

НАЦІОНАЛЬНА АКАДЕМІЯ МЕДИЧНИХ НАУК УКРАЇНИ
Державна установа
«Інститут нейрохірургії ім. акад. А.П. Ромоданова НАМН України»

*Кваліфікаційна наукова
праця на правах рукопису*

ЧЕБУРАХІН ВАЛЕРІЙ ВАЛЕРІЙОВИЧ

УДК 616.133.333-007.64-089.11-071

ДИСЕРТАЦІЯ
ІНДИВІДУАЛІЗАЦІЯ ХІРУРГІЧНОГО ЛІКУВАННЯ ХВОРИХ З
АРТЕРІАЛЬНИМИ АНЕВРИЗМАМИ СЕРДНЬОЇ МОЗКОВОЇ АРТЕРІЇ З
УРАХУВАННЯМ ЇХ КЛІНІКО-АНАТОМІЧНИХ ОСОБЛИВОСТЕЙ

14.01.05 — нейрохірургія

Подається на здобуття наукового ступеня кандидата медичних наук
Дисертація містить результати власних досліджень. Використання ідей,
результатів і текстів інших авторів мають посилання на відповідне джерело
_____ Чебурахін В.В.

Науковий керівник:
Орлов Михайло Юрійович
доктор медичних наук,
старший науковий співробітник

Київ — 2019

АНОТАЦІЯ

Чебурахін В.В. «Індивідуалізація хірургічного лікування хворих з артеріальними аневризмами сердньої мозкової артерії з урахуванням їх клініко-анатомічних особливостей». — Кваліфікаційна наукова праця на правах рукопису.

Дисертація на здобуття наукового ступеня кандидата медичних наук за спеціальністю 14.01.05 — нейрохірургія. Державна установа «Інститут нейрохірургії ім. акад. А.П. Ромоданова НАМН України», Київ, 2019.

У дисертаційній роботі представлено теоретичне узагальнення та новий підхід для вирішення актуального науково-прикладного завдання нейрохірургії — підвищення ефективності діагностики та лікування хворих з АА СМА на шляхом індивідуального підходу до вибору хірургічного методу.

Проаналізовано результати клініко-інструментального обстеження, лікування 186 пацієнтів з верифікованими АА СМА, які знаходились на лікуванні в ДУ «Інститут нейрохірургії ім. акад. А.П. Ромоданова НАМН України» у 2012–2015 рр.

Осіб чоловічої статі було 95 (51%), жіночої – 91 (49%). Вік хворих коливався від 32 до 72 років. Більшість пацієнтів (66,7%) перебували у віковій групі від 41 до 60 років. Середній вік пацієнтів склав $49,3 \pm 2,5$ років, тобто захворювання мало місце у найбільш працездатної групи населення.

З 186 прооперованих хворих у 112 (60%) проведено кліпування АА СМА, у 74 (40%) – ендovasкулярне хірургічне втручання. Більшість пацієнтів були оперовані з приводу розірваних аневризм 164 пацієнтів (88,2%). Серед них, до 14 днів з моменту крововиливу – 154 спостережень, в холодному періоді – 10 спостережень. В результаті розриву АА СМА у 98 пацієнтів (52,8%) перебіг захворювання був ускладнений формуванням внутрішньомозкових гематом (ВМГ) та різних видів внутрішньошлуночкових крововиливів (ВШК). У 18 пацієнтів (9,7%) мали місце поєднання цих форм.

Обстеження проводили відповідно до загальноприйнятих протоколів «надання медичної допомоги хворим із субарахноїдальним крововиливом із середньої мозкової артерії внаслідок розриву артеріальної аневризми» в умовах нейрохірургічного діагностичного комплексу ДУ «Інститут нейрохірургії ім. акад. А. П. Ромоданова НАМН України». Хворим, госпіталізованим в гострому періоді крововиливу, обстеження проводили в повному обсязі. Після проведення неврологічного огляду виконували комп'ютерну томографію. Підтвердження САК одним з методів було показанням до проведення ангіографічного обстеження.

Клінічне обстеження включало оцінку неврологічного та соматичного статусу, нейроофтальмологічне обстеження, ЕКГ, клінічні та біохімічні аналізи крові. Лабораторні дослідження проводили з акцентом на особливості системи гемостазу, враховуючи дані гематокрита.

Неврологічний статус пацієнтів оцінювали при госпіталізації і в післяопераційний період в динаміці. Для оцінки важкості стану хворих в гострому періоді крововиливу використовували шкалу Hunt-Hess (Hunt W., Hess R., 1968). Крім оцінки важкості загального стану, проводили оцінку стану свідомості за шкалою ком Глазго (Teasdale G., Jennett B., 1974), оцінку вираженості загально мозкових, вогнищевих і менінгіальних неврологічних симптомів.

Динаміку післяопераційного неврологічного обстеження враховували при проведенні подальших лікувально-діагностичних заходів. Особливу увагу звертали на ранні післяопераційні ускладнення, а також на відтермінований вогнищевий неврологічний дефіцит, обумовлений церебральним вазоспазмом.

Результати контрольного неврологічного огляду на момент виписки, або переведення в інший стаціонар, дозволяли оцінювати ранні результати хірургічних втручань, для цього застосовували шкалу наслідків Глазго (Jennett B et al, 1975).

Характеристику АА СМА, за даними інструментальних методів дослідження, описували за наступною схемою: розташування аневризми відносно стовбурів М2 сегментів, форма аневризми, кількість камер, розмір

аневризми, наявність шийки аневризми, місце відходження шийки аневризми від М1 сегмента СМА, напрямок купола аневризми відносно М1 сегменту і розгалуження основного стовбура СМА, розташування аневризми на кіркових гілках, розрахунок індексу аневризми щодо шийки, оцінка наявності та вираженості ангіоспазму, форми крововиливу.

Основним методом діагностики аневризм головного мозку була церебральна ангіографія – проведено у всіх 186 спостереженнях. У 65 пацієнтів (35%) проведено СКТ-АГ. Магнітно-резонансна томографія (МРТ) виконана 75 хворим (40,3%), а магнітно-резонансна ангіографія (МРА) – 68 (36,6%). Для оцінки функціонального стану мозкового кровообігу застосована транскраніальна доплерографія (ТКДГ) - у 146 хворих (78,5%).

Одним з принципів індивідуалізації інтраопераційної стратегії полягав у проведенні інтраопераційної контактної доплерографії, як спосіб оцінки прохідності артерій, що несуть аневризму, радикальності кліпування аневризми під час відкритого хірургічного втручання та порушення прохідності артерій, розташованих поруч з аневризмою, внаслідок компресії кліпсою артерії.

Важкість стану пацієнтів при першому розриві АА СМА достовірно залежала від наявності та обсягу ВМГ ($p = 0,001$). Серед пацієнтів з I-II ступенями важкості, у 18,6% хворих діагностували гематому, об'ємом до 20 см³, яка викликала зміщення серединних структур мозку $3,7 \pm 2,6$ мм. У хворих з III ступенем важкості ВМГ виявляли у 70%. Об'єм гематоми становив $29,3 \pm 17,6$ см³, вона викликала зсув $5,2 \pm 2,6$ мм. У хворих, що знаходились у важкому стані (IV-V ступеня важкості по Н-Н), в 90,1% випадків діагностували ВМГ, об'ємом $30,0 \pm 15,9$ см³, що мала виражений мас-ефект і грубу дислокацію серединних структур головного мозку $6,2 \pm 4,8$ мм. При цьому, у 30% таких хворих виявляли ВМГ об'ємом більше 40 см³. Важкість стану хворих також була пов'язана з наявністю і варіанту крововиливу в шлуночки мозку ($p=0,001$). Прорив крові в шлуночкову систему мозку відзначали у 22,8% хворих з I-II, у 43,3% з III ступенем і у 72,7% з IV-V ступенями важкості стану. З п'яти хворих, з поєднанням

внутрішньошлуночкового крововиливу з внутрішньомозковою гематомою, було три пацієнта з III ступенем важкості і двоє з IV ступенем важкості за шкалою Н-Н.

Вивчено на підставі аналізу ангиограм анатомічні характеристики АА СМА у 186 хворих. Встановлено, що частка одиничних АА СМА було склала 83,2% (155 хворих), частка множинних – 16,8% (31 хворий). При цьому, у 27 пацієнтів (14,5%), загальна кількість аневризм, що дорівнює двом; у 4 (2,1%) - три і більше. Серед 31 пацієнта з множинними інтракраніальними аневризмами і розривом аневризми середньої мозкової артерії у 13 випадках зустрічалося поєднання аневризми правої СМА з аневризмою ПСА, у 12 хворих поєднувались дві аневризми обох СМА (20%). в 1 випадку аневризми розвилки СМА були дзеркальними. 3 пацієнти мали поєднання аневризми правої СМА з аневризмою правої ВСА і аневризми лівої СМА і ПСА. Часте поєднання аневризм СМА з аневризмами інших артерій головного мозку слід враховувати при виконанні ангиографічного дослідження. Доцільно проводити ангиографію всіх судинних басейнів головного мозку, скринінгово при САК.

З 186 АА СМА 89 аневризм (47,8%) були розташовані в басейні правої СМА. У 80 випадках (43,0%) в ділянці розвилки основного стовбура СМА, в 4 (2,2%) на М1 сегменті, у 2 випадках (1,1%) на стовбурах М2 сегмента і в одному (0,5%) - на дистальній гілці СМА. У двох спостереженнях (2,2%) ознаки розриву були визначені у басейні правої СМА, хоча у хворого було дві дзеркально розташовані АА розвилки основного стовбура СМА.

97 аневризм СМА (52,2%) локалізувалися в басейні лівої СМА. У 94 випадках (50,5%) на розвилці основного стовбура СМА, в одному (0,5%) - на М1 сегменті і в 2 випадках (1,1%) на стовбурах М2 сегмента.

Рішення про виконання внутрішньосудинного, або відкритого хірургічного втручання приймали після комплексної оцінки даних церебральної ангиографії, КТ головного мозку. При відсутності протипоказань і належному інструментальному забезпеченні внутрішньосудинне втручання розглядали, як метод вибору. Ендоваскулярне лікування АА СМА було менш інвазивним, але

його застосування обмежено низкою індивідуальних факторів. У випадку наявності широкої шийки аневризми застосування протекційних технологій дає можливість проведення ефективної емболізації та значно розширює можливості цього методу. Ендоваскулярна емболізація АА СМА при радикальності 85,1% дозволяє ефективно попереджати ранні і відтерміновані повторні крововиливи.

Встановлено, що мікрохірургічне втручання при АА СМА забезпечувало достовірно більшу радикальність виключення аневризм з кровотоку (91,9%), в порівнянні з емболізацією аневризм спіралями, однак частота ефективного (тотального і субтотального) виключення аневризм з кровотоку виявилася ідентичною.

Аналіз результатів проведеного лікування показав, що показники летальності (4,1%), інвалідизації (10,8%) та задовільної якості життя (85,1%) після внутрішньосудинного втручання у пацієнтів з АА СМА кращі, ніж після мікрохірургічного (летальність 7,1%, інвалідизація 21,5%, задовільної якості життя 75,9%), що дозволяє рекомендувати ендоваскулярну емболізацію аневризм, як метод вибору лікування при відповідних анатомічних особливостях будови АА СМА.

Нами виявлено, що результати ендоваскулярного і мікрохірургічного лікування АА СМА в гострому та холодному періодах визначаються формою і важкістю САК, тяжкістю загального стану хворих, наявністю ускладнень субарахноїдального крововиливу, анатомічними особливостями аневризми, періодом, в якому проведено хірургічне втручання.

Індивідуальний підхід до вибору мікрохірургічного чи ендоваскулярного лікування хворих з АА СМА заснований на комплексному аналізі особливостей клінічного перебігу захворювання, клініко-анатомічної форми крововиливу та рентген-анатомічних параметрів аневризми дає підстави для обґрунтування вибору і диференційованого застосування мікрохірургічних чи ендоваскулярних технологій лікування, що покращує результати лікування хворих з АА СМА.

Ключові слова: артеріальна аневризма, середня мозкова артерія, клініка, діагностика, хірургічне лікування.

SUMMARY

Cheburakhin V.V. "Individualization of surgical treatment of patients with middle cerebral artery aneurysms with their clinical-anatomic features". Qualifying Research Paper as a Manuscript.

Thesis for the Scientific Degree of a Candidate of Medical Sciences in the specialty 14.01.05 – Neurosurgery. "Romodanov Neurosurgery Institute" State Institution of the National Academy of Medical Sciences of Ukraine, city of Kyiv, 2019.

There are the theoretical summary and the new approach to the solution of the actual applied science issue in the given dissertation presented - the improvement of the efficacy of the diagnostic and treatment of the patients that are suffering from AA MCA, using the individual approach to the choice of surgical technique.

There were the results of clinical and instrumental examination and the treatment of 186 patients with verified diagnosis of AA MCA analyzed; humans received the treatment in the Romodanov neurosurgery Institute in the period from 2012 to 2015.

There were 95 males (51%) and 91 females (49%). The age of patients ranged from 32 to 72 years. Most patients (66.7%) were in the age group of 41 to 60 years. The average age of the patients was 49.3 ± 2.5 years, ie the disease occurred in the most able-bodied population.

There were 186 operated patients, 112 (60%) had clips AA, and 74 (40%) had endovascular surgery. The majority of patients were operated on for the termination of aneurysms of 164 patients (88.2%). Among them, up to 14 days from the time of hemorrhage - 154 observations, in the cold period - 10 observations. As a result of the rupture of AA MCA in 98 patients (52.8%), the course of the disease was complicated by the formation of intracerebral hematomas (ICH) and various types of intraventricular hemorrhage (IVH). 18 patients (9.7%) had a combination of these forms.

The examinations were performed in accordance with the standard protocols "rendering medical care to patients with subarachnoid hemorrhage from the middle

cerebral artery due to rupture of an arterial aneurysm" in the conditions of the neurosurgical diagnostic complex of the State Institution of the Institute of Neurosurgery. Acad. AP Romodanov NAMS of Ukraine ". Patients hospitalized in the acute period of hemorrhage were examined in full. After neurological examination, computed tomography was performed. Confirmation of the SAK by one of the methods was an indication for angiographic examination.

Clinical examination included assessment of neurological and somatic status, neuroophthalmic examination, ECG, clinical and biochemical blood tests. Laboratory studies were conducted with a focus on the features of the hemostasis system, taking into account hematocrit data.

The neurological status of the patients was evaluated at hospitalization and in the postoperative period in dynamics. Hunt-Hess scale (Hunt W., Hess R., 1968) was used to assess the severity of patients with acute hemorrhage. In addition to assessing the severity of the general condition, an assessment of the state of consciousness on the scale of Glasgow com (Teasdale G., Jennett B., 1974), assessment of the severity of cerebral, focal and meningeal neurological symptoms.

The dynamics of postoperative neurological examination were taken into account during further medical and diagnostic measures. Particular attention was paid to early postoperative complications, as well as delayed focal neurological deficits caused by cerebral vasospasm.

The results of the neurological examination at the time of discharge or transfer to another hospital allowed to evaluate the early results of surgery, using the Glasgow Consequence Scale (Jennett B et al, 1975).

The characteristics of AA MCA, according to the instrumental methods of the study, were described according to the following scheme: location of the aneurysm relative to the trunks of M2 segments, the shape of the aneurysm, the number of chambers, the size of the aneurysm, the location of the neck of the aneurysm from the M1 segment of the MCA, the direction of the segment and branching of the main

trunk of the MCA, the location of the aneurysm on the cortical branches, the calculation of the index of the aneurysm relative to the neck, assessment of the presence and severity of angiospasm, forms of hemorrhage.

The main method of diagnosis of cerebral aneurysm was cerebral angiography - performed in all 186 observations. 65 patients (35%) underwent CT-Angio. Magnetic resonance imaging (MRI) was performed in 75 patients (40.3%), and magnetic resonance angiography (MRI) was performed in 68 patients (36.6%). To assess the functional state of cerebral circulation, transcranial Doppler imaging (TCDI) was used in 146 patients (78.5%).

One of the principles of individualization of the intraoperative strategy was to conduct intraoperative contact Doppler ultrasound, as a way of assessing the patency of the arteries carrying the aneurysm, the radicality of clipping of the aneurysm during open surgery and impaired patency of the arteries adjacent to the aneurysm.

The severity of the condition of patients at the first rupture of AA MCA was significantly dependent on the presence and volume of HMG ($p = 0.001$). Among patients with I-II severity, 18.6% of patients were diagnosed with hematoma, up to 20 cm³, which caused displacement of the median brain structures 3.7 ± 2.6 mm. In patients with grade III severity, ICH was found in 70%. Hematoma volume was 29.3 ± 17.6 cm³, it caused a displacement of 5.2 ± 2.6 mm. In patients who were in a serious condition (IV-V severity in HH), in 90.1% of cases diagnosed with ICH, volume 30.0 ± 15.9 cm³, which had a pronounced mass effect and gross dislocation median brain structures 6.2 ± 4.8 mm. At the same time, in 30% of such patients revealed a ICH of more than 40 cm³. The severity of the condition of the patients was also associated with the presence and variant of hemorrhage in the ventricles of the brain ($p = 0.001$). Blood breakthrough into the ventricular system of the brain was observed in 22.8% of patients with I-II, in 43.3% with III degree and in 72.7% with IV-V severity of the condition. Of the five patients, with a combination of

intraventricular hemorrhage with intracerebral hematoma, there were three patients with grade III severity and two with grade IV severity on H-H scale.

The anatomical characteristics of AA MCA in 186 patients were studied on the basis of angiogram analysis. It was found that the proportion of single AA MCA was 83.2% (155 patients), the proportion of multiple - 16.8% (31 patients). In this case, in 27 patients (14.5%), the total number of aneurysms is two; 4 (2.1%) have three or more. Among 31 patients with multiple intracranial aneurysms and rupture of the middle cerebral artery aneurysm, 13 cases of right MCA aneurysm with Acom aneurysm were encountered, and 12 had two MCA aneurysms (20%). In 1 case, the aneurysms of the fork of the MCA were mirrored. 3 patients had a combination of right MCA aneurysm with right ICA aneurysm and left MCA and Acom aneurysms. Frequent combination of an aneurysm of MCA with aneurysms of other cerebral arteries should be considered when performing angiographic examination. It is advisable to perform angiography of all vascular brain, screening for SAC.

Of the 186 AA MCA, 89 aneurysms (47.8%) were located in the right MCA. In 80 cases (43.0%) in the bifurcation area of the main MCA trunk, in 4 (2.2%) in the M1 segment, in 2 cases (1.1%) on the M2 segment trunks and in one (0.5%) - on the distal branch of the MCA. In two observations (2.2%), signs of rupture were identified in the basin of the right MCA, although the patient had two mirror-located AA bifurcation of the main MCA trunk. 97 MCA aneurysms (52.2%) were localized in the left MCA basin. In 94 cases (50.5%) on the fork of the main trunk of MCA, in one (0.5%) - on the M1 segment and in 2 cases (1.1%) on the trunks of M2 segment.

The decision to perform intravascular or open surgical intervention was made after a comprehensive evaluation of the data of cerebral angiography, CT. In the absence of contraindications and proper instrumental support, intravascular intervention was considered as the method of choice. Endovascular treatment of AA MCA was less invasive, but its use was limited by a number of individual factors. In the case of the presence of a wide neck aneurysm, the application of protection technologies makes it

possible to carry out an effective embolization, which greatly expands the possibilities of this method. Endovascular embolization of AA MCA at a radius of 85.1% allows effective prevention of wounds and delayed recurrent hemorrhages.

There was the conclusion reached: the microsurgical intervention provided higher rate of radicality in contrast to the embolization of the aneurysms using the coils. However, the frequency of occlusion (total and subtotal) of the aneurysm from the blood stream was identical.

The analysis of the provided treatment indicated that the rates of lethality (4,1%), invalidity (10,8%) and the normal quality of life (85,1%) were better in the patients after endovascular procedure in comparison with the microsurgical technique (lethality (7,1%), invalidity (21,5%) and the normal quality of life (75,9%)). This fact allows to recommend the endovascular embolisation of the aneurysm as the method of priority treatment in the case of appropriate anatomical features of the AA MCA.

There was explored by our team, that the results of endovascular and microsurgical treatment of AA MCA in the acute and not acute periods are dependent on the severity and form of SAH, the general condition, presence of the complications of SAH, the anatomical features of aneurysm and the period when operative procedure was performed.

The individual approach to whether the microsurgical or endovascular method of treatment is used is based on the complex analysis of the features of symptoms, clinical and anatomical form of the haemorrhage and radio-anatomical parameters of the aneurysm; it provides the base for the justification the choice and the differential application of the microsurgical or endovascular technique of treatment that improves the results in patients with the diagnosis of AA MCA.

Keywords: arterial aneurysm, middle cerebral artery, symptom, diagnostics, microsurgical treatment, clipping, endovascular coiling, individualization.

СПИСОК ПРАЦЬ, ОПУБЛІКОВАНИХ ЗА ТЕМОЮ ДИСЕРТАЦІЇ

1. Чебурахін ВВ, Луговський АГ, Орлов МЮ, Костюк МР, Яроцький ЮР, Мороз ВВ, Скорохода П. Порівняльний аналіз результатів інтраартеріального тромболізісу та тромбекстракції при тромбоемболічних ускладненнях в ендovasкулярній нейрохірургії. Ендovasкулярна нейрорентгенохірургія. 2015; 2(12): 23-31.

(Особистий внесок дисертанта полягає у виконанні хірургічних втручань, підготовці статті до друку).

2. Зозуля ЮП, Чебурахін ВВ. Хірургічні аспекти кліпування артеріальних аневризм середньої мозкової артерії. Ендovasкулярна нейрорентгенохірургія. 2017; 2(20): 103-112.

(Особистий внесок дисертанта полягає у розробці методики операції, виконанні хірургічних втручань, підготовці статті до друку).

3. Литвак СО, Єгорова КС, Чебурахін ВВ. Нейроофтальмологічні аспекти клінічних виявів артеріальних аневризм головного мозку. Ендovasкулярна нейрорентгенохірургія. 2017; 3(21): 76-87.

(Особистий внесок дисертанта полягає у аналізі клінічного матеріалу, участі у виборі лікувальної тактики, участі у написанні роботи).

4. Чебурахін ВВ, Литвак СО. Результати лікування артеріальних аневризм середньої мозкової артерії у післяопераційному періоді. Вісник ВДНЗУ «Українська медична стоматологічна академія». 2018; 1(61): 139-47.

(Особистий внесок дисертанта полягає в аналізі даних літератури, клінічного матеріалу, виконанні хірургічних втручань, участі у формулюванні висновків).

5. Биндю АВ, Орлов МЮ, Чебурахін ВВ. Вплив інтраопераційного розриву аневризм головного мозку на результати хірургічного лікування в ранній післяопераційний період. Ендovasкулярна нейрорентгенохірургія. 2018; 1(23): 24-32.

(Особистий внесок дисертанта полягає в аналізі клінічного матеріалу, участі у написанні роботи).

6. Cheburakhin V. Results of individual surgical approach for management middle cerebral artery aneurysms. In: Controversies and Solutions in Neurosurgery of the European Association of Neurosurgical Societies, 2017 October 1-5; Venice, Italy: Program Book, p.104, № EP045.

7. Cheburakhin V, Lugovskiy A, Kostiuk M, Orlov M, Popov A, Yarotskiy Yu. Analysis of Intraarterial Thrombolysis and Trombextraction in Patients with Intraoperative Thromboembolic Complications in Endovascular Neurosurgery. In: World Federation of Neurosurgical Societies. XVI. World Congress of Neurosurgery. 2017 August 20-25; Istanbul Congress Center, Turkey: Program Book, p.276, EP-0022.

(Особистий внесок дисертанта полягає у зборі та обробці клінічного матеріалу, написанні тез).

8. Чебурахін ВВ, Яковенко ЛМ, Костюк МР, Орлов МЮ, Луговський АГ, Скорохода ІІ, Яроцький ЮР. Індивідуалізація хірургічного лікування хворих з артеріальними аневризмами середньої мозкової артерії з урахуванням їх клініко-анатомічних особливостей. В: Матеріали VI з'їзду нейрохірургів України; 2017 черв. 14-16; Харків. Київ; 2017, с.78.

(Особистий внесок дисертанта полягає у зборі та обробці клінічного матеріалу, участі у написанні роботи).

9. Орлов МЮ, Биндю АВ, Слейник МВ, Литвак СО, Чебурахин ВВ. Вплив інтраопераційного розриву аневризм головного мозку на результати хірургічного лікування в ранньому післяопераційному періоді. В: III-rd Ukrainian winter neurosurgical ski meeting (UWNSM). 1-3rd of March 2018 Bukovel, Ukraine. N53.

(Особистий внесок дисертанта полягає у зборі та обробці клінічного матеріалу, участі у написанні роботи).

ЗМІСТ

ПЕРЕЛІК УМОВНИХ СКОРОЧЕНЬ	16
ВСТУП	17
РОЗДІЛ 1. ЛІКУВАННЯ АНЕВРИЗМ СЕРЕДНЬОЇ МОЗКОВОЇ АРТЕРІЇ (огляд літератури)	23
1.1. Аневризми середньої мозкової артерії епідеміологія, морфологія, клініка та діагностика	23
1.2. Хірургічна анатомія середньої мозкової артерії	33
1.3. Анатомічні особливості аневризм середньої мозкової артерії	37
1.4. Особливості ендovasкулярного лікування аневризм середньої мозкової артерії	40
Висновки до розділу 1	45
РОЗДІЛ 2. КЛІНІЧНИЙ МАТЕРІАЛ ТА МЕТОДИ ДОСЛІДЖЕННЯ	47
2.1. Статистичні критерії включення у дослідження	47
2.2. Методи дослідження	51
2.2.1. Загальноклінічне обстеження	51
2.2.2. Методи неінвазивної діагностики	52
2.2.3. Транскраніальна доплерографія	54
2.2.4. Церебральна ангиографія	55
2.3. Методи статистичної обробки	56
Висновки до розділу 2	57
РОЗДІЛ 3. ХАРАКТЕРИСТИКА КЛІНІЧНОГО ПЕРЕБІГУ	58
3.1. Аналіз клінічного перебігу захворювання	58
3.2. Повторні розриви аневризм середньої мозкової артерії	65
3.3. Рентгенанатомічні особливості аневризм середньої мозкової	

артерії	67
3.4. Анатомічні характеристики крововиливів, ангіоспазм у хворих з розривами аневризм середньої мозкової артерії	70
Висновки до розділу 3	75
РОЗДІЛ 4. ХІРУРГІЧНЕ ЛІКУВАННЯ ХВОРИХ З АНЕВРИЗМАМИ СЕРЕДНЬОЇ МОЗКОВОЇ АРТЕРІЇ З ЗАСТОСУВАННЯМ МІКРОХІРУРГІЧНОГО ТА ЕНДОВАСКУЛЯРНОГО МЕТОДІВ	78
4.1. Техніка виконання відкритого оперативного втручання	78
4.2. Техніка виконання ендоваскулярного оперативного втручання при артеріальних аневризмах середньої мозкової артерії	86
4.3. Інтраопераційні ускладнення при оперативних втручаннях з приводу артеріальних аневризм середньої мозкової артерії	91
Висновки до розділу 4	94
РОЗДІЛ 5. РЕЗУЛЬТАТИ ХІРУРГІЧНОГО ЛІКУВАННЯ	95
5.1. Найближчі результати оперативних втручань з приводу артеріальних аневризм середньої мозкової артерії	95
5.2. Аналіз летальності	111
5.3. Віддалені результати хірургічних втручань з приводу артеріальних аневризм середньої мозкової артерії	114
Висновки до розділу 5	118
ЗАКЛЮЧЕННЯ	120
ВИСНОВКИ	135
ПРАКТИЧНІ РЕКОМЕНДАЦІЇ.....	137
СПИСОК ВИКОРИСТАНИХ ЛІТЕРАТУРНИХ ДЖЕРЕЛ	138
ДОДАТОК А	161
ДОДАТОК Б	163
ДОДАТОК В	170

ПЕРЕЛІК УМОВНИХ ПОЗНАЧЕНЬ

АА	— артеріальна аневризма
БА	— балон-асистенції
ВМГ	— внутрішньомозкова гематома
ВСА	— внутрішня сонна артерія
ВЧК	— внутрішньочерепний крововилив
ВШК	— внутрішньошлуночковий крововилив
ГМ	— головний мозок
ЕЕГ	— електроенцефалографія
КТ	— комп'ютерна томографія
МА	— мішковідні аневризми
МРА	— магнітно-резонансна ангиографія
МРТ	— магнітно-резонансна томографія
ПМА	— передня мозкова артерія
ПСА	— передня сполучна артерія
СА	— стент-асистенцій
САК	— субарахноїдальний крововилив
СКТ-АГ	— спіральна комп'ютерна ангиографія
СМА	— середня мозкова артерія
ТКДГ	— транскраніальна доплерографія
ТМО	— тверда мозкова оболонка
ЦАГ	— церебральна ангиографія
ШКГ	— шкала ком Глазго
ШНГ	— шкала наслідків Глазго
ГПМК	— гостре порушення мозкового кровообігу
ОА	— основна артерія
ВС	— вазоспазм

ВСТУП

Актуальність теми. Цереброваскулярна хвороба, найбільш частим проявом якої є гостре порушення мозкового кровообігу за типом геморагії внаслідок розриву артеріальних аневризм (АА), посідає провідне місце як причина високого рівня інвалідизації та смертності серед населення (Педаченко Є.Г і співавт., 2016). Внутрішньочерепний крововилив (ВЧК) та субарахноїдальний крововилив (САК) – найбільш розповсюджені різновиди геморагічного інсульту. Провідним етіологічним чинником спонтанного САК є артеріальна аневризма артерій головного мозку (АА ГМ).

Незважаючи на постійний розвиток судинної нейрохірургії, удосконалення хірургічного лікування АА не втрачає своєї актуальності. Цей факт пов'язаний із високими показниками ускладнень, периопераційної летальності та інвалідизації пацієнтів. Спонтанний САК проявляється у 10-30 осіб на 100 тис населення на рік, і з них, у 51-85% він є наслідком розривів АА, які здебільшого призводять до грубого і стійкого неврологічного дефіциту, смерті пацієнта. Хірургічне лікування артеріальних аневризм на стадії клінічних проявів не має альтернатив, що обумовлює актуальність модифікації існуючих та розробки новітніх методів хірургічних втручань з приводу цього різновиду судинно-мозкової патології, що сприятиме покращенню результатів, зважаючи на соціальну складову проблему цереброваскулярної хвороби.

АА басейну середньої мозкової артерії (СМА) є найбільш складними для хірургічних втручань, з огляду на анатомічну та функціональну своєрідність цієї магістральної артерії головного мозку. Клінічний перебіг АА СМА найчастіше серед усіх аневризм судин ГМ супроводжується розвитком геморагії. Частота цього явища коливається від 18 до 48% від усіх АА СМА (Leipzig T.J., 2017). Утворення внутрішньомозкових (ВМ) гематом зумовлює важкість перебігу захворювання та негативний прогноз лікування, при несвоєчасному її наданні.

Погляди клініцистів та дослідників щодо вибору тактики лікування хворих на АА СМА є неоднозначними. За даними наведеними у працях Крилова В.В. і співавт., 2016; Yamamoto K., 2017 хірургічне лікування хворих з розривами інтракраніальних АА в гострому періоді захворювання істотно знижує частоту повторних кровотеч, що сприяє зменшенню летальності та інвалідації пацієнтів. На думку Chen P.R. et al., 2015; Freger P. et al., 2017, проведення хірургічних втручань у пізньому періоді САК, є більш сприятливим, так, як досягається загальна стабілізація стану хворого, регресує ангіоспазм. Існуючі розбіжності у виборі оптимальних строків та способів хірургічного втручання вимагають уточнення критеріїв вибору та тактики хірургічного лікування пацієнтів із АА СМА, що свідчить про актуальність даного напрямку досліджень.

Упродовж останнього часу при лікуванні патології судин ГМ особливе місце зайняли мініінвазивні ендovasкулярні методи. Тривалий час такі методи лікування САК застосовувалися у випадках, коли ризик традиційного хірургічного втручання був дуже високий. При цьому використовувалися методи оклюзії за допомогою відокремлюваних балонів, як аферентних судин, так і самої порожнини АА. З появою на початку 90-х років відокремлюваних мікроспіралей значно розширило можливості внутрішньосудинної хірургії, у зв'язку з чим, щорічна кількість ендovasкулярних втручань неухильно зростає. Незважаючи на значний прогрес сучасних технологій інтервенційної нейрорадіології, дискусійним залишається питання диференційованого підходу до застосування методу ендovasкулярної хірургії АА СМА.

Накопичений досвід лікування хворих з АА СМА в Державній установі «Інститут нейрохірургії ім. акад. А.П. Ромоданова НАМН України», проведений аналіз даних літератури дав можливість поглибленого вивчення широкого аспекту питань і лікування пацієнтів з даною патологією, проведення співставлення та порівняння даних, формування індивідуалізованого підходу до хірургічного лікування пацієнтів, чому й присвячено дослідження.

Зв'язок роботи з науковими програмами, планами, темами.

Дисертаційне дослідження виконане в рамках планової комплексної наукової роботи Державної установи «Інститут нейрохірургії ім. акад. А.П. Ромоданова НАМН України»: «Дослідити механізми реканалізації артеріальних аневризм головного мозку та розробити способи її корекції» за № державної реєстрації 0113U000286, виконавцем окремих фрагментів якої є дисертант.

Мета дослідження – удосконалення діагностики і диференційованого лікування пацієнтів з артеріальними аневризмами середньої мозкової артерії шляхом індивідуалізації вибору хірургічного методу.

Завдання дослідження.

1. Дослідити структуру проявів АА СМА, як одного з домінуючих різновидів аневризматичної хвороби головного мозку.
2. Обґрунтувати вибір методики хірургічного лікування АА СМА.
3. Провести порівняльний аналіз результатів мікрохірургічного та ендovasкулярного методів лікування АА СМА.
4. Дослідити вплив форми і тяжкості субарахноїдального крововиливу, ускладнень крововиливу, важкості стану хворих на результати лікування в різних періодах захворювання.
5. Визначити радикальність виключення АА СМА та результати операцій, виконаних ендovasкулярним та мікрохірургічним методами в різних періодах захворювання.
6. Проаналізувати структуру інтраопераційних ускладнень хірургічного лікування АА СМА.
7. Визначити клініко-анатомічні характеристики АА СМА.
8. На підставі отриманих результатів удосконалити критерії вибору, діагностику і тактику хірургічного лікування хворих з АА СМА.
9. Обґрунтувати критерії індивідуалізації хірургії АА СМА відповідно до отриманих результатів.

Об'єкт дослідження – артеріальні аневризми середньої мозкової артерії.

Предмет дослідження – клініка, діагностика та хірургічне лікування артеріальних аневризм середньої мозкової артерії.

Методи дослідження:

1. Клініко-неврологічні методи застосовано відповідно до чинних стандартів в оцінці важкості стану хворого, та домінування певного симптомокомплексу;

2. нейровізуалізуючі: комп'ютерна томографія (КТ), спіральна комп'ютерна ангиографія (СКТ-АГ), магнітно-резонансна томографія (МРТ), магнітно-резонансна ангиографія (МРА), церебральна ангиографія (ЦАГ) – для верифікації діагнозу, розмірів та локалізації аневризми, вибору оптимальної методики хірургічного втручання, зіставлення методів інструментального дослідження та інтраопераційних даних; транскраніальна ультразвукова доплерографія – для оцінки ангіоспазму.

3. статистичний – для обробки матеріалів дослідження.

У дослідженні дотримано загальних принципів біоетики.

Наукова новизна отриманих результатів. На основі ретро- та проспективного аналізу результатів лікування проведено порівняння статистичної значущості характеру та об'єму внутрішньочерепного крововиливу, стану пацієнтів на вибір тактики і результати мікрохірургічних і ендovasкулярних втручань у різні періоди аневризматичної хвороби.

Уточнено критерії ефективності та особливості порівняння вибору щодо застосування різних методів хірургічного втручання в залежності від періоду захворювання, терміну крововиливу та анатомічних особливостей АА СМА.

Доведено переваги й обгрунтовані показники індивідуалізації вибору методів хірургічного лікування пацієнтів з АА СМА на основі аналізу безпосередніх і віддалених результатів лікування.

Проаналізований вплив застосування асистуючих технологій на ступінь радикальності оклюзії аневризм і з урахуванням принципу індивідуалізації хірургічного лікування хворих з АА СМА.

Практичне значення одержаних результатів. Удосконалено схему комплексного обстеження та критерії персоніфікації щодо методу лікування пацієнтів з АА СМА, з визначенням критеріїв індивідуалізації хірургічного лікування.

Обґрунтовані можливості ендovasкулярних та мікрохірургічних методів при лікуванні АА головного мозку в різні періоди захворювання.

Уточнено вплив характеру і тяжкості внутрішньочерепного крововиливу, тяжкості стану пацієнта на результат хірургічного лікування у різні періоди захворювання.

Доведено диференційну обґрунтованість і ефективність внутрішньосудинного і відкритого хірургічного лікування пацієнтів в догеморагічному, гострому і холодному періодах захворювання.

Деталізовано критерії радикальності виключення АА внутрішньосудинного і відкритого хірургічного лікування.

Результати дисертаційного дослідження впроваджені у практичну діяльність відділень невідкладної судинної нейрохірургії з рентгеноопераційною та нейрохірургічної патології судин голови та шиї з рентгеноопераційною Державної установи «Інститут нейрохірургії ім. акад. А.П. Ромоданова НАМН України», ДУ «Науково-практичний центр ендovasкулярної нейрорентгенохірургії НАМН України».

Особистий внесок здобувача. Дисертаційна робота є самостійним науковим дослідженням автора. Дисертантом особисто проведено патентно-інформаційний пошук та аналіз наукової літератури. Щира подяка доктору медичних наук, професору, академіку НАН та НАМН України Зозулі Ю.П. за допомогу у формулюванні мети і завдань дослідження. Надалі з науковим

керівником, доктором медичних наук, старш. наук. співр. Орловим М.Ю. проведено обговорення результатів і висновків. Дисертант брав безпосередню участь у виконнанні хірургічних втручань з приводу аневризм середньої мозкової артерії. Дисертант самостійно проаналізував 186 історій хвороби і виконав первинну обробку результатів клініко-інструментальних досліджень. Брав участь в розробці методів мікрохірургічного і ендovasкулярного лікування хворих з аневризмами середньої мозкової артерії. Дисертантом самостійно проведено статистичну обробку результатів дослідження, сформульовано практичні рекомендації. Всі розділи дисертації написані й оформлені автором особисто.

Апробація результатів дослідження. Результати дисертаційного дослідження оприлюднені на Міжнародному конгресі « XVII Controversies and Solutions in Neurosurgery «EANS 2017» (Венеція, Італія 2017)); VI з'їзду нейрохірургів України (Харків, 2017); XVI World Congress of Neurosurgery (Istanbul, Turkey, 2017); III-rd Ukrainian winter neurosurgical ski meeting (UWNSM) (Bukovel, 2018).

Публікації. За матеріалами дисертаційної роботи опубліковано 9 наукових друкованих робіт, з них 5 – статей у фахових періодичних виданнях, рекомендованих МОН України, у тому числі 4 – у виданнях, включених до міжнародних наукометричних баз, 4 тез доповідей на з'їздах і конференціях.

Обсяг і структура дисертації. Дисертація складається із вступу, огляду літератури, 5 розділів власних досліджень, заключення, висновків, практичних рекомендацій, списку використаних джерел. Загальний обсяг дисертації — 172 друкованих сторінок. Дисертація ілюстрована 33 рисунками, містить 18 таблиць. Список використаних літературних джерел містить 178 посилань, з них 68 — кирилицею, 110 — латиницею.

РОЗДІЛ 1

ОГЛЯД ЛІТЕРАТУРИ

1.1. Аневризми середньої мозкової артерії: епідеміологія, морфологія, клінічні прояви та діагностика

Інтракраніальні аневризми є патологією судин ГМ, котра, внаслідок розриву та подальшого крововиливу, може привести до катастрофічних наслідків.

Інтракраніальні аневризми становлять близько 0,2–9,9% в структурі судинної патології ГМ [1—4]. Частота ВЧК, обумовлених розривом мозкової аневризми (МА), становить в середньому 12 випадків на 100 тис. нас. на рік, а в осіб з наявністю обтяженого сімейного анамнезу ускладнених інтракраніальними аневризмами, сягає до 14%. Інтракраніальні крововиливи є причиною глибокої інвалідності в 10–20% випадків, а показник смертності при ВЧК може досягати 32–67% [5—8].

Аневризми передніх відділів Вілізієвого кола, за даними літератури, складають в середньому 75% від всіх інтракраніальних аневризм. Найбільш часто зустрічаються МА в зоні передньої мозкової артерії (ПМА) — передньої сполучної артерії (ПСА) — 30–35%, інтрадуральної частини внутрішньої сонної артерії (ВСА) та гирла задньої сполучної артерії — 25–30%, СМА — 20% [9, 10].

Крововилив внаслідок розриву аневризми спостерігається в 1,24 разу частіше у жінок [11] і в 2,1 разу частіше у афроамериканців, аніж у представників європеїдної раси [12].

Частота зареєстрованих ВЧК досить розрізнена й коливається від 2 на 100 тис. населення у Китаї до 22,5 випадків на 100 тис. населення у Фінляндії [13—15]. Варто зазначити, при проведенні порівняння із даними щодо поширеності

даної патології серед населення Північної Америки і Європи ризик розриву МА у фінів є у 3–6 разів, а, у населення Японії у 2–8 разів, вищим [16]. Факторами, що збільшують ризик розриву, є розмір, локалізація та наявність обтяженого сімейного анамнезу з приводу САК [17].

До появи КТ і МРТ, як правило, МА виявлялися при аутопсії або після крововиливу внаслідок їх розриву. Частота МА діагностованих при аутопсії становить 5% [18—20]. За даними Т.У. Jeon (2011), частота виявлення МА при проведенні МРТ становить близько 5% [21].

Вважається, що МА виникають внаслідок генетичного дефекту сполучної тканини і дефекту розвитку неоінтими в ембріогенезі що, в свою чергу, призводить до недостатнього розвитку м'язового шару церебральних артерій і, відповідно, формування аневризм на певних ділянках судинної стінки.

Точна етіологія формування аневризм не вивчена. Найімовірніше, вони формуються під впливом багатьох факторів, а саме: вроджений дефект кровоносної судини, інфекційного емболізму, травми, атеросклеротичних змін [22—24]. Запальні та імунологічні реакції також можуть бути причиною формування і розриву аневризм. При деяких захворюваннях, таких як, синдром Елерса-Данло IV, полікістоз нирок, коарктація аорти, недостатність альфа-1 антитрипсину, фіброзно-м'язова дисплазія, ризик розвитку МА є значно вищим [25—27]. За даними С.С. Narod (2006) у жінок зниження циркулюючого естрогену після менопаузи також може бути причиною виникнення розриву МА [28].

Встановлено певні фактори ризику, які ведуть до збільшення розміру і, як наслідок, до розриву МА. Серед них — теросклеротичне ураження судинної стінки, підвищення артеріального тиску, куріння, вживання алкоголю [29].

За даними низки дослідників, МА ГМ є основною причиною нетравматичного САК, викликаючи до 85% випадків ВЧК котрі є одним із найскладніших викликів сучасної нейрохірургії. Саме ця патологія, має наслідки, котрі пов'язані з високою смертністю, частою інвалідизацією хворих,

питаннями діагностики та лікування. Понад 65% повторних МА крововиливів виникає упродовж місяця, відповідно, їх перебіг є важчим за попередній, при цьому летальність сягає до 80%, у інших пацієнтів ризик повторних геморагій складає близько 90% упродовж першого року.

За даними наведеними у літературному огляді низки патологоанатомічних досліджень, W.E. Stehbens провів метаналіз 14 джерел, сукупні дані котрих доводять, що показник поширеності МА при проведенні розтину є на рівні 2,4% (діапазон 0,2–9%) [30—32].

При розриві МА ГМ близько 20% пацієнтів помирають раптово, решта пацієнтів звертаються за медичною допомогою. При проведенні судово-медичних розтинів у 583 пацієнтів із розривами МА ГМ більше половини смертей сталося у пацієнтів віком від 50 до 80 років, а співвідношення чоловіків і жінок становило — 2 : 3. Переважна більшість смертей сталися вдома без встановленого причинно-наслідкового зв'язку із дією провокуючих факторів, а у кожному п'ятому із цих випадків смерть була раптовою та неочікуваною [33—34].

В Україні середні показники захворюваності на аневризматичний САК становить 12 випадків на 100 тис. населення [35, 36]. Актуальність проблеми зумовлена також тим, що ця патологія є однією із провідних причин інвалідазації дорослого населення (від 20% до 30% випадків). До повноцінного, якісного життя повертається лише 20% пацієнтів.

Згідно із даними дослідження ISUIA (International Study of Unruptured Intracranial Aneurysms — Міжнародне Дослідження з Нерозірваних Внутрішньочерепних Аневризм), котре, власне і дає найбільш повну інформацію щодо природного перебігу захворювання у пацієнтів з МА, які не розірвалися, та ризиків, пов'язаних з їх лікуванням, діапазон ризику розриву МА виявився доволі широким і залежав від розміру та локалізації МА [37—39].

Поте, варто зазначити, що більш ніж за шістдесятирічний період дослідницьких спостережень, підходи до визначення сутності МА багаторазово змінювалося і в даний час досягло певної досконалості та узгодженості думок [41].

Сучасними авторами описано низку теорій, котрі пояснюють причини формування (виникнення/розвитку) МА ГМ.

Найбільш визнаною теорією, яка пояснюватиме причини аневризми, є теорія Денді-Педжета, за якою МА формуються як наслідок патологічного формування артеріальної стінки в ембріональному періоді.

Характерним для морфологічної будови МА є відсутність м'язового шару та еластичної мембрани (або її недорозвиток). У більшості випадків тривалість формування МА близько 15–18 років, вона являє собою мішок, що з'єднаний з просвітом артерії, у якому можна анатомічно виділити шийку (найбільш вузьку частину), тіло (найбільш розширену частину) і дно (найбільш стоншена частина). Шийка має тришарову будову церебральної артерії, це найміцніша частина аневризми. Тіло аневризми характеризується відсутністю тришарової судинної стінки (за рахунок м'язових волокон) та недосконало розвиненої еластичної мембрани [42—43].

За своєю архітектурою купол (мішок) МА представлений одним шаром інтими, власне тому він і є найтоншим, формується він за током крові та приймає на себе основний удар пульсової хвилі. Саме тому, цьому МА постійно розтягуються, збільшуються в розмірі, а їх стінка стоншується, і, як наслідок, розривається. Проте, у 10–12% випадків причину захворювання не вдається встановити [44—45].

Один із видатних дослідників даної патології, ще у 30-х роках минулого століття, W. Fogbus, описав так звані дефекти медії. За даними його досліджень вони являють собою вроджені вади розвитку м'язової оболонки у вигляді її відсутності на невеликому відрізку ураженої судини, а саме в місці проекції її розгалужень. Однак незабаром виявилось, що дефекти медії можна знайти

практично в усіх людей і майже в будь-якому місці розгалуження артерій, тоді як МА зустрічаються значно рідше [46, 47].

На основі вищезгаданих тверджень групою дослідників на чолі з Ю.А. Медведєвим і Д.Є. Мацко доведено, що вирішальну роль у формуванні аневризматичного мішка відіграє сегментарна (метамірна) будова м'язового апарату артеріального кола ГМ [48]. Серед причин, що приводять до утворення та подальшого розриву МА, за теорією Ю.А. Медведєва та Д.Є. Мацко, серед переважною більшістю факторів, які є предвісником локального ураження ГМ, найважливіші гемодинамічні фактори: системні та регіонарні, короткочасні та затяжні підйоми артеріального тиску.

При проведенні подальших більш глибоких досліджень, Ю.А. Медведєвим та Д.Є. Мацко у 2001 р. сформульовано нову гіпотезу, згідно якої МА ГМ — це не хвороба, а анатомічний феномен, що проявляється у розширенні (у переважній більшості випадків мішковидному) стінок артерій саме у місцях їх розгалуження [49]. Саме вищевикладені факти стали підґрунтям для корекції класифікації МА ГМ 1991 р. Суттєві поправки стосувались саме першого та другого класів, котрі, власне, належить до нейрохірургічної частини вивчення аневризматичних порушень.

Класифікація МА ГМ за нозологічними ознаками (Ю.А. Медведєв, Д.Є. Мацко, 2001):

I клас — аневризми (дивертикули) — ускладнення раніше не діагностованого захворювання, котрі проявляються ураженням біфуркацій (з'єднань/зчленувань) артеріального кола великого мозку (мішкуваті, гемодинамічні, вроджені, біфуркаційні, біфуркаційно-гемодинамічні).

Фонові стани та захворювання, при яких є умови для пошкодження з'єднань/зчленувань артеріального кола великого мозку:

I. Гіпертензивні аневризми артерій.

1. Супроводжуються системною артеріальною гіпертензією.

- 1.1. Гіпертонічна хвороба (ессенціальна гіпертензія).
 - 1.2. Полікістозна дисплазія нирок.
 - 1.3. Хронічний нефрит.
 - 1.4. Ендокринопатії, що супроводжуються артеріальною гіпертензією.
 - 1.5. Коарктація аорти.
 - 1.6. Інші системні артеріальні гіпертензії.
 2. Супроводжуються регіональною (локальною) артеріальною гіпертензією.
 - 2.1. Артеріовенозна вада розвитку.
 - 2.2. Фіброзно-м'язева дисплазія.
 - 2.3. Хвороба Нішимото-Такеуши-Кудо («мойя-мойя»).
 - 2.4. Черепно-мозкова травма.
- II. Гіпорезистивні аневризми артерій.
3. Супроводжуються зниженням резистивних (пружних).
 - 3.1. Інволюційні (вікові) зміни.
 - 3.2. Синдром Елерса–Данло (fibrodisplasia generalisata).
 - 3.3. Синдром Морфана (distrofia mesodermalis congenita).
 - 3.4. Синдром Гренблада–Стренберга (elastorhexia congenita).
 - 3.5. Синдром Фрідрейха (ataxia hereditaria).
 - 3.6. Синдром Блюма (teleangioectasia faciales).
 - 3.7. Синдром Помпе (системний глікогеноліз II типу).
- II клас — дегенеративно-некротичні МА ГМ.
1. Атеросклеротичні.
 2. Променеві.
- III клас — травматичні МА ГМ (при черепно-мозковій травмі).
1. МА у зоні прямого первинного пошкодження.
 2. А поза зоною прямого пошкодження.
 - 2.1. Гемодинамічний стрес.
 - 2.2. Вторинні пошкодження артерій.

IV клас — запальні МА.

1. Васкуліти різноманітної етіології.
2. Емболічні.
 - 2.1. Бактеріальні (мікробні).
 - 2.2. Мікотичні (грибкові).

V клас — онкогенні МА.

1. Внутрішньопухлинні.
2. Емболічні.
 - 2.1. Із т.з. міксом серця.
 - 2.2. Метастази злоякісних пухлин.

VI клас — дизембріогенетичні МА.

1. Гіпо- та аплазія проксимального відділу ПМА.
2. Лійкоподібне розширення гирла задньої сполучної артерії.
3. Фенестрація основної артерії (феномен «Ring-Bildung»).
4. Аплазія ВСА.
5. Вади розвитку екстра краніальних гілок ВСА.
6. Персистуючі артерії (а. cerebry anterior azigos, а. primitiva та а. hypoglossa).
7. Сформовані із рудиментів судин.
8. Доліхоектазії.

VII клас — ятрогенні МА.

1. Після хірургічних втручань.
2. Наслідки променевого лікування.

Морфологічно МА розділяють на дві групи: мішкоподібні аневризми, які, локалізуються у місцях біфуркації артерій і становлять 97% усіх МА ГМ, фузіформні аневризми, котрі викликають дилатацію всього артеріального сегмента та не мають ні шийки, ні окремих частин (3%).

Щодо розмірів МА, то за даними дослідників, малі розміри переважно характерні для МА дистальних відділів СМА — від 5 до 8 мм [50—52]. Менш характерними такі розміри є для МА, локалізованих проксимальніше Велізієвого кола [53, 54]. МА дистальних сегментів СМА характеризуються наявністю широкої та склерозованої шийки, котрі, нерідко спаяні з кірковими артеріями [55].

При проведенні співставлення статистичних даних дослідники виявили певну закономірність: чим менший діаметр судини тим менший діаметр розірваної аневризми. Таку закономірність вони пояснюють тим, що зі зменшенням калібру судини стінка артерії стає тоншою, відповідно стінка МА також має меншу товщину при їх порівнянні з МА крупних артерій [56—58]. Згідно закону Лапласа напруження в порожнині більше в місці її більшого радіуса, тому при рівних об'ємах МА витягнутої форми більш схильні до розриву [59].

Нетравматичні МА ГМ зазвичай діагностуються після 50 років; жінки страждають від неї частіше, ніж чоловіки. МА травматичного походження складають менше 1% всіх аневризм судин ГМ, а травматичні аневризми дистальних сегментів ПМА зустрічаються досить рідко і, як правило, у пацієнтів молодого (до 35 років) віку [60—62].

Основним фактором ризику розриву МА є артеріальна гіпертонія, додатковими — куріння і зловживання алкоголем. Значно рідше САК викликається розривом артеріовенозної мальформації, мікотичної аневризми, кавернозної мальформації (кавернозної гемангіоми), венозної мальформації (венозної гемангіоми), артеріовенозної — у твердій мозковій оболонці (ТМО) [63—65].

За даними низки дослідників, у пацієнтів із артеріальною гіпертензією та/чи церебральним атеросклерозом іноді утворюються веретеноподібні МА, котрі локалізуються, переважно, в базилярній, внутрішній сонній, середній і передній мозкових артеріях, проте вони порівняно рідко ускладнюються розривом і, як наслідок, САК [66, 67].

Спонтанний САК у переважній більшості випадків (70–85%) викликаний розривом мішкоподібної МА, розмір якої може коливатися від 2 мм до декількох сантиметрів у діаметрі, частіше — 2–10 мм. Близько 30% всіх МА локалізується на задній сполучній артерії (в місці її відходження від ВСА), 20–25% — на СМА, 10–15% — на артеріях вертебробазиллярної системи (переважно базиллярної та нижньої мозочкової артерії).

Іноді до САК призводить розшарування хребетної і рідше — сонної артерії, яке може бути наслідком травми шиї, мануальної терапії на шийному відділі хребта. До рідких причин САК належать гематологічні захворювання (серповидно-клітинна анемія, лейкоз, тромбоцитопенія, синдром дисемінованого внутрішньосудинного згортання крові), антикоагулянтна терапія, кровотеча з пухлини оболонки мозку, амілоїдна ангіопатія (в літньому віці), церебральний васкуліт, тромбози кіркових або менінгеальних гілок, вживання кокаїну, використання симпатоміметиків. У більшості випадків неаневризматичного САК (близько 2/3) не вдається виявити причину захворювання, можливо, вони викликані розривом вени або венозної мальформації [68—70].

САК може супроводжуватися крововиливом в речовину мозку (субарахноїдально-паренхіматозний крововилив), оклюзійною або сполученою гідроцефалією. Окрім цього, упродовж 4–6 тижнів (особливо часто — в перші кілька діб) можливий повторний САК, котрий більш ніж у половини пацієнтів призводить до летального результату [71, 72].

При розривах аневризм судин ГМ інших локалізацій, клінічна картина розриву аневризми СМА може бути представлена неускладненим САК, субарахноїдально-паренхіматозним крововиливом, субарахноїдально-вентрикулярним крововиливом, субарахноїдально-паренхіматозно-вентрикулярним (змішаним) крововиливом та САК з утворенням субдуральної

гематоми. Патогенез змішаного крововиливу при розриві аневризм СМА полягає в прориві ВМГ в шлуночок [73—75].

За даними низки дослідників [76—81], частота виникнення ВМГ у пацієнтів із розривом МА СМА становить від 18% до 43%. Переважна більшість ВМГ виникає при розриві саме МА СМА.

За даними дослідження проведеного А.Ю. Івановим [82], при проведенні обстежень 161 пацієнта з розривом МА, ускладнених ВМГ, МА СМА зустрічалися в 40% випадків (64 особи), що значно частіше, ніж МА інших мозкових судин [82].

Загалом, клінічні прояви САК залежать від його локалізації, інтенсивності кровотечі в підпаутинний простір та кількості крові, що вилилася. У пацієнтів з класичною клінічною картиною у вигляді гострого розвитку інтенсивного головного болю, часто після фізичної або емоційної напруги, що супроводжується менінгеальним синдромом, а у 50% випадків — порушенням свідомості, діагностика САК не викликає труднощів [83, 84].

Для перших днів захворювання характерним є психомоторне збудження (у 30–45% пацієнтів), вегетативні порушення, епілептичні напади (у 8–10%) [85]. Вогнищеві неврологічні симптоми в ранній фазі захворювання (1–3 дні) можуть бути обумовлені паренхіматозним компонентом крововиливу (17–40% випадків), а також наявністю самої аневризми (порушення черепно-мозкової іннервації при МА ВСА, ОА).

Причиною порушень також можуть бути набряк мозку, тиск на мозок, здійснюваний субарахноїдальною гематомою. Більшість авторів вважають, що стан пацієнтів в першу добу після розриву МА визначається переважно масивністю САК, проникненням крові в паренхіму мозку та шлуночки, на 4–7 добу і, особливо, упродовж другого тижня після крововиливу — залежить в основному від наявності церебрального ВС та вторинної ішемії мозку. Клінічне

погіршення надалі може бути обумовлене повторним крововиливом, розвитком оклюзійної гідроцефалії [86—89].

Диференціальна діагностика при нетипових клінічних випадках проводиться з гострою внутрішньочерепною гіпертензією іншого генезу, бактеріальним менінгітом, мігренню, шийною радикулопатією, у вагітних жінок — з прееклампсією. [90–92].

Для оцінки стану пацієнтів в гострому періоді САК загальноприйнятою є шкала, котра запропонована ще в 1968 році американськими нейрохірургами W. Hunt і R. Hess [93], створена на основі існуючої раніше шкали E.H. Botterell [94]. Вона складається з п'яти ступенів ризику проведення оперативного втручання і має важливе доповнення, котре полягає в тому, що такі чинники, як ВС та інші важкі соматичні захворювання (артеріальна гіпертонія, виражений атеросклероз, цукровий діабет і важкі захворювання легень) переводять хворого у важчу градацію шкали.

У 1988 р. Всесвітня Федерація Нейрохірургів запропонувала прийняти нову шкалу (WFNS scale), розроблену з метою зменшення суб'єктивного чинника при оцінці стану хворого. У основу її покладена оцінка за шкалою Глазго і визначення супутнього неврологічного дефіциту; шкала прийнята для загального користування [95].

K. Frankel і B. Alpers (1955), ґрунтуючись на 1767 спостереженнях прийшли до висновку, що клініка розриву МА СМА досить варіабельна. Раптова втрата свідомості при клінічній картині САК з геміпарезом, або геміплегією дозволяють припустити кровотечу з аневризми саме СМА, особливо, якщо описаній клінічній картині передував головний біль протягом тижня і більше [96, 97].

1.2. Хірургічна анатомія середньої мозкової артерії

СМА, будучи продовженням ВСА, представляється найбільш складною і розгалуженою з усіх інтракраніальних артерій. Її діаметр становить в середньому

3,9 мм, що в два рази перевищує діаметр ПМА. Починається вона в медіальних відділах Сільвієвій щілини, латеральніше зорового перехресту, нижче переднього продірявленого речовини і ззаду від місця поділу ольфакторного тракту на медіальну і латеральну нюхові стрії [98, 99]. Проходячи далі, вона розташовується в глибині латеральної борозни великого мозку, кровопостачаючи значну частину півкулі ГМ та підкіркових структур [100].

За даними літературних джерел, на сьогодні загальноприйнятим є поділ СМА на 4 сегменти: М1 — сфеноїдальний, М2 — інсулярний, М3 — оперкулярний та М4 — кірковий [101, 102].

М1 сегмент СМА починається від місця біфуркації ВСА на СМА і ПМА, простягається латерально і розташований в глибині Сільвієвій щілини. У складі М1-сегмента виділяють пре- та постбіфуркаційний відділи. Пребіфуркаційний триває до місця розподілу М1 на вторинні стовбури, а постбіфуркаційний до місця, де вторинні стовбури роблять різкий поворот на 90° (так зване «коліно»). У більшості випадків М1-сегмент СМА ділиться на верхній і нижній стовбури. Стовбури можуть бути симетричними, але частіше за все один з них переважає. Тріфуркація СМА зустрічається у близько 20% пацієнтів, вкрай рідко зустрічаються квад्रीфуркація (менше 1% випадків) чи повна відсутність поділу стовбура М1 [103, 106].

Сегмент М2 (острівцевий) включає в себе гілки, котрі розташовані на поверхні острівця і, в сою чергу, кровопостачають його. Починається сегмент в області «коліна» СМА і триває до борозни острівця.

Сегмент СМА М3 починається від борозни острівця та закінчується на поверхні Сільвієвої щілини. Гілки СМА, котрі формують сегмент, щільно прилягають до поверхні лобно-тім'яної та скроневої області, у напрямку поверхні латеральної борозни мозку. Гілки, що проходять до мозку над Сільвієвій щілиною роблять подвійний 180° оберт.

Артерії, котрі кровопастачають ті області кори, які лежать нижче Сільвієвої щілини та мають менш звивистий хід.

Гілки, що формують кортикальний сегмент СМА (М4), беруть свій початок на поверхні Сільвієвій борозни і далі поширюються до кори ГМ. Передня група гілок повертають догори або донизу, проміжна відхиляється назад і задня група триває по довгій осі Сільвієвій щілини [104, 105]. Аневризми зустрічаються на всіх сегментах СМА.

Досить рідко зустрічається додаткова СМА [107, 108]. Вона вперше була описана Grompton в 1962 році. Додаткова СМА зазвичай є гілкою ПМА або ВСА [109].

Деякими із дослідників, описані випадки фенестрації СМА і варіанти відходження СМА від іпсилатеральної задньої сполучної артерії [110, 111].

На окрему увагу дослідників заслуговують ембріогенетичні передумови виникнення МА, а саме — особливості розгалуження судин та морфогенезу ураження шарів їх стінки.

При наявності патологічних змін певні варіанти будови судин можуть стати причиною недостатнього забезпечення колатерального кровообігу та сприяти виникненню вторинного вогнищевого ураження мозку [112, 113].

Загалом, доведено, що при фізіологічних умовах щохвилини кожні 100 грамів тканини ГМ отримують 55–58 мл крові та споживають 3–5 мл кисню. Середня швидкість мозкового кровотоку — близько 750 мл/хв, що становить 13% від загального серцевого викиду. Швидкість кровотоку в сірій речовині ГМ значно вища, ніж у білій: 80/100 г та 15–25 мл/100 г за 1 хвилину відповідно.

За даними дослідників-нейрохірургів, найпоширенішими гістологічними ознаками пошкодження тканини різних відділів ГМ при ВМГ нетравматичного генезу є дисциркуляторні зміни, набряк речовини ГМ різної вираженості, характерні зміни нейронів селективного характеру [114—118].

При геморагічному інсульті вогнища крововиливу в основному виникають в басейні СМА, зокрема, її стріаталамічних гілок [119].

СМА, подібно іншим судинам ГМ, може ділитися за магістральним або розсипним типом розгалуження. За даними дослідників, досить рідко спостерігають змішаний тип розгалуження з ознаками одного та іншого типу.

За даними масштабних спостережень М.І. Шамаєва, О.А. Цімейка (2006р.) МА СМА частіше утворюються за розсипного типу розгалуження [120]. Вони мають, як правило, овоїдну або шароподібну форму, локалізуються в місці розгалуження магістралей другого порядку на межі ділянок М1-М2.

За топографією такі МА прилягають до порогу острівця у глибині бічної ями мозку, їх шийка переважно невелика, підхід до неї ускладнений у зв'язку з щільним приляганням аневризматичного мішка до прилеглих судинних магістралей [121, 122]. Перешкоди під час відкритого вимкнення таких МА виникають при повторних крововиливах, така МА оточена щільними сполучнотканинними спайками, котрі, в свою чергу, пронизують бічну яму мозку та перивазальні простори ділянок М1-М2 СМА.

Розташування аневризматичного мішка, в якому шийка є прямим продовженням магістрального судинного стовбура, дозволяє легко проникнути в порожнину МА ендовазальним способом. Метод прямого вимкнення, який виконують шляхом підходу по крилу основної кістки, є більш доцільним для застосування при «неускладненій» МА.

За даними досліджень — аналіз 40 клінічних спостережень мішкоподібних аневризм різних ділянок переднього півкільця артеріального Велізієвого кола у хворих, яких лікували в судинній клініці і які померли внаслідок різних причин (чоловіків — 22, жінок — 18) [119], спостерігали дзеркальні МА, розташовані симетрично на обох СМА, частіше на межі ділянок М1-М2. Особливості топографії таких МА, а саме розташування у передніх відділах острівця, за якого верхівка МА спрямована до верхньої поверхні скроневої частки спричиняє при її розриві вихід крові в передньо-верхні відділи скроні або основу острівця. За першого варіанту крововилив руйнує зону

мигдаликового комплексу та може поширюватися до нижнього рогу бічного шлуночка. Якщо крововилив спрямований до передніх відділів острівця — утворюється інсульт-гематома в ділянці підкіркових гангліїв та зовнішньої і внутрішньої капсул. Розрив таких МА часто виявляється в ділянці верхівки та прилеглих часток тіла аневризматичного мішка [123, 124].

1.3. Особливості хірургічного лікування аневризм середньої мозкової артерії

Частка МА СМА становить від 18,2 до 48% серед всіх МА, що розірвалися. Особливості будови МА в свою чергу також впливають на ймовірність розвитку САК.

Багато авторів підкреслюють, що ризик розриву аневризми СМА підвищується при її «мультилобулярній» будові [125, 126]. Несприятливим фактором визнають і залучення М2-сегментів в структуру МА, яке, окрім того, підвищує ймовірність інтраопераційних геморагічних і післяопераційних ішемічних ускладнень [127].

На думку P.R. Chen та співавторів (2004), існують дві головні анатомічні особливості аневризм СМА, які можуть ускладнити проведення ендovasкулярної емболізації аневризми: 1) відношення купол / шийка аневризми 1,5 і менше; 2) часте відходження артеріальної гілки (М2-сегмента) з шийки аневризми [133].

У своїй монографії M.G. Yasargil [129, 130] виділив наступні основні підходи до хірургічного лікування розриву МА СМА (традиційні):

1. Фронтотемпоросфеноїдальна (птеріональна) краніотомія.
2. Розсічення каротидної цистерни ВСА по напрямку до її біфуркації.
3. Розсічення термінальної цистерни для ретракції лобової частки.
4. Видалення ВМГ, якщо вона присутня.

5. Розтин Сільвієвої щілини в ділянці М1-сегмента СМА для контролю проксимального відділу артерії.

6. Розкриття Сільвієвої цистерни за біфуркацією СМА для візуалізації головних гілок СМА.

7. Відділення гілок СМА від шийки МА.

8. Виявлення лентикулостріарних артерій та відділення від шийки МА.

9. Кліпування МА.

10. Розтин купола аневризми і контроль виключення МА.

11. Видалення залишків гематоми з Сільвієвої цистерни.

12. Аплікація папаверину на основний стовбур артерії.

13. Гемостаз і ушивання ТМО.

Виділені хірургічні етапи, загалом, використовуються до тепер. Однак, з точки зору низки зарубіжних і вітчизняних дослідників, до цих принципів повинен бути віднесений ще один — ретельне видалення з підпаутинного простору і базальних цистерн рідкої крові і її згортків та вибір хірургічного кута доступу [131, 132]. Окрім цього того, упродовж останніх десятиліть були більш детально розроблені хірургічні підходи до МА СМА, техніка кліпування, з'явилися нові типи та форми кліпсів [134, 135].

Вибір хірургічного доступу до МА судин ГМ визначається її локалізацією, інтенсивністю базального крововиливу, наявністю і локалізацією гематоми, а в разі множинних МА — їх розташуванням на судинах одного або декількох судинних басейнів. При розташуванні МА в межах Вілізієвого кола зазвичай використовують односторонню латеральну субфронтальну, біфронтальну або птеріональну трепанацію черепа в тій чи іншій модифікації [136—143].

Хірургічний доступ до СМА передбачає значні труднощі зважаючи на складну анатомію СМА, різних варіантів відходження перфорантних артерій і анатомічних особливостей латеральної щілини.

У літературі знайшли відображення різні доступи, що використовуються в хірургії МА СМА. Найбільшого поширення набули фронтолатеральні доступи: власне фронтолатеральний, лобово-скроневий, лобово-скронево-сфеноїдальний та скронево-сфеноїдальний [144—146]. Після виконання краніотомії виділення МА СМА може здійснюватися за допомогою кількох мікрохірургічних підходів:

- передньобоковий субфронтальний підхід здійснюється до хізмально-селярної ділянки, потім препарують параселярні цистерни, починаючи з розсічення каротидної і хізмальної цистерн [147, 148].

- Транссільвієвий підхід. Підхід до хізмально-селярної ділянки здійснюють між лобовою і скроневою частками через цистерну латеральної щілини. Препарування параселярних цистерн починається з розсічення проксимальних відділів цистерни латеральної щілини [149].

- Транстемпоральний підхід. Здійснюється енцефалотомія в проекції верхньої скроневої звивини і підхід до дистальних гілок та біфуркації основного стовбура СМА [150].

- Ретроградний транссільвієвий підхід виконується шляхом препарування латеральної щілини з її дистального відділу в напрямку біфуркації і основного стовбура СМА [151].

Мозкові, судинні, оболонкові і кісткові структури основи черепа в сукупності формують кілька проміжків, через які здійснюється безпосередня візуалізація аневризм, їх виділення і кліпування.

Основними завданнями хірургічного лікування є вимкнення МА з кровотоку, декомпресія структур мозку шляхом видалення ВМГ, корекція порушень ліквородинаміки. Адекватне виконання хірургічного втручання та раннє вимкнення МА з кровотоку дозволяють провести агресивну інфузійну терапію, спрямовану на попередження церебрального ангіоспазму та його наслідків.

1.4. Особливості ендovasкулярного лікування аневризм середньої мозкової артерії

Впровадження операційного мікроскопа та мікрохірургічної техніки наблизило хірургію МА до сучасного рівня, розробка ендovasкулярного способу хірургічного лікування МА відкрила нові можливості та перспективи у цьому напрямку.

Вибір методу ендovasкулярного втручання можливий лише за умови дотримання чіткого діагностичного алгоритму, який дозволяє визначити анатомоморфологічні особливості СМА, стан церебральної гемодинаміки. Цьому сприяє використання методів ЦАГ, транскраніальної ультразвукової доплерографії та електроенцефалографії з функціональними компресійними пробами.

Ендovasкулярні методи керованої емболізації церебральних аневризм вперше почали застосовувати на початку 70-х років минулого століття, вони суттєво розширили можливості нейрохірургічних втручань, спрямованих на їх вимкнення з кровообігу.

За даними літературних джерел, до першої половини 90-х років інтервенційні нейрорадіологічні операції з приводу МА були обмежені використанням відокремлюваних латексних балонів, котрі заповнювали силіконом. У 1991 р. для ендovasкулярної емболізації церебральних аневризм G. Guglielmi [151, 152] запропоновані платинові спіралі, що відокремлювались за допомогою електролізу.

Накопичений досвід практичного застосування спіралей, що відокремлюються (BC), дозволив визначити важливу роль цього методу у попередженні крововиливу при розриві МА ГМ і сприяв його швидкому поширенню у клінічній практиці [153—155].

За результатами проспективного багатоцентрового рандомізованого дослідження когорти (спілки) Міжнародної Субарахноїдної Аневризми ISAT

(International Subarachnoid Aneurysm Trial) свідчили про переваги ендovasкулярного корекції МА у гострому періоді крововиливу у порівнянні з прямими оперативними втручаннями [156, 157]. Поєднані показники летальності та важких випадків інвалідизації пацієнтів упродовж першого року після виконання ендovasкулярних втручань становили 23,7%, при застосуванні кліпування МА — 30,6%, що дозволило знизити абсолютний ризик виникнення ускладнень на 6,9%, а відносний, відповідно, на 22,6%. Застосування спеціально розроблених стентів для інтракраніальних артерій дозволило реконструктивно емболізувати спіралями МА з широкою шийкою [158].

З метою попередження появи рецидиву МА розроблені і впроваджені нові види спіралей з спеціальним покриттям, яке завдяки вивільненню біологічно активних речовин прискорює процес тромбоформування й утворення сполучнотканинного рубця в порожнині аневризми, а також сприяє формуванню ендотеліального шару на артерії, що несе МА, в ділянці шийки [159].

Вивченню впливу біологічно активних речовин для покриття мікроспіралей на ступінь реканалізації МА присвячений ряд експериментальних робіт. У дослідженні щодо застосування GDC (відокремлюючі спіралі Guglielmi Boston Scientific), було доведено значне скорочення часу утворення фібрину в МА та неоінтими в пришийковій частині при використанні тонких платинових спіралей з біоабсорбіруємим покриттям з полігліколевою кислоти / лактид [160—162].

Вважається, що клітинна реакція на покриття може сприяти оклюзії і склерозуванню МА, може також й збільшити показники оклюзії МА із широкою шийкою, коли застосування спіралей поєднується з технікою балон-асистенції (БА) і стентів. Проте, до сьогодні, залишається спірним питання щодо того, наскільки модель експериментальної МА може відображати реологічну характеристику судин людини.

У своєму дослідженні H.S. Kang та співавторів показали, що, хоча в середньому показники ступенів короткостроковій оклюзії МА спіралями з

полігліколідним / лактідним полімерним покриттям є вищим, аніж у групі з GDC, частота реканалізації, в подальшому, в обох групах була однаковою [163].

Радіоактивні платинові спіралі були також розроблені для запобігання реканалізації після проведеної оклюзії МА мікроспіралями. Було виявлено, що малі дози радіації локально перешкоджають ендотелізації стінки МА яка є першим кроком до реканалізації після ендovasкулярної оклюзії. Дослідження на собаках показали, що ^{32}P іон-імплантовані спіралі значно поліпшили віддалені результати, збільшивши повне покриття шийки неоінтимою і без реканалізації через 3 місяці після лікування [164]. Однак клінічного застосування дана методика не отримала.

За даними дослідників, першою із мікроспіралей з біологічно активним покриттям, котру почали широко використовувати в клінічній практиці, стала мікроспіраль Matrix (платинова спіраль з 90% полігліколідним і 10% полілактідним покриттям; Boston Scientific) [165].

Є ряд публікацій про досвід використання саме таких спіралей як для МА котрі розірвалися, так і для тих МА, котрі не розірвалися. Дослідники акцентують увагу на тому, що використання спіралей Matrix є досить безпечним [166, 167]. Що ж стосується ефективності даного втручання, то деякі автори повідомляють про більшу кількість реканалізації у спіралей з покриттям, в порівнянні зі звичайною платиновою спіраллю [168]. Частота реканалізації пояснювалася тертям пов'язаними з великою кількістю біоабсорбованого полімерного покриття матриці. У новому поколінні спіралей із покриттям були внесені зміни в їх склад для усунення цих проблем.

Так з'явилися мікроспіралі HydroCoil (Microvention / Terumo) із покриттям з гідрогелю, який розбухає при контакті з кров'ю [169, 170]. У дослідження HydroCoil для ендovasкулярної оклюзії МА Heal (HydroCoil for Endovascular Aneurysm Occlusion) було включено 184 пацієнтів з 191 аневризмами [169]. Попередні дані

показали, що початкова оклюзія і показники ускладнень істотно не відрізняються від даних після лікування аневризм спіралями з простої платини.

За даними наведеними R.C. Gaba та співавторів у результаті лікування 50 МА, оклюзованих за допомогою HydroCoil і порівнюють їх з МА, оклюзію яких проводили лише платиновими спіралями [170]. Використання HydroCoil дало істотно більший обсяг відсотку оклюзії порожнини МА (84,8% проти 29,8%). Наступні ангіографії показали, що ступінь реканалізації значно знизилася в маленьких аневризмах в серії з HydroCoil (5% проти 17%).

При проведенні у подальшому ангіографії, результати показали, що ступінь реканалізації значно знизився у маленьких аневризмах в серії з HydroCoil (5% проти 17%). Ці дані стали предметом дискусії.

У моделі *in vitro* більш висока щільність установки і, відповідно, більш повна оклюзія аневризми і закриття шийки були досягнуті при використанні платинових спіралей складної форми (Orbit DCS; Cordis Neurovascular, Inc.), в порівнянні з гвинтовою спіраллю [171].

З огляду на дані численних досліджень, різниці в довгостроковій оклюзії у спіралей з покриттям і без покриття не спостерігається.

У 2001 J.P. Cottier та співавтори повідомили про свій досвід лікування 49 МА з використанням ендovasкулярної оклюзії аневризм за допомогою техніки БА [172]. Суть методики полягає в тимчасовому роздуванні невідокремленого балона в несучій посудині на рівні шийки МА під час імплантації спіралей, по завершенню процедури при досягненні надійної фіксації спіралей в просвіті аневризми балон здувається і видаляється.

Проте у 2006 році M. Sluzewski та співавтори повідомили, що використання БА збільшує кількість ускладнень [173]. Тромбоемболічні явища і інтраопераційні розриви МА були вищим в групі з БА — 9,8% і 4%, відповідно.

Частота ускладнень була переглянута в 2 великих багатоцентрових проспективних серіях досліджень, в яких БА була застосована для МА, котрі не

розірвались — ATENA ((Analysis of Treatment by Endovascular approach of Nonruptured Aneurysms / Аналіз лікування ендоваскулярних методом, аневризм, що не розірвались) і аневризм, котрі розірвались — CLARITY (Clinical and Anatomical Results in the Treatment of Ruptured Intracranial Aneurysms / Клініко-анатомічні результати лікування внутрішньочерепних аневризм котрі розірвалися) [174, 175].

Ще одним із методів є оклюзія аневризм зі стент-асистенцій (СА), цей метод використовується вже понад 10 років як допоміжний засіб при лікуванні складних МА, в тому числі аневризм із широкою шийкою, великих і гігантських і фузіформних аневризм. У переважній більшості випадків СА використовується для запобігання міграції мікроспіралей в просвіт судини [176, 177]. Спершу застосовувалися більш жорсткі коронарні стенти, згодом з'явилися спеціальні стенти, призначені для імплантації в судини ГМ.

Використання низькопрофільних стентів стало подальшим етапом еволюції стентів і дозволило поєднувати БА і СА [178].

Отже, безпечне вимикання МА ГМ з кровотоку є головною метою будь-якого методу їх лікування.

Ендоваскулярна оклюзія пропонує мінімально інвазивний підхід до лікування цієї патології. Технології, доступні для ендоваскулярних операцій, стрімко розвиваються і поліпшуються. Ендоваскулярна оклюзія представляє розумну альтернативу відкритого хірургічного втручання. До неї слід вдаватися завжди, коли відкрите хірургічне втручання несе високий ризик, як у випадку з літніми пацієнтами, пацієнтами з обтяженим соматичним статусом, а також в разі анатомічно несприятливого місцезнаходження МА.

Щодо застосування стентів і спіралей, то цей метод представляє собою відмінну альтернативу для тієї групи пацієнтів, яким не підходить відкрите хірургічне втручання, навіть у випадках МА з широкою шийкою і несприятливим співвідношенням розмірів шийки до розмірів дна.

Саме тому, провівши глибокий літературний аналіз, ми можемо зробити висновок, що на даний час ендovasкулярне лікування не може повністю замінити відкриту хірургію, проте постійне і цілеспрямоване вдосконалення техніки і результатів ендovasкулярних операцій дозволяє проводити успішне лікування найбільш складних МА ГМ. Для вибору адекватної тактики лікування МА ГМ необхідно застосовувати методи індивідуального вибору хірургічної тактики з урахуванням якнайбільшого спектру факторів: від анатомії розвитку судин у даного пацієнта до результатів методів дослідження.

Висновки до розділу 1

Як бачимо при аналізі даних літератури, питання хірургічного лікування хворих з розривами внутрішньочерепних аневризм до теперішнього часу зберігає свою актуальність, незважаючи на значні успіхи в мікрохірургії, ендovasкулярній хірургії, анестезіології та реаніматології.

Останнім часом, удосконалення і збільшення доступності населенню неінвазивних методів візуалізації призвело до збільшення числа спостережень пацієнтів з аневризмами, яким може бути показано хірургічне лікування.

Отже, з аналізу літературних даних у лікуванні патології судин ГМ особливе місце стали займати мініінвазивні ендovasкулярні методи. Спочатку внутрішньосудинні операції застосовувалися в тих випадках, коли ризик традиційного хірургічного втручання був дуже високий. При цьому використовувалися методи оклюзії за допомогою відокремлюваних балонів, як аферентних судин, так і самої порожнини аневризми. Поява на початку 90-х років відокремлюваних мікроспіралей обумовило новий рівень розвитку внутрішньосудинної хірургії і у зв'язку з тим кількість внутрішньосудинних втручань, які виконуються щорічно та неухильно збільшується. Прогрес сучасних технологій інтервенційної нейрорадіології значно підвищив значення

ендоваскулярних методів в хірургії аневризм ГМ. В останні роки загострилася дискусія про місце і роль ендоваскулярних втручань в хірургії аневризм. Дотепер зберігаються розбіжності між нейрохірургами і інтервенційними радіологами в питаннях вибору тактики оперативного втручання, критеріїв відбору пацієнтів на той чи інший метод лікування, обсягу операції. Для поліпшення результатів лікування хворих з аневризмами СМА необхідно визначити варіанти її будови, особливості асимптомного перебігу та гострого і холодного періоду геморагії. Це основні чинники, що впливають на результат захворювання відповідно до отриманих даних хірургічного лікування.

Поширеність аневризм серед населення, несприятливий природній перебіг захворювання, переважання аневризматичного САК у осіб працездатного віку пояснює актуальність пошуку шляхів, що спрямовані на поліпшення результатів лікування пацієнтів з аневризматичною хворобою ГМ.

Існуючі розбіжності у виборі оптимальних термінів оперативного втручання, вибору методу хірургічного лікування вимагають уточнення та індивідуалізації тактики хірургічного лікування хворих з аневризмами СМА.

Аналізовані нами літературні дані свідчать, що основні питання судинної нейрохірургії, які стосуються аневризматичної хвороби ГМ, зокрема АА СМА ґрунтуються на глибокій теоретичній та практичній базі потребують подальшого вивчення та оптимізації.

РОЗДІЛ 2

КЛІНІЧНИЙ МАТЕРІАЛ ТА МЕТОДИ ДОСЛІДЖЕННЯ

2.1. Загальна характеристика клінічних спостережень

Дисертаційна робота базується на результатах комплексного клініко-інструментального обстеження та лікування 186 пацієнтів з аневризмами СМА, які знаходились на лікуванні в ДУ «Інститут нейрохірургії ім. акад. А.П. Ромоданова НАМН України» у 2012–2015 рр.

Критерієм включення в дослідження була наявність у пацієнтів АА СМА, верифікованих за даними клініко-інструментальних методів дослідження та операції з приводу розриву АА СМА або без розриву.

Осіб чоловічої статі було 95 (51%), жіночої — 91 (49%). Статистично достовірної відмінності у захворюваності на аневризми СМА за статевою ознакою не було ($p > 0,05$) (рис.2.1).

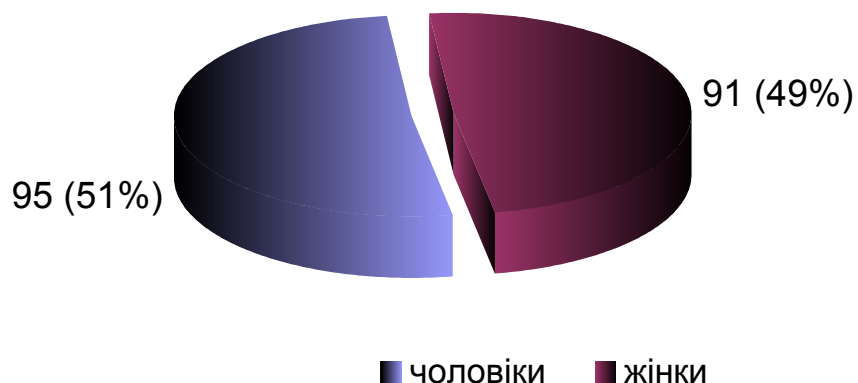


Рис. 2.1. Розподіл хворих з АА СМА за статтю

Вік хворих коливався в межах від 32 до 72 років. Більшість пацієнтів (66,7%) перебували у віковій групі від 41 до 60 років. Середній вік пацієнтів склав $49,3 \pm 2,5$ років.

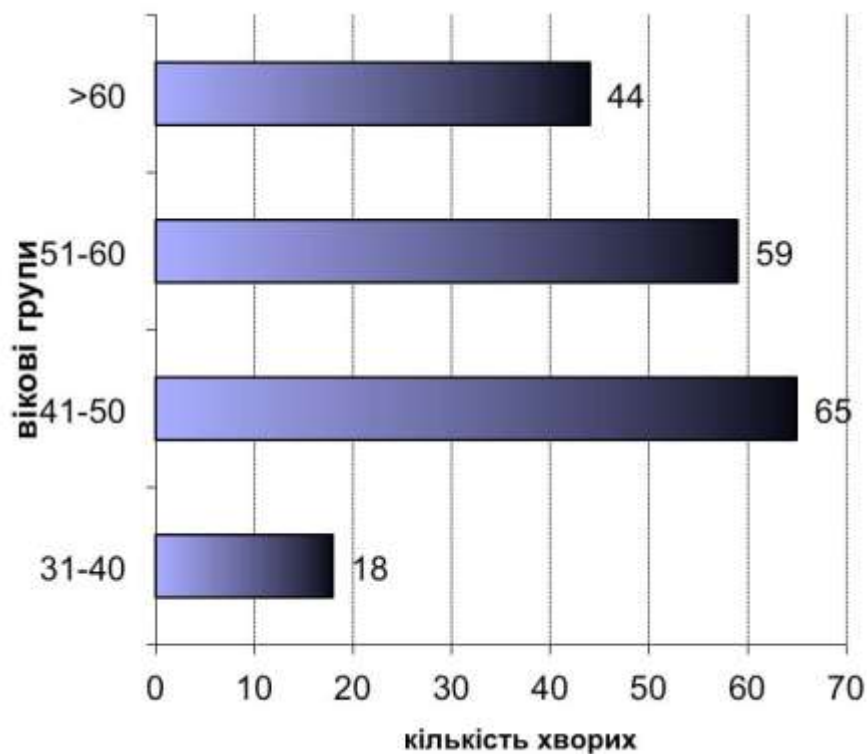


Рис. 2.2. Розподіл оперованих пацієнтів з приводу АА СМА за віком

Розподіл хворих за латералізацією АА представлено на рис. 2.3. Статистичної відмінності за право- чи лівосторонньою локалізацією АА СМА не встановлено.

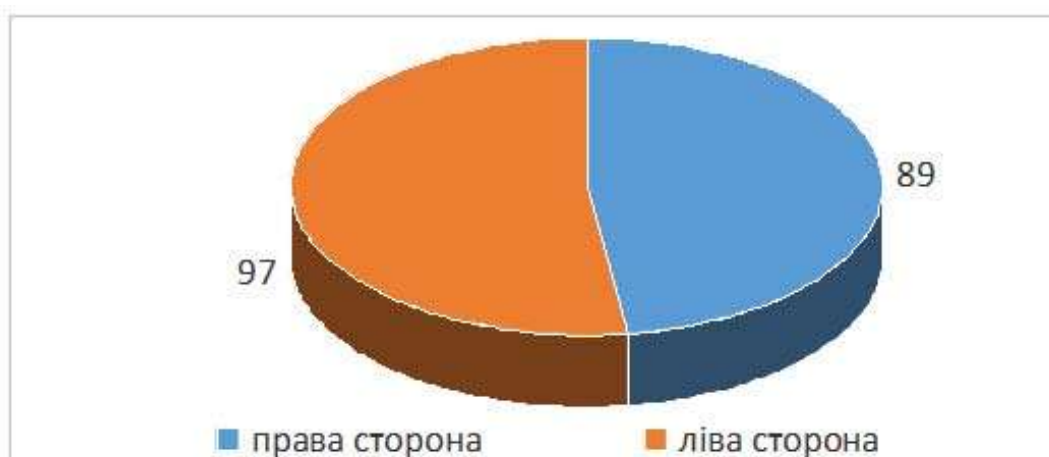


Рис. 2.3. Сторона локалізації АА СМА

Характеристика стану хворих за ступенем важкості згідно шкали Hunt-Ness представлено на рис. 2.4.

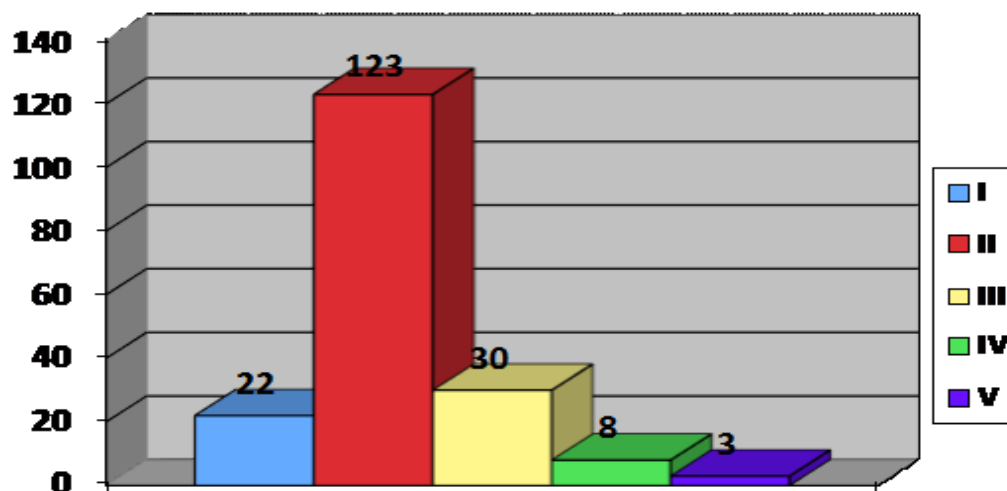


Рис. 2.4. Ступінь важкості згідно шкали Hunt-Ness

Більшість пацієнтів були оперовані з приводу розірваних аневризм 164 (88,2%) пацієнтів. Серед них, до 14 днів з моменту крововиливу — 154 спостережень, в холодному періоді — 10 спостережень (табл. 2.1).

Таблиця 2.1

Строки проведення хірургічних втручань

Строки крововиливу	Кількість хворих	
	абс.	%
До 3 діб	87	46,8
4–7	49	26,5
8–14	18	9,6
Більше 14	10	5,3
Нерозірвані АА СМА	22	11,8

Примітка. *надалі для зручності період до 14 діб з моменту крововиливу, умовно будемо позначати гострим, більше 14 діб — холодним.

У 98 (52,8%) пацієнтів перебіг захворювання був ускладнений формуванням в результаті розриву АА СМА, ВМГ та внутрішньошлуночкових крововиливів (ВШК). У 18 (9,7%) пацієнтів формування ВМГ супроводжувалося проривом крові в шлуночкову систему мозку. Розподіл пацієнтів за формою крововиливу представлено в табл. 2.2.

Таблиця 2.2

Розподіл спостережень з розірваними АА СМА з ускладненим перебігом

Вид д/о геморагії	Кількість хворих	
	абс.	%
САК (Fisher)		
I	22	11,8
II	54	29
III	12	6,5
IV	98	52,8
ВМГ		
<20 см ³	30	16,1
20–40 см ³	25	13,4
>40 см ³	10	5,4
ВШК (Graeb)		
1 бал	14	7,5
2 бали	18	9,7
3 бали	2	1,1
4 бали	11	5,9
5 і більше	6	3,2

З 186 прооперованих хворих у 112 (60%) проведено кліпування АА СМА, у 74 (40%) — ендovasкулярне хірургічне втручання (рис. 2.5).

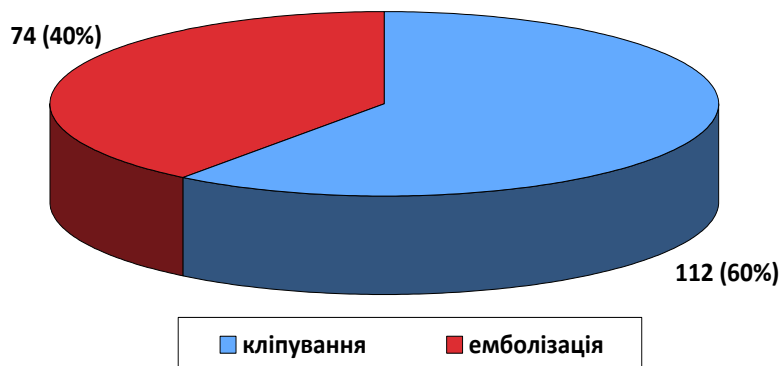


Рис. 2.5. Розподіл хворих за видом хірургічного втручання

2.2. Методи дослідження

2.2.1. Загальноклінічне обстеження

Обстеження проводили відповідно до загальноприйнятих протоколів в умовах нейрохірургічного діагностичного комплексу ДУ «Інститут нейрохірургії ім. акад. А. П. Ромоданова НАМН України». Хворим, госпіталізованим в гострому періоді крововиливу, обстеження проводили в прискореному порядку. Після проведення неврологічного огляду виконували КТ. Підтвердження САК одним з методів було показанням до проведення термінового ангиографічного обстеження.

Клінічне обстеження включало оцінку неврологічного та соматичного статусу, нейроофтальмологічне і отоневрологічне обстеження, ЕКГ, клінічні та біохімічні аналізи крові. Лабораторні дослідження проводили з акцентом на особливості системи гемостазу, враховуючи дані гематокрита.

Неврологічний статус пацієнтів оцінювали при госпіталізації і в післяопераційний період. Крім оцінки важкості загального стану, проводили

оцінку стану свідомості за шкалою ком Глазго (ШКГ), оцінку вираженості загальнономозкових, вогнищевих і менингеальних неврологічних симптомів. Для оцінки важкості стану хворих в гострому періоді крововиливу використовували переважно шкалу Hunt-Hess та інколи WFNS (додаток А) [139]. Оцінка загального та неврологічного стану хворих була основою клінічного аналізу і проводилась динамічно від початку до завершення лікування.

Післяопераційне неврологічне обстеження враховувалось при проведенні подальших лікувально-діагностичних заходів. Особливу увагу приділяли прояву ранніх післяопераційних ускладнень, або розвитку відтермінованого неврологічного дефіциту, обумовленого церебральним вазоспазмом.

Результати контрольного неврологічного огляду на момент виписки, або переведення з стаціонару, дозволяли оцінювати ранні результати оперативних втручань, для цього використовували шкалу наслідків Глазго (ШНГ) (додаток А).

2.2.2. Методи неінвазивної діагностики

Всім пацієнтам з ВЧК при госпіталізації виконували КТ, або МРТ (при потребі) ГМ.

КТ виконували на апараті Toshiba та Siemens. Дані установки відносяться до четвертого покоління комп'ютерних томографів з можливістю спірального (мультиспірального) сканування.

КТ-дослідження завжди починали з виконання "топограми" черепа в бічній проекції, що дозволяло вибрати площину сканування. Сканування найбільш часто виконували в площині, паралельній орбітомеатальній лінії. Дослідження в пошаровому режимі виконували з товщиною зрізу 4 мм на основі черепа і 8 мм на склепінні черепа, а в спіральному режимі з товщиною зрізу на реконструкції 4 мм і 8 мм на основі та склепінні черепа відповідно без перекриття томографічних зрізів.

Аналізували аксіальні зрізи, двомірні реконструкції в різних площинах, виконували побудову тривимірних реконструкцій (проекцій максимальної інтенсивності, відтіненого зображення поверхонь). Оцінювалися, як кісткові структури основи та склепіння черепа, так і стан речовини мозку, лікворних шляхів, артеріальних і венозних судин, м'яких тканин голови. Оцінювали рентгенівську щільність нормальних і патологічних зон та утворень, вимірювали їх лінійні розміри і об'єм.

Наявність і вираженість САК оцінювали за шкалою С. Fisher (додаток А) [91]. Виявлення згортків крові в різних відділах базальних цистерн основи мозку дозволяло припустити локалізацію розірваної аневризми.

У 35% випадків пацієнтів виконували СКТ-АГ. Дослідження здійснювали в спіральному режимі з товщиною зрізу 1,25 мм, кроком 5 мм, інтервалом реконструкції 1 мм (з перекриттям зрізів, що дозволяло отримувати реконструкції високої якості). Неіонну контрастуючу речовина в об'ємі 50–100 мл вводили внутрішньовенно (в передню кубітальну вену, або в підключичний катетер) з швидкістю 3–3,5 мл в секунду. Крім аналізу аксіальних зрізів, після виконання СКТ-АГ, у всіх випадках були використані результати обробки за допомогою програм побудови тривимірних перетворень. Це багатоплощинні реконструкції (програма MPR), відтінені зображення поверхні (програма SSD), проекції максимальної інтенсивності (програма MIP). Проводили вимірювання розмірів камери аневризми в 3-х проекціях і розмір шийки аневризми. Оцінювали також калібр початкових сегментів артерій основи мозку.

СКТ-АГ з високою точністю дозволяло виявити і уточнити локалізацію аневризми ГМ. Дані СКТ-АГ у всіх спостереженнях збіглися з даними отриманими при наступній ЦАГ.

Пацієнтам з нерозірваними аневризмами, як правило, спочатку виконували МРТ ГМ з приводу постійного головного болю, або при комплексному обстеженні з приводу гіпертонічної хвороби.

МРТ виконана 75 хворим, а МРА — 68. Дослідження проводили на томографі Magnetom Symphony фірми Siemens (Німеччина) з напруженістю магнітного поля 1,5 Т. Переваги методу полягають у тому, що можливе отримання томографічних зрізів у трьох взаємоперпендикулярних площинах (аксіальній, фронтальній, сагітальній). При цьому вибір проєкції, число і крок зрізів визначалися клініко-діагностичним завданням. Отримане зображення піддавали додатковій обробці. Виробляли перетворення сірої шкали, змінювали розміри зони інтересу. Більшості хворих виконана тривимірна час-пролітна (3D TOP) МРА з параметрами ТЯ=36 мс, ТІ=7 мс, матрицею — 160 x 512, кутом повороту вектора намагніченості — 25 градусів, часом сканування — 5 хв 47 секунд. Використання цієї послідовності дозволило отримати артеріограми в довільних проєкціях і виявляти аневризми ГМ.

2.2.3. Транскраніальна доплерографія

Основним методом оцінки функціонального стану мозкового кровообігу у досліджуваних нами хворих була транскраніальна доплерографія (ТКДГ). Неінвазивний метод, можливість багаторазових повторень, порівняльна простота дослідження, відсутність ускладнень і можливість отримання інформації про стан кровоплину практично у всіх великих артеріях основи мозку і їх басейнах, зробили цю методику особливо цінною для оцінки функціонального стану церебральної гемодинаміки, діагностики та динамічного контролю судинного спазму.

Допплерографічне дослідження виконували на транскраніальному доплерографі із датчиком 2 МГц з діаметром робочої поверхні 15 мм. ТКДГ проводили хворим у гострому періоді САК при госпіталізації, а потім в динаміці для оцінки розвитку та регресу судинного спазму.

Транскраніальне триплексне сканування проводили 30 хворим, на апараті Siemens (Німеччина) з датчиком 2,5 РБ 20 (частота 2,0–3,6 МГц), в режимі кольорового

спектрального та енергетичного картування в поєднанні з дослідженням в спектральному доплерівському режимі. Інсонації здійснювали через скроневі вікна.

Інтраопераційну контактну доплерографію використовували, як спосіб оцінки прохідності артерій, що несуть аневризму, радикальності кліпування аневризми під час відкритого оперативного втручання та порушення прохідності артерій і вен, розташованих поруч з аневризмою, внаслідок компресії і стенозування кліпсом артерії.

2.2.4. Церебральна ангиографія

Основним методом діагностики аневризм ГМ була ЦАГ, яку здійснювали в рентгеноопераційній на апаратах Ахіом Artis (Siemens, Німеччина) та Infinix (Toshiba, Японія).

Селективну ЦАГ виконували за методикою Сельдінгера, доступом через загальну стегнову артерію. Після пункції стегнової артерії встановлювали інтродюсер діаметром 5–6 F. Через нього в аорту вводили діагностичний катетер 5–6 F і здійснювали селективну катетеризацію артерій. Після катетеризації цих артерій вибирали відповідні проекції для отримання ангиограм.

Ангиографію виконували з частотою 1–10 кадрів в секунду, після введення контрастуючої речовини, через діагностичний катетер. Знімки виконували в передньо-задній, у бічній і косих проекціях. При повторних введеннях контрастуючої речовини програму дослідження, як правило, не змінювали. Використовували тільки неіонні контрастні речовини: омніпак 300–350, ультравіст-300, памірей-300. При ангиографії вводили 3–10 мл контрастуючої речовини за 0,3–1,0 секунду, при вертебральній ангиографії 3–5 мл за 0,5–1,0 секунду.

Умови проведення ангиографії у всіх спостереженнях були стандартними: відстань від рентгенівської трубки до електронно-оптичного перетворювача становила 100 см і при цьому голова хворого була максимально наближена до торця флюороскопа.

На ангиограмах після «виведення» аневризми в найбільш інформативну проекцію, проводили вимірювання розмірів аневризматичного мішка, шийки, несучої артерії, розраховували об'єм аневризми. За основний розмір аневризми приймали її найбільший діаметр.

2.3. Методи статистичної обробки

Для оцінки результатів досліджень обраховували середні значення і стандартні відхилення для безперервних показників. Достовірність відмінності між безперервними показниками в різних групах оцінювалися t-критерієм Стьюдента. Для дискретних показників були обраховані відсоткові співвідношення по групах, складені таблиці спряженості ознак, відмінності ж між групами визначали за критерієм χ^2 . Гіпотези приймалися при ступені достовірності не нижче 95% ($p < 0,05$). Для статистичної обробки даних використовували процесор електронних таблиць Microsoft Excel (Microsoft13) і програму для статистичної обробки даних STATISTICA for Windows (Stat SoftR).

Висновки до розділу 2

В даному розділі описано загальну характеристику використаного матеріалу та критерії включення в дослідження. Наведена характеристика пацієнтів за віком, статтю, часом госпіталізації від моменту захворювання, наявністю неврологічного дефіциту. Описані методи клініко-неврологічного обстеження хворих, наведено перелік та методики оцінки стану хворих за різними клінічними шкалами. Описані методи клініко-інструментальних методів обстеження. Визначено основні параметри, які оцінювались за результатами проведених обстежень.

Приведені дані в розділі свідчать про клінічну повноцінність матеріалу для виконання завдань дослідження. Критерії включення в достатньому обсязі для цілеспрямованого досягнення мети. Застосований діагностично-дослідницький комплекс забезпечив повну топографо-анатомічну морфо-функціональну та гемодинамічну характеристику аневризматичної хвороби і обрати хірургічне лікування, як таке, що не має альтернатив.

РОЗДІЛ 3

ХАРАКТЕРИСТИКА КЛІНІЧНОГО МАТЕРІАЛУ ХВОРИХ З АНЕВРИЗМАМИ СЕРЕДНЬОЇ МОЗКОВОЇ АРТЕРІЇ

3.1. Аналіз клінічного перебігу захворювання (розриви артеріальних аневризм)

Важкість стану хворих при госпіталізації до стаціонару була оцінена за шкалою Hunt-Hess. Хворих розподілили за ступенем важкості: 6,6% із I ступенем важкості, 44,8% із II ступенем; 38,9% із III ступенем; 8,1% IV ступенем та 1,6% хворих з V ступенем важкості стану (рис. 3.1).

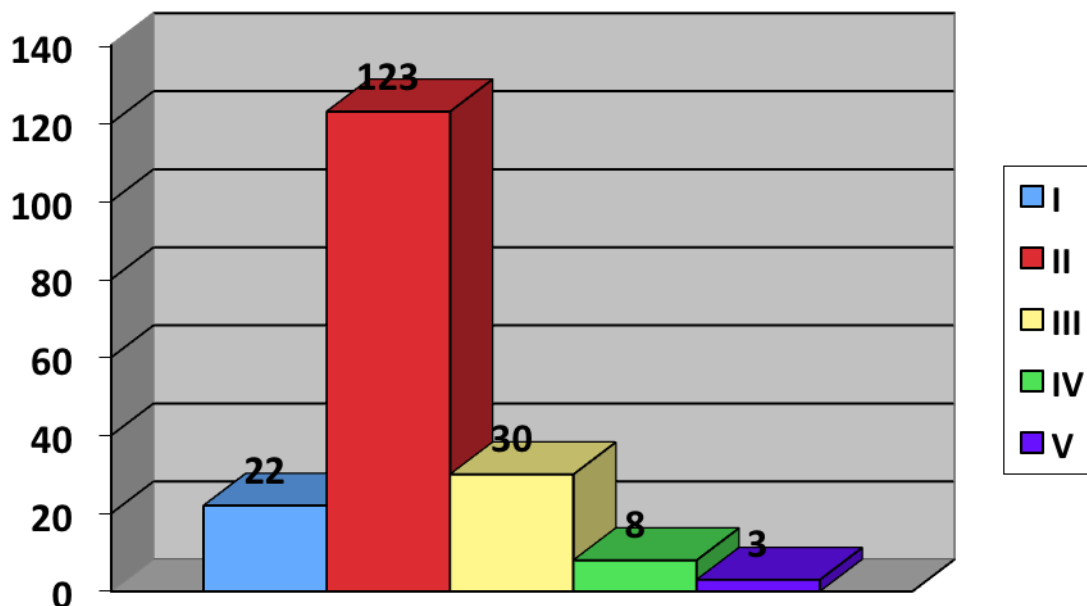


Рис. 3.1. Стан хворих з АА СМА за шкалою Hunt-Hess (n=186)

Оцінка важкості стану хворих в значній мірі визначалася наявністю і вираженістю ВЧК. Розподіл спостережень за анатомічною формою крововиливу (представлено на рис. 3.2).

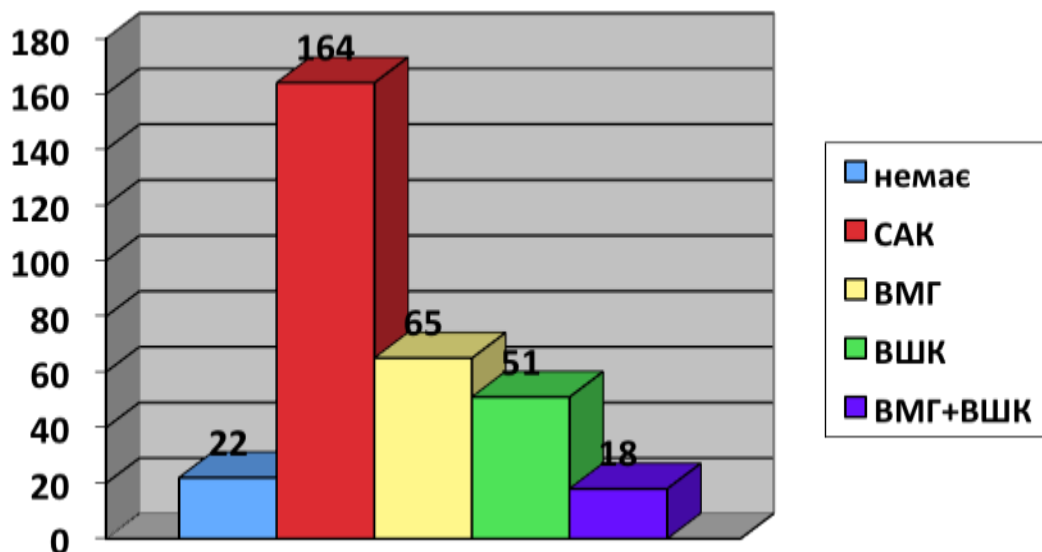


Рис. 3.2 Анатомічні форми ВЧК внаслідок розривів АА СМА

Нами була вивчена залежність важкості стану пацієнтів на момент госпіталізації до клініки, визначена за класифікацією Hunt-Hess, залежно від характеру ВЧК. Важкість стану пацієнтів при першому розриві АА СМА достовірно залежала від наявності та обсягу ВМГ ($p < 0,001$), тобто у хворих, що знаходяться в більш важкому стані, значно частіше діагностували гематоми великого об'єму (табл. 3.2).

Таблиця 3.1

Характеристика стану хворих з АА СМА при ВМГ різного об'єму

ВМГ, см ³	Важкість стану по Hunt-Hess при поступленні					Кількість хворих
	I	II	III	IV	V	
немає	22	56	9	1	0	88
1–20	5	22	3	0	0	30
21–40	0	6	16	3	0	25
>41	0	1	2	4	3	10

Серед пацієнтів з I–II ступенями важкості, у 18,6% хворих діагностували гематому, об'ємом до 20 см³, яка викликала зміщення серединних структур мозку 3,7±2,6 мм. У хворих з III ступенем важкості ВМГ виявляли у 70%, при цьому об'єм гематоми становив 29,3±17,6 см³, вона викликала зсув 5,2±2,6 мм. У хворих, що знаходились у важкому стані (IV–V ступеня важкості по Hunt-Hess), в 90,1% випадків діагностували ВМГ, об'ємом 30,0±15,9 см³, що мала виражений мас-ефект і грубу дислокацію серединних структур ГМ 6,2±4,8 мм. При цьому, у 30% таких хворих виявляли ВМГ об'ємом більше 40 см³.

Важкість стану хворих також була пов'язана з наявністю і виразністю крововиливу в шлуночки мозку ($p < 0,001$). Прорив крові в шлуночкову систему мозку визначався у 22,8% хворих з I–II, у 43,3% з III ступенем і у 72,7% з IV–V ступенями важкості стану (табл. 3.2).

Таблиця 3.2

Стан хворих з АА СМА при різній вираженості ВШК

ВШК за Граєб, бали	Важкість стану по Hunt-Hess при поступленні					Кількість хворих
	I	II	III	IV	V	
немає	22	56	9	1	0	88
1–2	0	26	6	1	0	32
3–4	0	7	6	2	0	13
>5	0	0	1	2	3	6

З 5 хворих, з поєднанням ВШК з ВМГ, було 3 пацієнта з III ступенем важкості і 2 з IV ступенем важкості за шкалою Hunt-Hess.

У хворих, з розривом аневризми СМА, ангіоспазм достовірно впливав на важкість стану. Так, серед пацієнтів, що знаходилися в більш важкому стані, поширений вазоспазм, визначений при ангіографічному дослідженні виявлявся значно частіше ($p < 0,01$) (табл. 3.3).

Таблиця 3.3

**Важкість стану хворих з АА СМА при ангіоспазмі різної
поширеності (за даними АГ)**

Характеристика церебрально-васкулярного спазму	Важкість стану по Hunt-Hess при поступленні					Кількість хворих
	I	II	III	IV	V	
немає	20	60	0	0	0	80
помірний	2	50	10	0	0	62
поширений	0	13	20	8	3	44
Всього	22	123	30	8	2	186

Також, важкість стану хворих з розривами аневризми СМА, статистично достовірно була пов'язана з наявністю і виразністю ангіоспазму, визначених при ТКДГ. Виражений ангіоспазм був виявлений у всіх хворих з IV–V ступенем за шкалою Hunt-Hess, у 21% хворих з III ступенем і тільки у 2% пацієнтів з II ступенем тяжкості стану. У групі хворих з I ступенем важкості стану виражений ангіоспазм не визначався, бо лише у 1 з 5 пацієнтів відзначали ознаки помірної спазму СМА ($p < 0,001$) (табл. 3.4).

Таблиця 3.4

**Важкість стану хворих з АА СМА при ангіоспазмі різної вираженості
(за даними ТКДГ)**

Вираженість ангіоспазму	Важкість стану по Hunt-Hess при поступленні					Кількість хворих
	I	II	III	IV	V	
нема	20	58	0	0	0	78
помірний (1–2 ст)	2	27	8	0	0	37
виражений (3–4 ст)	0	10	13	5	3	31
Всього	22	95	21	5	3	146

Таким чином, 85% пацієнтів з розривом аневризми СМА, на момент госпіталізації до відділень судинної нейрохірургії перебували в стані середньої тяжкості (I–III ступеня важкості по Hunt-Hess). Раніше було показано, що вираженість і поширеність ангіоспазму достовірно не пов'язані з ВМГ і ВШК, а між наявністю гематоми і крововиливом у шлуночки мозку, існує зворотна залежність (таблиці 10, 11, 12). Важкість стану хворих з розривом аневризми СМА може бути зумовлена формуванням ВМГ, крововиливом у шлуночки мозку, поширеністю і виразністю ангіоспазму, або їх поєднанням.

Нами було проаналізовано чинники, що визначають важкість стану пацієнтів при першому розриві аневризми СМА, що знаходилися у важкому стані (IV–V ступінь за шкалою Hunt-Hess). Так, у 3 пацієнтів важкість стану була обумовлена наявністю ВМГ великого обсягу (50 см^3), яка надає значний мас-ефект і викликає зміщення серединних структур ГМ на 14 мм. В одного хворого ВМГ, об'ємом більше 41 см^3 (48 см^3) з зміщенням на 12 мм, поєднувалася з наявністю вираженого і поширеного ангіоспазму. У 4 пацієнтів з IV–V ступенями важкості і ВМГ, об'ємом менше 41 см^3 важкість стану при госпіталізації була зумовлена в 2 випадках, а саме поєднання ВМГ з вираженим і дифузним ангіоспазмом, в одному випадку та в другому випадку — поєднанням ВМГ з вираженим локальним ангіоспазмом.

З 3 хворих, що перебували у стані IV–V ступеня важкості за шкалою Hunt-Hess, без ВМГ у 2 пацієнтів важкість стану була обумовлена поєднанням ВШК з вираженим дифузним ангіоспазмом, а у третього з поєднанням крововиливу в шлуночки мозку з вираженим локальним ангіоспазмом.

У 89% пацієнтів з важкістю стану за шкалою Hunt-Hess IV–V ступеня, при огляді окулістом, були виявлені застійні диски зорових нервів, що опосередковано свідчило про внутрішньочерепну гіпертензію.

Рівень свідомості при госпіталізації за ШКГ (додаток А) був визначений у всіх 186 пацієнтів. У 53 хворих — 15 балів, у 92 — від 12 до 14 балів, у 41

хворого — менше 12 балів. Таким чином, порушення рівня свідомості мало місце у 133 хворих.

Рівень свідомості у хворих з першим розривом аневризми СМА був достовірно пов'язаний з наявністю і об'ємом ВМГ ($p < 0,01$). Так, серед 53 пацієнтів, що знаходились при поступленні в ясній свідомості (15 балів за ШКГ) ВМГ не були діагностованими. Серед 92 хворих з порушеннями свідомості 14–12 балів ВМГ були виявлені у 25 хворих, серед 41 хворого з порушенням свідомості 11 балів і менше — у 40 хворих. Серед цих хворих у 10 спостереження виявляли гематому обсягом понад 41 см³ (табл. 3.5).

Таблиця 3.5

Рівень розладу свідомості за ШКГ хворих АА СМА при ВМГ різного об'єму

ВМГ, см ³	Рівень розладу свідомості по ШКГ при поступленні, бали			Кількість хворих
	15	12–14	11 і менше	
нема	53	67	1	121
1–20	0	15	15	30
21–40	0	8	17	25
>41	0	2	8	10
Всього	53	92	41	186

Нами був виявлений зв'язок рівня розладу свідомості хворих при госпіталізації до стаціонару з наявністю і виразністю ВШК ($p = 0,05$). Так, серед 53 пацієнтів, що знаходяться при госпіталізації в ясній свідомості (15 балів за ШКГ), ВШК не був діагностованим, серед 92 хворих з порушеннями свідомості 14–12 балів — у 11 хворих, серед 41 хворих з порушенням свідомості 11 балів і менше — у 40 пацієнтів (табл. 3.6).

Таблиця 3.6

**Рівень розладу свідомості хворих за ШКГ з АА СМА при різній
вираженості ВШК**

ВШК по Graeb, бали	Рівень розладу свідомості по ШКГ, бали			Кількість хворих
	15	12–14	11 і менше	
нема	53	81	1	135
1–2	0	10	22	32
3–4	0	1	12	13
>5	0	0	6	6
Всього	53	92	41	186

При клініко-неврологічному обстеженні на момент госпіталізації в стаціонар загально мозкова симптоматика була виявлена у 179 (96%) хворих. Відсутність загально мозкових симптомів відзначалося у 7 пацієнтів, які були госпіталізовані до відділення в холодному періоді крововиливу.

Менінгеальну симптоматику виявляли у 164 (88,2%) хворих. При цьому 100% пацієнтів, які поступили в клініку в перші 14 діб від моменту першого розриву аневризми СМА (154 пацієнти), мали загально мозкову і менінгеальну симптоматику.

При госпіталізації до відділень судинної нейрохірургії, у 66 (35,4%) хворих з розривами АА СМА, визначалася вогнищева півкульова симптоматика. Вогнищеві симптоми були у вигляді порушень рухів в кінцівках (геміпарез/геміплегія) у 25 (38%) хворих, окорухових розладів у 15 (23%) хворих, порушення мови у 24 (36%) хворих, розладів поведінки у 16 (25%) хворих.

Присутність вогнищевої симптоматики достовірно була пов'язана з формуванням ВМГ ($p=0,004$) і не залежала від прориву крові в шлуночкову систему мозку ($p=0,893$).

Вогнищева симптоматика достовірно залежала від наявності та вираженості ангіоспазму, визначених при ТКДГ ($p=0,002$). Серед пацієнтів з вогнищевими симптомами виражений судинний спазм виявлявся частіше — 37%, ніж у хворих без вогнищевої симптоматики — 10%.

Таким чином, при першому розриві аневризм СМА, вогнищева симптоматика в основному була зумовлена формуванням ВМГ, яка часто викликала дислокацію серединних структур ГМ.

3.2. Повторні розриви аневризм середньої мозкової артерії

132 пацієнти при госпіталізації в клініку, мали тільки один випадок САК. У 32 хворих стався повторний (другий) розрив аневризми а третього розриву серед цих хворих зареєстровано не було. Повторні крововиливи верифікували по раптовому наростанню клінічної симптоматики, за даними дослідження ліквору і результатами повторної КТ ГМ.

Повторні розриви відбувалися на 1–25 добу від першого крововиливу (в середньому — $8,9 \pm 7,0$ доби). У 25% пацієнтів повторний розрив виникав до 4 доби, у 50% — до 6 доби, а у 25% — з 6 до 25 доби.

У одинадцяти випадках після повторного розриву проводили КТ ГМ. Після другого випадку САК, ускладнення крововиливу зустрічалося не частіше, ніж після першого розриву аневризми. Збільшувався обсяг ВМГ і ступінь зміщення серединних структур мозку. Це було статистично недостовірно через невелику кількість пацієнтів в групах. Після другого випадку САК стан хворих став важчим ($p < 0,001$). При цьому, майже у половини пацієнтів він погіршився до V ступеня за шкалою Hunt-Hess. Порівняння важкості стану, характеру крововиливу і ступеня зміщення серединних структур мозку у хворих з повторними розривами аневризми до і після другого САК представлено в табл.3.7.

**Анатомічні форми крововиливу і важкість стану хворих з розривом
аневризми СМА до і після повторного крововиливу**

Ознака	До повторного розриву	Після повторного розриву	P
Характер крововиливу по Фішеру: - немає САК; - САК менше 1 мм; - САК більше 1 мм; - ВМГ або ВШК	0 6 (18%) 0 26 (82%)	0 6 (18%) 3 (9%) 23 (73%)	n=32; p=0,589
ВМГ: - немає - 1–20 см ³ - 21–40 см ³ - > 40 см ³	11 (36%) 6 (18%) 9 (28%) 6 (18%)	9 (27%) 2 (9%) 12 (37%) 9 (27%)	n=32; P=1,0
Об'єм ВМГ, см ³	30,6±15,0	40,1±19,8	n=32; p=0,320
ВШК: - немає - є	25 7	29 3	n=32; P=1,0
Зміщення серединних структур мозку: - немає; - 1–5 мм - 6 мм	17 (55%) 3 (9%) 12 (36%)	14 (45%) 3 (9%) 15 (46%)	n=32; p=0,904
Степінь зміщення, мм	7,4±3,2	10,5±4,2	n=32; p=0,210
Важкість стану: - I Н-Н - II Hunt-Hess - III Hunt-Hess - IV Hunt-Hess - V Hunt-Hess	0 7 (20%) 16 (52%) 8 (24%) 1 (4%)	0 0 5 (16%) 11 (36%) 16 (48%)	n=32; p<0,001

У 19,5% хворих з розривом АА СМА відбувся повторний САК. У 50% хворих повторний розрив виникав не пізніше 6 доби від моменту першого САК, при цьому спостерігалось значне погіршення стану пацієнтів (48%) до Hunt-Hess V.

3.3. Рентгенанатомічні особливост артеріальних аневризм середньої мозкової артерії

Нами було вивчено на підставі аналізу ангиограм анатомічні особливості АА СМА у 186 хворих (табл. 3.3.1).

Встановлено, що частка поодиноких АА СМА було склала 83,2% (155 хворих), частка множинних — 16,8% (31 хворий). При цьому, у 27 пацієнтів (14,5%), загальна кількість аневризм, що дорівнює двом; у 4 (2,1%) — більше трьох АА. Серед 31 пацієнта з множинними інтракраніальними аневризмами і розривом аневризми СМА у 13 випадках зустрічалося поєднання аневризми правої СМА з аневризмою ПСА, у 12 хворих поєднувались дві аневризми обох СМА (20%). в 1 випадку аневризми розвилки СМА були дзеркальними. 3 пацієнти мали поєднання аневризми правої СМА з аневризмою правої ВСА і аневризми лівої СМА і ПСА. Часте поєднання аневризм СМА з аневризмами інших артерій ГМ слід враховувати при виконанні ангиографічного дослідження. Обов'язково необхідно проводити ангиографію всіх судинних басейнів ГМ.

З 186 АА СМА 89 (47,8%) аневризм були розташовані в правій півкулі. У 80 (43%) випадках в ділянці розвилки основного стовбура СМА, в 4 (2,2%) на М1 сегменті, у 2 (1,1%) випадках на стовбурах М2 сегмента і в 1 (0,5%) — на дистальній гілці СМА. У 2 (2,2%) спостереженнях ознаки розриву були визначені на правій, у хворого було дві дзеркально розташовані аневризм розвилки основного стовбура СМА.

97 (52,2%) аневризм СМА локалізувалися у лівій півкулі. У 94 (50,5%) випадках на розвилці основного стовбура СМА, в 1 (0,5%) — на М1 сегменті і в 2 (1,1%) випадках на стовбурах М2 сегмента.

Таким чином, аневризми СМА в 52,2% були розташовані в лівій півкулі і в 93,5% локалізувалися в ділянці розвилки М1 сегмента.

Анатомічні особливості АА СМА були вивчені на підставі аналізу ангіограм. Ангіографічне дослідження в перші три доби від моменту розриву аневризми СМА було виконано 81 (43,6%) хворим, на 4–7 добу — 49 (26,3%), на 8–14 добу — 18 (9,7%) і пізніше 14 діб — 38 (20,4%) пацієнтам.

Аналіз АА СМА проводили за наступною схемою: форма аневризми, кількість камер, розмір аневризми, наявність шийки аневризми, місце відходження шийки аневризми від М1 сегмента СМА, напрямок купола аневризми М1 сегменту і розвилки основного стовбура СМА, розташування аневризми на стовбурах М2 сегмента, розташування аневризми на кіркових гілках, розрахунок індексу аневризми щодо шийки, оцінка наявності та вираженості ангіоспазму. На вивчених ангіограмах переважна більшість АА СМА були мішкоподібними. 25% аневризм були багатоканальними. Найчастіше (73,1%) аневризми були середніх розмірів (від 4 до 15 мм), великі і гігантські аневризми (15–25 мм і більше 25 мм відповідно) зустрічалися в 22,6%, а міліарні — в 4,3% випадків.

Шийка була виявлена у 121 АА СМА. Напрямок купола аневризми М1 сегмента, або розвилки основного стовбура СМА був заднім в 32,6%, передньо-верхнім в 55,9% і нижнім в 11,8%. У двох хворих аневризми розташовувалися на верхньому стовбурі М2 сегмента і у двох по одній аневризмі на проміжному і нижньому стовбурах. Середнє значення індексу аневризми СМА (це співвідношення тіла аневризми до шийки) було $1,5 + 0,5$ (від 1,0 до 3,0). Спазм судин ГМ був виявлений у 62 (33,3%) хворих, з них у 32 пацієнтів (в 52%) ангіоспазм вважали поширеним. Результати проведеного аналізу представлені в табл. 3.8.

**Рентген-анатомічні особливості аневризм СМА (аналіз ангиограм
хворих з розривами аневризм СМА; n=186)**

Характеристики АА		Кількість спостережень	
		абс.	%
Форма аневризми	- мішкоподібна з вузькою шийкою - фузіформна аневризма - мішкоподібна з широкою шийкою	103 25 58	55,4 13,4 31,2
Кількість камер:	- однокамерні - багатокамерні	145 41	77,9 22,1
Розмір аневризми:	- мала - середня - велика - гігантська	8 136 37 5	4,3 73,1 19,9 2,7
Наявність справжньої шийки аневризми:	- є - немає	121 65	65,1 34,9
Напрямок купола аневризми М1 сегмента і розвилки основного стовбура СМА	- задній, між двома стовбурами біфуркації СМА - передньо-верхній, в сторону бічної борозни - нижній	60 104 22	32,6 55,9 11,5
Розміщення аневризми на стовбурах М2 сегмента (4 аневризми):	- верхній стовбур - нижній стовбур - проміжний стовбур	2 1 1	50,0 25,0 25,0
Розміщення аневризм на кіркових гілках М4:		1	0,5
Індекс аневризми (співвідношення розмірів тіла аневризми до шийки):	- мінімальний - середній - максимальний	1,0 1,52+0,52 3,0	
Ангіоспазм та його поширеність на момент госпіталізації	- немає - ангіоспазм сегментарний - ангіоспазм поширений	80 62 44	43,0 33,3 23,7

3.4. Анатомічні характеристики крововиливів у хворих з розривами аневризм середньої мозкової артерії

Характер ВЧК у хворих з розривами аневризм СМА діагностували за даними КТ ГМ (при госпіталізації була виконана 186 пацієнтам) і оцінювали за класифікацією Фішера (додаток А). За результатами КТ у 22 (4,8%) хворих САК був відсутній, САК менше 1 мм мав місце у 54 (29%) пацієнтів, САК більше 1 мм відмічався у 12 (6,5%) хворих, з наявністю ВМГ або ВШК у 98 (52,8%) хворих.

Крововиливи, які супроводжувалися проривом крові в паренхіму мозку, або в шлуночкову систему, були визначені як ускладнені. 98 (52,8%) хворих з АА СМА при госпіталізації мали ускладнену форму крововиливу.

Типи ВЧК за класифікацією С.М. Fisher та співавторів (1980) у хворих з розривами аневризм СМА представлені на рис. 3.3–3.5.

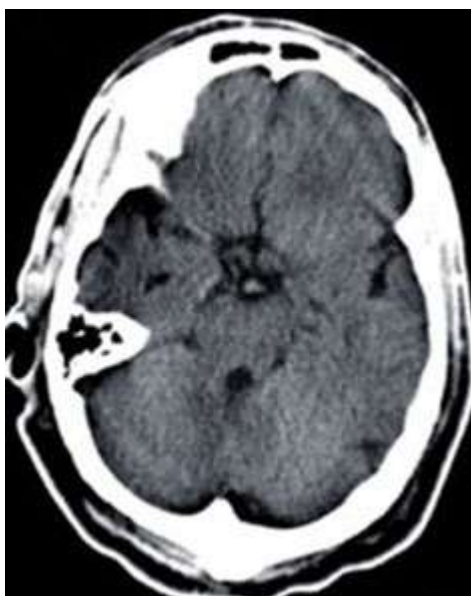

Рис. 3.3. Спостереження №__1__. Пацієнт А-на, _35_ років, історія хвороби №126710. КТ ГМ. Аксіальна проекція. Ознак САК при розриві аневризми правої СМА не визначається (Fisher I)

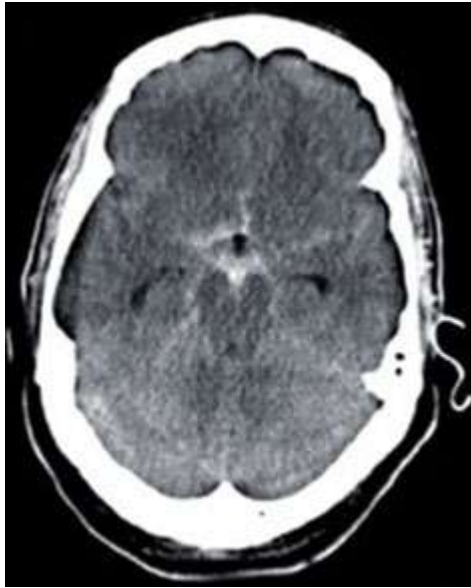

Рис. 3.4. Спостереження №_2_. Пацієнт Х-о, _27_ років, історія хвороби №130398. КТ ГМ. Аксіальна проекція. САК при розриві аневризми правої СМА. Визначається крововилив у цистерни правої латеральної щілини. Товщина згортків в базальних цистернах менше 1 мм (Fisher II)

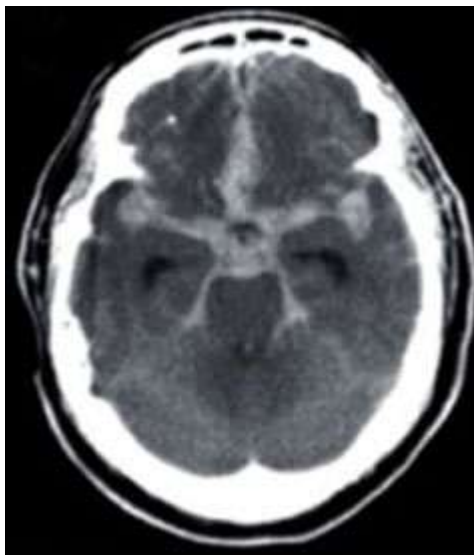


Рис. 3.5. Спостереження №_3_. Пацієнт К-ов, _47_ років, історія хвороби №133153. КТ ГМ. Аксіальна проекція. САК при розриві аневризми лівої СМА. Визначається виражений крововилив у цистерни лівої та правої латеральних щілин, міжніжкову і охоплюючу цистерни. Товщина згортків в базальних цистернах більше 1 мм (Fisher III)

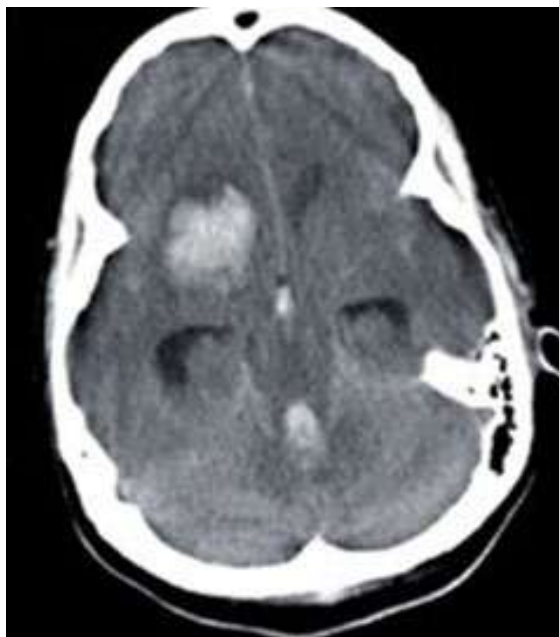

Рис. 3.6. Спостереження №_5_. Пацієнт Г-ко, __36_ років, історія хвороби №141596. КТ ГМ. Аксіальна проекція. Субарахноїдально-паренхіматозно-вентрикулярний крововилив при розриві аневризми правої СМА. Визначається ВМГ в проекції правої скроневої частки з проривом крові в шлуночкову систему мозку без бічної дислокації (Fisher IV).

ВМГ була виявлена у 65 (35,1%) з 186 хворих. У 49 (75%) хворих гематома була розташована в скроневої частці, в 14 (12,5%) спостереженнях — в лобовій частці, в 2 (2,5%) випадках — у тім'яній частці (рис. 3.4.5). У 6 (9,2%) хворих гематома поширювалася, як на лобову, так і на скроневу частки. У жодного з хворих не було виявлено субдуральної гематоми. Обсяг ВМГ становив від 1 до 77 см³ (у середньому 24,0±17,4 см). При цьому у більшості пацієнтів (84,6%) обсяг гематоми був не більше 40 см, (табл. 3.9).

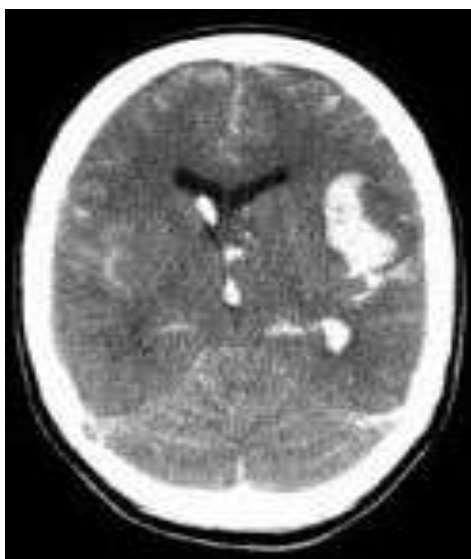

Рис. 3.7. Спостереження №_6_. Пацієнт Б-к, _67_ років, історія хвороби №151508. КТ ГМ. Аксіальна проекція. Субарахноїдально-паренхіматозно-вентрикулярний крововилив при розриві аневризми лівої СМА. Визначається ВМГ в проекції лівої скроневої частки з проривом крові в шлуночкову систему мозку з бічною дислокацією (Fisher IV)

Таблиця 3.9

Розподіл хворих в залежності від обсягу ВМГ при розриві аневризми СМА

Об'єм гематоми	Кількість хворих	
	абс.	%
<20 см ³	30	46,2
20–40 см ³	25	38,4
>40 см ³	10	15,4
Всього	65	100

Крововиливи в шлуночки мозку при госпіталізації були виявлені у 51 (27,4%) з 186 пацієнтів. ВШК були проаналізовані з використанням класифікації Graeb (додаток А): у 14 хворих ВШК оцінювалося в 1 бал, у 18 в 2 бали, у 2 в 3 бали, у 11

пацієнтів в 4 бали, і у 6 пацієнтів в 5 і більше балів. З 116 хворих, що мали ВЧК, у 5 (4,3%) крововилив в шлуночкову систему мозку поєднувалося з ВМГ (рис. 3.8).

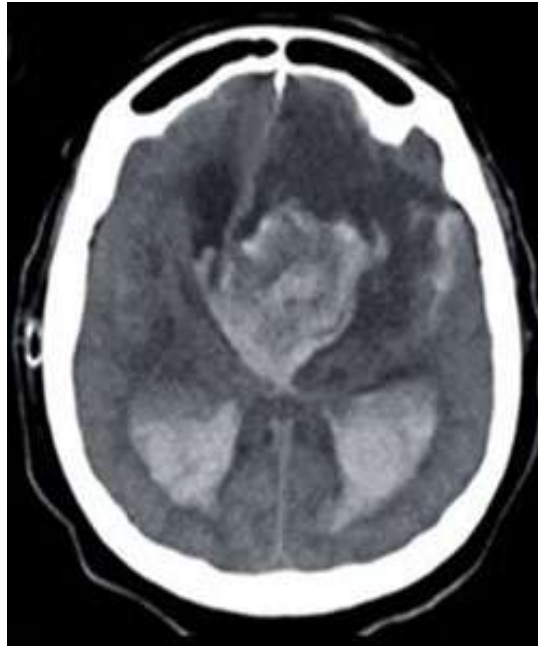


Рис. 3.8. Спостереження №__7__. Пацієнт П-ко, _55_ років, історія хвороби №151652. КТ ГМ. Аксіальна проекція. Субарахноїдально-паренхіматозно-вентрикулярний крововилив при розриві аневризми лівої СМА. Визначається ВМГ в проекції лівої лобової частки з проривом крові в шлуночкову систему мозку з вираженою бічною дислокацією під серпоподібний паросток праворуч (Fisher IV)

У 40 (41,2%) з 98 пацієнтів з ускладненим САК при першому розриві АА СМА виявили зміщення серединних структур ГМ. У всіх випадках зміщення було обумовлено наявністю ВМГ або ВМГ в поєднанні з ВШК. Ступінь зміщення варіювала від 2 до 14 мм (в середньому $5,6 \pm 3,2$ мм). При цьому у 17 хворих (61% від 28 пацієнтів) зміщення серединних структур не перевищувало 5 мм, у 9 було від 6 до 10 мм і у 2 хворих — більше 11 мм.

Було визначено, що між наявністю ВМГ і формуванням крововиливу в шлуночки мозку у хворих з розривами аневризм СМА існує статистично

достовірний зворотний зв'язок. У пацієнтів з ВМГ ВШК визначається значно рідше, ніж у хворих без ВМГ (табл. 3.10).

Таблиця 310

Зв'язок ВМГ з наявністю ВШК при розриві аневризми СМА

ВШК	ВМГ				Кількість хворих	
	є		немає			
	абс.	%	абс.	%	абс.	%
є	9	13	42	37	51	27,4
немає	56	87	79	63	135	72,6
Всього	65	100	121	100	186	100

Всім 186 хворим проведено ангіографічне обстеження. Ангіоспазм був відсутнім у 80 (43%) пацієнтів, помірним у 62 (33,3%), вираженим у 44 (23,7%).

За даними ЦАГ спазм СМА при розриві аневризми СМА був виявлений у 62 (33,3%) хворих.

ТКДГ була виконана 146 пацієнтам. Ангіоспазм був відсутнім у 78 (53,5%) пацієнтів, помірним у 37 (25,3%) і вираженим у 31 (21,2%).

Не було виявлено залежності поширення ангіоспазму від діагностованих ВМГ ($p=0,780$).

Висновки до розділу 3.

Отже, підводячи підсумки по даному розділі, ми провели клініко-діагностичні співставлення, виявили особливості клінічного перебігу, проаналізували діагностичні знахідки, оцінили неврологічний стан пацієнтів, проаналізувати клініко-анатомічні форми крововиливу, визначити частоту розвитку ангіоспазму та ішемічних уражень.

Згідно наших спостережень за 186 хворими з аневризмами СМА, практично всі вони (95%) перенесли САК і початок захворювання у них проявлявся клінікою ВЧК. Більшість хворих — 83% поступили в гострому періоді крововиливу. 132 пацієнти при госпіталізації в клініку, мали тільки один випадок САК. У 32 хворих стався повторний (другий) розрив аневризми. Рівень свідомості у хворих з першим розривом аневризми СМА був достовірно пов'язаний з наявністю і об'ємом ВМГ ($p < 0,01$). Так, серед 53 пацієнтів, що знаходились при поступленні в ясній свідомості (15 балів за ШКГ) ВМГ не були діагностованими. Серед 92 хворих з порушеннями свідомості 14–12 балів ВМГ були виявлені у 25 хворих, серед 41 хворого з порушенням свідомості 11 балів і менше — у 40 хворих. Серед цих хворих у 10 спостереження виявляли гематому об'ємом понад 41 см³. При госпіталізації в клініку судинної нейрохірургії, у 66 (35,4%) хворих з розривами АА СМА, визначалася вогнищева півкульова симптоматика. Вогнищеві симптоми були у вигляді порушень рухів в кінцівках (геміпарез/геміплегія) у 25 (38%) хворих, окорухових розладів у 15 (23%) хворих, порушення мови у 24 (36%) хворих, розладів поведінки у 16 (25%) хворих.

Аналіз АА СМА проводили за наступною схемою: форма аневризми, кількість камер, розмір аневризми, наявність шийки аневризми, місце відходження шийки аневризми від М1 сегмента СМА, напрямок купола аневризми М1 сегменту і біфуркації основного стовбура СМА, розташування аневризми на стовбурах М2 сегмента, розташування аневризми на кіркових гілках, розрахунок індексу аневризми щодо шийки, оцінка наявності та вираженості ангіоспазму.

Встановлено що частка поодиноких АА СМА склала 83,2% (155 хворих), частка множинних — 16,8% (31 хворий). Обов'язково необхідно проводити ангіографію всіх судинних басейнів ГМ.

Крововиливи в шлуночки мозку при госпіталізації були виявлені у 51 (27,4%) з 186 пацієнтів. ВШК були проаналізовані з використанням класифікації Graeb: у 14 хворих ВШК оцінювалося в 1 бал, у 18 в 2 бали, у 2 в 3 бали, у 11

пацієнтів в 4 бали, і у 6 пацієнтів в 5 і більше балів. З 116 хворих, що мали ВЧК, у 5 (4,3%) крововилив в шлуночкову систему мозку поєднувалося з ВМГ.

ВМГ була виявлена у 65 (35,1%) з 186 хворих. У 49 (75%) хворих гематома була розташована в скроневій частці, в 14 (12,5%) спостереженнях — в лобовій частці, в 2 (2,5%) випадках — у тім'яній частці. У 6 (9,2%) хворих гематома поширювалася, як на лобову, так і на скроневу частки. У жодного з хворих не було виявлено субдуральної гематоми. Об'єм ВМГ становив від 1 до 77 см³ (у середньому 24,0±17,4 см). При цьому у більшості пацієнтів (84,6%) обсяг гематоми був не більше 40 см. Крововиливи, які супроводжувалися проривом крові в паренхіму мозку, або в шлуночкову систему, були визначені як ускладнені. 98 (52,8%) хворих з АА СМА при госпіталізації мали ускладнену форму крововиливу.

За даними ангиографії спазм СМА був виявлений у 62 (33,3%) хворих.

ТКДГ була виконана 146 пацієнтам. Ангіоспазм був відсутнім у 78 (53,5%) пацієнтів, помірним у 37 (25,3%) і вираженим у 31 (21,2%).

Наведені спостереження та їх аналіз дають підставу визначити найбільш специфічні клінічні прояви розриву аневризми СМА для швидкої та ефективної диференційної діагностики і визначення подальшої тактики лікування.

Значне різноманіття клініко-неврологічних проявів розривів АА СМА при суттєвій варіабельності будови самої СМА при її аневризматичному ураженні, особливості гемодинамічних проявів гострого періоду аневризматичної хвороби мозку в аналізованій групі хворих, а також анатомічні особливості, як самих АА так і наслідків їх розривів, обґрунтовують суттєві труднощі всіх етапів їх хірургічного лікування від формулювання показів до передбачення наслідків.

Ми припускаємо, що використання “типового” оперативного втручання не може в повній мірі відповідати меті дослідження — покращення результатів лікування і мусить проводитись з урахуванням індивідуальних особливостей кожної з клінічних ситуацій.

РОЗДІЛ 4

ХІРУРГІЧНЕ ЛІКУВАННЯ ХВОРИХ З АНЕВРИЗМАМИ СЕРЕДНЬОЇ МОЗКОВОЇ АРТЕРІЇ

4.1. Техніка виконання мікрохірургічного оперативного втручання

Рішення про виконання внутрішньосудинного, або відкритого оперативного втручання приймали після комплексної оцінки даних ЦАГ, КТ ГМ.

Метою відкритого оперативного втручання є кліпування аневризми з повним виключенням її з кровообігу і збереженням адекватного кровоплину в несучій артерії.

Успішне кліпування АА СМА було виконано у 103 хворих (91,9% від усіх хворих), яким проведено мікрохірургічне втручання. У 3 (2,7%) хворих не було можливості провести кліпування аневризми, тому було проведено трепінг привідної судини. В 3 (2,7%) випадках аневризма була кліпована з залишенням резидуальної шийки. І 3 хворим — проведено додаткове зміцнення аневризми вільним м'язовим клаптем (2,7%).

Для доступу до аневризми, застосовували кістково-пластичну трепанацію. У більшості хворих перевагу віддавали птеріональному доступу. Використовували дугоподібний розріз шкіри в лобово-скроневої області від виличної дуги до середньої лінії по межі з волосистої частини голови. Скроневий м'яз відсепаровували і розсікали над місцем пропили за допомогою монополярної коагуляції. Краніотомію виконували електротрепаном з одного-трьох фрезевих отворів. Після випилювання кісткового клаптя додатково проводили резекцію зовнішньої частини крила основної кістки. Виконували фіксацію ТМО вузловими швами атравматичної нитки по периметру трепанаційного вікна. ТМО розкривали дугоподібно.

З моменту розсічення ТМО встановлювали операційний мікроскоп і всі подальші маніпуляції здійснювали з застосуванням мікрохірургічної техніки та спеціального інструментарію. Препарувалася латеральна щілина мозку в залежності від протяжності М1 сегменту, напрямлення дна та тіла АА, форми, розмірів та місця розташування аневризми. При короткому М1 сегменті менше 2 см, напрямленні дна аневризми латерально та вгору, в проекцію латеральної щілини і великих розмірах АА. Застосовувалась проксимальна дисекція латеральної щілини з візуалізацією зорового нерва, опто-каротидної цистерни та проксимальних відділів ВСА. Далі вздовж останньої проводилась поступова дисекція арахноїдальних сполук до біфуркації ВСА з виділенням М1 стовбура до його біфуркації та виділення місця відходження АА з візуалізацією гілок М2 проксимально (рис. 4.1, 4.2.)

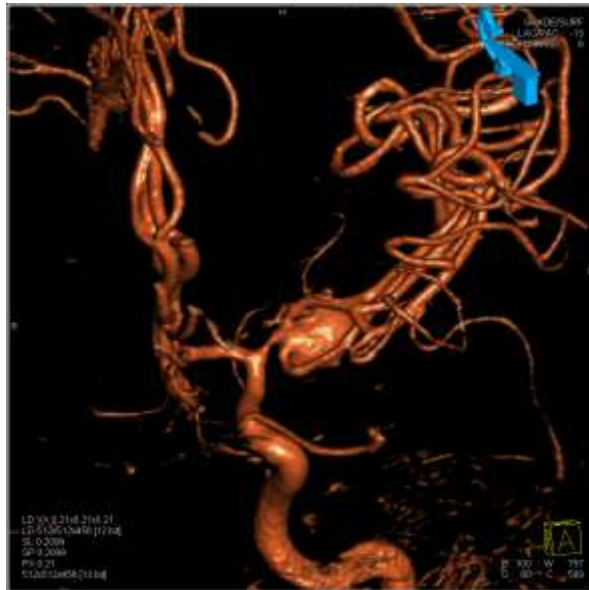

Рис. 4.1. Спостереження №_8_. Пацієнт В-й, _29_ років, історія хвороби №141858. 3-D ротаційна ангиографія лівої ВСА. АА біфуркації М1 лівої СМА. Короткий М1 сегмент 4 мм, купол АА направлений вгору

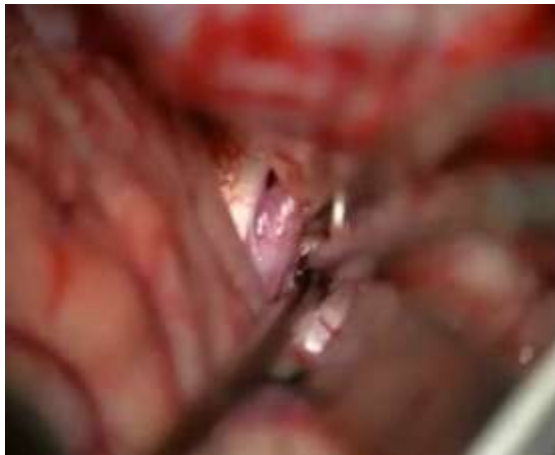

Рис. 4.2. Спостереження №_8_. Пацієнт В-й, _29_ років, історія хвороби №141858. Підхід до опто-каротидного трикутника, як перший етап проксимальної дисекції латеральної щілини

В тих випадках, де відмічався довгий сегмент М1 більше 2 см, дно аневризми було спрямоване медіально та донизу, розміри АА становили менше 10 мм і розташування АА, починаючи від біфуркації М1 та дистальніше, віддавали перевагу дистальній, фокусованій дисекції латеральної щілини, виходячи відразу на проекцію розташування АА, що мінімізувало тракцію мозку і тим самим, дозволяло проводити контроль несучої судини проксимальніше розташування АА (рис. 4.3, 4.4).

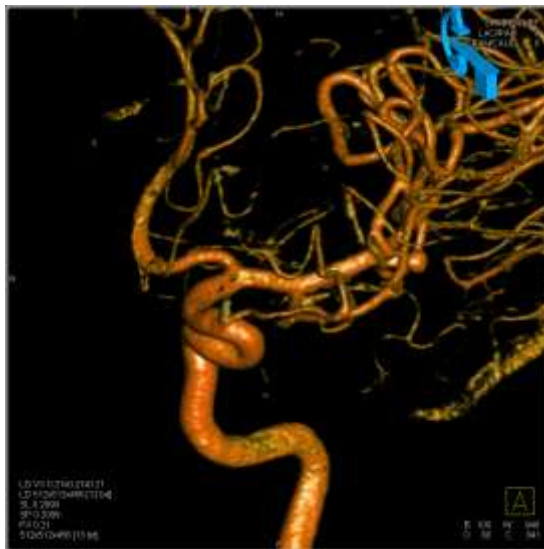

Рис. 4.3. Спостереження №_9_. Пацієнт П-ч, _45_ років, історія хвороби №144011. 3-D ротатійна ангиографія лівої ВСА. АА біфуркації М1 лівої СМА. Довгий М1 сегмент 24 мм, купол АА направлений донизу

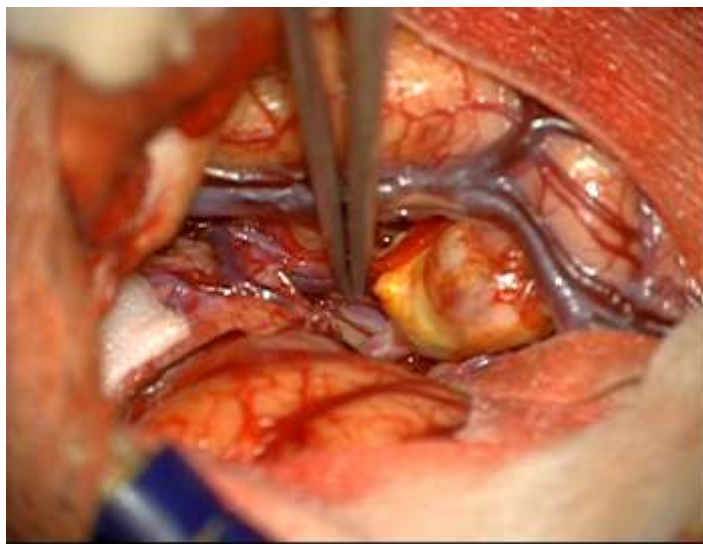


Рис. 4.4. Спостереження №_9_. Пацієнт П-ч, _45_ років, історія хвороби №144011. Підхід до АА шляхом дистальної дисекції латеральної щілини, кут хірургічної атаки спрямований на М1 з початковою візуалізацією верхнього стовбура М2

Тим самим, ці два методи дозволяли знизити інтраопераційні ускладнення в тому числі розрив АА. По мірі аспірації ліквору протягом декількох хвилин зменшувалось напруження ГМ і створювались сприятливі умови для установки ретракторів.

Проведення ранньої операції створювало умови для виконання ефективної санації згортків крові з базальних цистерн. Це було можливо тільки при переважно локальному їх скупченні. Особливої обережності дотримувалися при відділенні згортків від аневризми і перфорантних артерій. В таких випадках до радикального видалення крові не прагнули.

У хворих з ВМГ, що викликала значний мас-ефект і гіпертензійно-дислокаційний синдром, основний етап операції починали з часткового її видалення трансільвієвим доступом, або проводячи кортикотомію, зазвичай, в проекції передньої третини середньої скроневої звивини, маніпулюючи

аспіратором на віддаленні від передбачуваного місця розташування аневризми. Навіть часткове видалення гематоми і аспірація її рідкої частини значно покращували умови для доступу до аневризми та релаксації мозку. Остаточне видалення гематоми проводили після кліпування аневризми. Залишати гематому повністю інтактною, до остаточного виключення аневризми з кровообігу, або до тимчасового кліпування вважали недоцільним так, як напруження ГМ ускладнювало доступ, підвищувало ризик пошкодження мозку шпателем, що могло привести до ускладнень.

При прориві крові в шлуночкову систему з тампонадою, виконували одно- чи двосторонню вентрикулостомію з подальшим видаленням згортків шляхом локального фібринолізу. У двох спостереженнях виконали пряме вилучення згортків після проведення одностороннього, або двостороннього доступу в проекції точки Кохера, з обов'язковою ревізією третього шлуночка в області отворів Монро, для підтвердження міжшлуночкового сполучення. Одномоментно виконували кліпування аневризми. У післяопераційному періоді залишали зовнішній венстрикулярний дренаж на декілька днів для санація ліквора.

Для кліпування аневризми використовували кліпси типу Yasargil, виробництва Aescular, та типу Sugita виробництва Mizuho ind. (Японія). Використовували стандартні та міні кліпси різної конфігурації і розмірів.

Кліпуванню аневризми передувала препаровка несучої артерії проксимальніше і дистальніше аневризми. Це дозволяло профілактично, або після розвитку кровотечі із АА застосовувати привентивне кліпування, або подвійне кліпування типу "trapping". Проводячи кліпування аневризми, бранші кліпси орієнтували по осі несучої судини. В багатьох випадках це виявилось технічно нездійсненним. Кліпування аневризми визнавали коректним, якщо кінчики браншів кліпси заходили за край її шийки і не виникало перегинів, деформації, або інших ознак стенозу несучої судини. У хворих з аневризмами складної конфігурації для радикального кліпування могли використовувати дві і

більше кліпси. У таких випадках допускали розташування кінчиків кліпси на самій аневризмі, якщо під впливом пульсових ударів крові кліпса залишалася в надійно фіксованому положенні.

Для кліпування аневризм, що мали широку шийку і одночасно невеликі розміри, підбирали кліпси з більш вузькими браншами, що запобігало зісковзуванню в умовах підвищеного артеріального тиску. У аневризми без чітко вираженої шийки проводили моделювання шийки за допомогою біполярної коагуляції або додатковими фенеструючими кліпсами. При широкій шийці виконували реконструктивне кліпування декількома кліпсами.

Атеросклеротичні зміни шийки аневризми не були абсолютною перешкодою до її кліпування, хоча, як і при значному її витонченні, необхідно дотримуватись відповідних застережних заходів, накладуючи кліпс таким чином, щоб не травмувати атеросклеротично змінену пришийкову ділянку АА.

Перед початком маніпуляцій на самій аневризмі ми завжди прагнули до забезпечення проксимального і дистального контролю несучої судини. У ряді випадків це виявилось складним, бо стінка аневризми була щільно зрощена з несучою судиною, або її гілками.

Перед остаточним кліпуванням аневризми прагнули переконатися у відсутності значущих судин, що виходять з самої аневризми, від її шийки, у зв'язку з чим у більшості хворих проводили повне виділення купола аневризми. У разі виявлення факту ненавмисного кліпування дрібної перфорантної артерії, або виявлення перегину артерії, кліпси перекладали в потрібне положення.

Радикальність виключення з кровообігу аневризми підтверджували методом контактної інтраопераційної доплерографії, пункцією та розкриттям купола аневризматичного мішка з наступною додатковою коагуляцією. Відсутність крові при аспірації вказувало на успішне виключення аневризми з кровоплину. Аспірація крові, що міститься в аневризмі, супроводжувалася повним, або частковим колабуванням АА.

У ряді випадків (3 спостереження) відзначали труднощі кліпування шийки аневризми обумовлені технічними складнощами, відходженням важливих артерій від шийки аневризми, зрощенням їх з куполом аневризми, великою ймовірністю компресії кліпсою несучої судини. В зв'язку з чим виконували окутування залишкової частини мішка аневризми фрагментом м'яза, після неповного виключення АА з кровоплину кліпсою.

У пацієнтів з множинними аневризмами (9 спостережень) дотримувалися загальноприйнятої тактики для оперативного втручання на множинних аневризмах. Прагнули спочатку кліпувати розірвану аневризму і по можливості, одноетапно кліпувати решту аневризм, доступних з обраного хірургічного підходу. До операції локалізацію розірваної аневризми визначали за непрямими ознаками, на основі скупчення крові в субарахноїдальних просторах, або по розташуванню змін на КТ. Враховували також опосередковані симптоми в момент крововиливу, локалізацію вазоспазму за даними ангіографії. Для підтвердження правильності вибору доступу під час операції звертали увагу на ознаки перенесеного САК і на зовнішній вигляд аневризми.

Операцію закінчували за умови досягнення повноцінного гемостазу в рані. ТМО герметично ушивали атравматичною ниткою. Кістковий клапоть укладали на місце. М'які тканини зашивали пошарово з залишенням підшкірного дренажу на добу, або без нього. У випадку розвитку інтраопераційного розриву аневризми з вираженою реакцією мозку, передбачуваним наростанням набряку ГМ, кістковий клапоть на місце не встановлювали, а виконували пластику ТМО апоневрозом, або штучною ТМО. Декомпресивна трепанація виконана 24 пацієнтам. У гострому періоді декомпресивна трепанація черепа виконана 23 пацієнтам, в холодному періоді 1 пацієнту. У подальшому пластика кісткового дефекту виконана з використанням аутокістки, кісткового цементу, або титанової сітки.

У післяопераційному періоді для контролю радикальності кліпування аневризми, всім пацієнтам виконували контрольну ЦАГ на сьому добу і потім через 6 міс після операції та через 1 рік.

Радикальність мікрохірургічного кліпування аневризм в різні періоди крововиливу показана в табл. 4.1.1. У 95,7% хворих, оперованих в гострому періоді крововиливу, досягнуто радикальне виключення аневризми з кровотоку. При хірургічному лікуванні розірваних аневризм в холодному періоді та нерозірваних АА СМА радикальне реконструктивне кліпування аневризм виконано в 100 та 93,3% випадків відповідно, а в цілому радикальне виключення було проведено в 95,5%. Відмінності радикальності кліпування АА СМА в різні періоди розриву та при його відсутності статистично недостовірні і незначні ($p>0,05$). Таким чином, радикальність кліпування аневризми не залежить від термінів проведення мікрохірургічної операції.

Таблиця 4.1.1

Радикальність кліпування аневризм за даними контрольної ангиографії

Радикальність	Кількість спостережень АА СМА в різні терміни проведеного оперативного втручання			
	ГП	ХП	НА	Всього
Радикальне кліпування	86	3	14	103
Резидуальна шийка	3	0	0	3
Кліпування привідної судини	1	1	1	3
Кліпування + Укутування м'язом	3	0	0	3
Всього	93	4	15	112

4.2. Техніка виконання ендovasкулярного оперативного втручання при артеріальних аневризмах середньої мозкової артерії

Техніка виконання ендovasкулярного оперативного втручання при АА СМА.

При відсутності протипоказів і належному інструментальному забезпеченні внутрішньосудинне втручання розглядали, як метод вибору.

Абсолютними протипоказами до ендovasкулярного методу, вважали вкрай важкий стан хворого, непереносимість контрастної речовини, виражене атеросклеротичне ураження, або звивистість судин шиї, або їх внутрішньочерепних гілок. До відносних протипоказів відносили патологічний перегин ВСА або петлеутворення останньої.

Вибір ендovasкулярного методу лікування залежав від: локалізації аневризми, співвідношення купола і шийки, стану привідної судини, колатерального кровотоку, тяжкості стану хворого, форми і важкості САК.

Внутрішньосудинні операції були виконані в умовах рентгеноопераційних, оснащених ангиографами Ахіом (Siemens, Німеччина) та Infinix (Toshiba, Японія). При операціях використовували місцеву анестезію, внутрішньовенну седацію із загальною анестезією з інтубацією трахеї і ШВЛ. Доступ здійснювали через загальну стегнову артерію, за методикою Сельдінгера. Виконували катетеризацію ВСА справа або зліва. Для профілактики тромбоемболічних ускладнень на початку операції внутрішньоартеріально вводили 5000 одиниць гепарину. Підтримуюча гепаринізація по 2500 одиниць проводилася через кожну годину. Направляючий катетер постійно промивали гепаринізованим (1000 Од на 1 л) фізіологічним розчином.

Виконували селективну ЦАГ в стандартних проєкціях. Додаткові проєкції при ангиографії дозволяли деталізувати дані про напрямок купола аневризми, локалізацію шийки аневризми, співвідношення з несучими судинами, наявність

артерій інкорпорованих в шийку. У всіх випадках виконували ротаційну трьохвимірну ангиографію. Виконували розрахунок розмірів, об'єму купола аневризми і розмір шийки. Уточнювали наявність відповідних інструментів, мікроспіралей необхідного діаметру і довжини.

Проводили заміну діагностичного катетера на операційний, який відповідав потребам операції. Використовували направляючі катетери діаметром від 6F (1,98 мм) (при операціях без використання асистуючих технологій), до 8F (2,64 мм) (при використанні мультикатетерної техніки або асистуючих методик). Збирали комплекс мікрокатетер-мікропровідник. Мікрокатетер на мікропровіднику, шляхом поступальних і обертальних рухів, проводили в порожнину камери аневризми. Для суперселективної катетеризації мозкових судин використовували мікрокатетери типу Prowler Plus 2,3F (FX, MX), Prowler 14, RAPID TRANSIT 3F / 2,3F (Cordis, США); Vasco 10, 14, 18, 21, 28 (Balt, Франція), Excelsior 014-019 (BS, США) та мікропровідники Transcend 010, 014 (BS, США), SOR 007, 009, 014 (Balt, Франція). Залежно від анатомії привідних судин і порожнини аневризми проводили попереднє моделювання термолабільного кінчика мікрокатетера.

Після уточнення розмірів камери аневризми і його шийки проводили підбір мікроспіралей необхідного діаметру і довжини. Нами використані платинові мікроспіралі Cosmos (Microvention, США), GDC (BSC, США), біологічно-активні спіралі Matrix "(BSC in, США). Ми застосовували стандартні (циліндричні) і тривимірні мікроспіралі, віддаючи перевагу останнім. В якості, асистуючих методик використовували БА і установку стентів LEO (Bait, Франція), Neuroform (BSCi, США) і LVIS (Microvention, США). Після промивання системи, доставку мікроспіралей через конектор вводили в мікрокатетер і проводили в порожнину аневризми. Аневризму заповнювали мікроспіралями з використанням принципу 3F (Framing, Filing, Finishing). Після виходу з просвіту катетера замка — що з'єднує спіраль і штовхач, проводили

відділення мікроспіралі. Кількість введених спіралей варіювала від 1 до 17 і це визначалося розмірами, кількістю камер аневризми, розвитком інтраопераційних ускладнень та особливостями матеріального забезпечення операції. Середня кількість використаних мікроспіралей для оклюзії однієї аневризми склала 5,5.

Емболізацію вважали оптимальним починати із введення мікроспіралі найбільшого відповідного діаметру, як правило, відповідного максимальному лінійному розміру аневризми. Потім вводили мікроспіралі меншого діаметру. Після введення кожної мікроспіралі проводили контрольну ангиографію з оцінкою адекватності розташування мікроспіралі в порожнині аневризми, виключення випадання витків спіралі в просвіт несучої артерії або її гілок. При необхідності проводили поліпроекціону ангиографію. При задовільному стоянні мікроспіралі проводили її відділення.

Після оклюзії порожнини аневризми мікроспіралями катетер видаляли. Контрольну ангиографію виконували відразу після імплантації мікроспіралей і при контрольному обстеженні пацієнтів через 6–12–24–36 місяців.

У ряді випадків (14 (18,7%) операцій) була використана асистуюча методика — СА. Метою асистуючої методики було забезпечити більш радикальну емболізацію аневризм з широкою шийкою, запобігти виникненню ускладнень, пов'язаних з випаданням витків мікроспіралей в просвіт артерій. Імплантацію стенту використовували при аневризмах з широкою шийкою, з метою ремоделювання просвіту несучої судини в ділянці шийки аневризми. Імплантацію стенту виконували пацієнтам в холодному періоді крововиливу, або у разі нерозірваної аневризми. Як правило, установку стенту здійснювали завчасно, до введення мікроспіралей. Проміжок часу між установкою стенту і введенням мікроспіралей дозволяв стенту «врости» в стінку судини і міцно утримуватися в ньому, що створювало сприятливі умови для катетеризації і емболізації аневризми. Крім того, при контрольній ЦАГ після імплантації

стента відзначали уповільнення кровотоку, стагнацію контрастної речовини в порожнині аневризми, що сприяло тромбуванню аневризми. Показання до стентування привідної судини визначали на підставі анатомо-морфологічних характеристик аневризми, несучої судини, величини шийки аневризми, співвідношення купол-шийка (табл. 4.2.1).

У цих випадках керувалися необхідністю створити матрицю в ділянці дефекту стінки артерії, що припадає на шийку, заповнену витками спіралей для інтенсифікації ендотелізації, профілактики ущільнення мікроспіралей і рецидиву аневризми. В одному спостереженні при виникненні значного пролабування витків мікроспіралей в просвіт СМА, введення стенту дозволило провести їх репозицію в порожнину аневризми і утримати поза просвітом несучої артерії.

У більшості випадків імплантацію стента виконували у випадках аневризм з широкою шийкою, а в 50% при наявності абсолютно широкої шийки (більше розмірів купола АА). У 9 (64%) випадках використані стенти Leo (BALT, Франція), в 4 (36%) випадках — стент LVIS (Microvention, США), в одному — Neuroform2 (BSCi, США).

Таблиця 4.2.1

Застосування стентування при емболізації аневризм

Асистючі методики	Кількість хворих	
	абс.	%
Спіралі	60	81,1
Спіралі+Стент/Балон	14	18,9
Всього	74	100

Перед випискою пацієнтам обов'язково виконували контрольну СКТ з оцінкою стану стентів. При контрольній КТ і МРТ у віддаленому періоді, у всіх пацієнтів відзначені ознаки тромбування аневризм, зменшення їх розмірів.

Радикальність ендоваскулярних операцій.

Види і радикальність ендоваскулярних оперативних втручань представлена в табл. 4.2.

Емболізацію аневризм, як один з варіантів внутрішньосудинного лікування, частіше виконували в гострому періоді крововиливу. У пацієнтів, госпіталізованих в холодному періоді ВЧК, емболізація аневризм виконана у 6 пацієнтів.

Таблиця 4.2.

Види і радикальність ендоваскулярних втручань в різні періоди крововиливу за шкалою Реймонда

Радикальність ендоваскулярного втручання	Кількість хворих, яких прооперовано в різні терміни захворювання							
	Гострий період		Холодний період		Нерозірвані АА		Всього	
	абс.	%	абс.	%	абс.	%	абс.	%
Емболізація аневризм	55	100	6	100	13	100	74	100
Тип А — Тотальна емболізація	47	85,5	5	83,3	11	84,6	63	85,1
Тип В — Резидуальна шийка	5	9	1	16,7	1	7,7	7	9,5
Тип С — Резидуальне тіло аневризм	3	5,5	0	0	1	7,7	4	5,4

Найбільша радикальність досягнута при виконанні емболізації аневризм ГМ в гострому періоді ВЧК (85,5%). У холодному періоді крововиливу і у випадку нерозірваних аневризм тотальне виключення АА СМА досягнуто в 83,3% та 84,4% відповідно. Рівень субтотальної емболізації склав максимум у разі лікування аневризм в холодному періоді крововиливу (16,7%), і в гострому періоді крововиливу досягнутий в 9% випадків.

Випадків ВЧК в післяопераційному періоді (протягом від 30 діб до року) не відзначено в жодному спостереженні, що опосередковано свідчить, про профілактичну ефективність емболізації незалежно від ступеня її радикальності.

Додатково проаналізовано вплив застосування асистуючих технологій на ступінь радикальності оклюзії аневризм. СА використана нами в 14 спостереженнях. Більшість випадків з них було представлено аневризмами з несприятливою анатомією, зокрема, аневризмами з широкою шийкою — 14 спостережень. Застосування асистуючих методик, дозволило істотно, змінити показники радикальності оклюзії аневризм з врахуванням того, що переважна більшість з них були аневризмами з несприятливою анатомією.

Використання асистуючих методик дозволяє досягти тотальної, або субтотальної емболізації аневризм в 100% випадків, тоді, як без асистенції в 88% (відмінність статистично недостовірно, $p=0,205$, але тенденція очевидна, достовірність обмежена тільки кількістю спостережень).

4.3. Інтраопераційні ускладнення при оперативних втручаннях з приводу артеріальних аневризмах середньої мозкової артерії

Проблема інтраопераційних ускладнень в хірургії АА СМА залишається актуальною, незважаючи на досягнення сучасної нейрохірургії, інтраопераційного моніторингу та діагностики. Частота інтраопераційних ускладнень значно варіює і коливається від 30 до 50% [L.N. Sekhar, D. Stimac, A. Bakir, R. Rak., 2005]. Великий діапазон частоти інтраопераційних ускладнень зумовлений відсутністю їх єдиної класифікації, неоднозначними критеріями оцінки, а також різними методами їх діагностики.

На нашу думку, доцільно виділити окремо поняття власне «інтраопераційних ускладнень» та «інтраопераційних факторів ризику», які є безспередніми причинами післяопераційних ішемічних та геморагічних

ускладнень. Дотримуючись принципу індивідуального підходу до хірургії АА СМА, до інтраопераційних ускладнень ми відносили розрив аневризми, механічне пошкодження ендovasкулярними маніпуляторами, міграцію спіралі, тромбоемболічні ускладнення. До інтраопераційних факторів ризику ми відносили тривале кліпування несучої аневризми артерії, артеріальна гіпотензія, набряк мозку та тривалу ретракція мозку.

Інтраопераційні ускладнення у наших пацієнтів ми розподілили на геморагічні та ішемічні.

Згідно наших результатів лікування АА СМА, інтраопераційний розрив аневризми відбувався при спробі емболізації — у 5 хворих, при кліпуванні у 17 хворих. Гірший результат цього ускладнення після ендovasкулярних втручань, відзначався частіше, ніж після мікрохірургічних втручань. Частково, цей факт пояснюється великими можливостями корекції ускладнення в ході відкритих втручань, відсутністю гострої внутрішньочерепної гіпертензії в момент розриву аневризми після розтину ТМО. Несприятливі наслідки інтраопераційних розривів у ході внутрішньосудинних втручань були пов'язані з формуванням паренхіматозних і вентрикулярних крововиливів.

При мікрохірургічних операціях неврологічні ускладнення, пов'язані з інтраопераційною аневризматичною кровотечею, частіше всього були зумовлені тривалим тимчасовим кліпуванням судин та ішемічними порушеннями у відповідних ділянках мозку.

Причиною кровотечі при ендovasкулярних операціях в гострому періоді САК може бути механічна дія на стінку аневризми катетером, або провідником. Часто геморагії виникали в момент введення першої та останньої спіралі в порожнину аневризми. При виникненні подібного ускладнення необхідно прагнути швидше оклюзувати порожнину аневризми.

Виникнення інтраопераційної кровотечі пов'язано з термінами попередньої кровотечі. Спонтанне припинення кровотечі (в більшості випадків

з купола аневризми) відбувалося за рахунок obturaції зони розриву фібриновими тромбами. Процес тромбоутворення може протікати як усередині аневризми, так і за її межами. Після операцій, ускладнених інтраопераційним розривом аневризми, згортки крові в субарахноїдальному і, найчастіше, у вентрикулярних просторах, як правило, приводили до порушення лікворотоку та вазоспазму. В цілому неврологічні ускладнення, пов'язані з розривом аневризми під час операції, розвинулись в 39,1% спостережень після прямих втручань і в 71,4% — після ендоваскулярних.

Інтраопераційні ускладнення ішемічного характеру під час ендоваскулярних втручань були зумовлені тромбоемболічними ускладненнями у 2 хворих та міграцією спіралей у 2 хворих. Причиною міграції спіралі був неточний підбір розмірів імплантуючих мікроспіралей і неправильне визначення розміру шийки аневризми.

Для попередження інтраопераційних ускладнень при внутрішньосудинному лікуванні необхідно адекватно застосовувати спеціальний інструментарій, використовувати методи медикаментозної профілактики тромбоемболічних ускладнень, шляхом комбінації препаратів, що впливають на різні ланки системи гемостазу (дезагреганти і прями антикоагулянти).

Інтраопераційні фактори ризику. Превентивне тимчасове кліпування несучої аневризми артерії дозволяє зменшити частоту інтраопераційного розриву аневризми згідно даних літератури в 4–5 разів [135]. Результат не залежав від методики і кратності виконання тимчасового кліпування артерій. Тимчасове кліпування артерій приводило, в наших хворих, до збільшення післяопераційної летальності, при тривалості більше 20 хвилин особливо у пацієнтів похилого віку та у важкому загальному стані ($R=0,29$; $p<0,05$).

Ретракція мозку тривалістю 110 ± 20 хвилин є фактором ризику ретракційних змін мозку, що виникали в 12,6% в вигляді вогнищевого набряку-

ішемії з геморагічним просочуванням в проекції хірургічного доступу. Формування ретракційних змін мозку супроводжувалося погіршенням післяопераційних результатів.

Зниження під час операції систолічного АТ до 80 мм рт. ст. і нижче є фактором ризику збільшення обсягу вогнища набряку-ішемії мозку, що були до операції, згідно даних КТ ($R=0,18$; $p<0,05$). Зниження систолічного АТ до 70 мм рт. ст. і нижче, приводили до збільшення післяопераційної летальності.

Інтраопераційний набряк мозку збільшував частоту виникнення інтраопераційного розриву аневризми в 2,5 рази, глибокої гіпотензії (зниження систолічного АТ нижче 70 мм рт. ст.) був фактором ризику летального результату ($R=0,20$; $p<0,05$).

Висновки до розділу 4

Таким чином, загальна тактика мікрохірургічного лікування, як найпоширенішого методу лікування хворих з аневризмами СМА, визначалась за переліком наступних параметрів: стан хворого, клініко-анатомічна форма крововиливу, об'єм ВМГ, наявність та вираженість ангіоспазму. Врахування локалізації аневризми на сегменті М1-М2 СМА, співставлення рентген-анатомічних параметрів аневризми (розміру, ширини її шийки, співвідношення розміру тіла до ширини шийки) та форми АА.

Рішення про виконання ендоваскулярного, або відкритого оперативного втручання приймали після комплексної оцінки даних ЦАГ, КТ ГМ. При відсутності протипоказань і належному інструментальному забезпеченні ендоваскулярне втручання розглядали, як метод вибору.

РОЗДІЛ 5

РЕЗУЛЬТАТИ ХІРУРГІЧНОГО ЛІКУВАННЯ АРТЕРІАЛЬНИХ АНЕВРИЗМАХ СЕРЕДНЬОЇ МОЗКОВОЇ АРТЕРІЇ

5.1. Найближчі результати оперативних втручань з приводу артеріальних аневризм середньої мозкової артерії

Хірургічне втручання у зв'язку з розривом аневризми СМА було проведено 158 (85%) хворим. 112 (60,2%) пацієнтам було проведено кліпування АА СМА, 74 (39,8%) пацієнтам проведено ендovasкулярну емболізацію. Серед усіх оперованих нами хворих результати хірургічного лікування на момент виписки з стаціонару, розподілилися за ШНГ наступним чином: у 143 (76,8%) хворих — добрий, у 26 (14,1%) — помірна інвалідизація — у 6 (3,2%) — груба інвалідизація і 11 (5,9%) пацієнтів — померли (рис. 5.1).

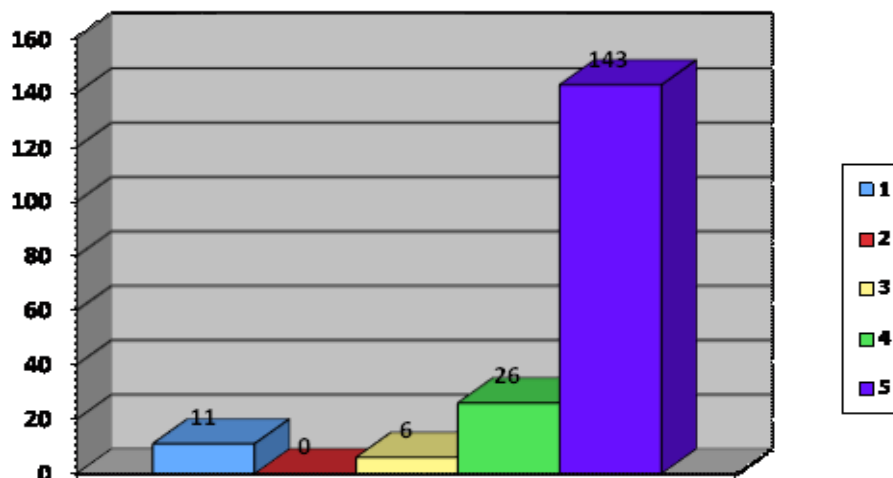


Рис. 5.1. Результати хірургічного лікування оперованих хворих на момент виписки з стаціонару згідно ШНГ (додаток А)

Результати хірургічного лікування АА СМА в залежності від статі пацієнтів згідно ШНГ.

Ми вивчили вплив статі, віку пацієнтів, важкості стану хворого перед операцією, кількості розривів аневризми, характеру крововиливу, наявності та вираженості ангіоспазму, а також терміну і особливостей оперативного втручання на результати хірургічного лікування хворих з АА СМА.

На матеріалі наших спостережень, хворих з АА СМА статистично достовірної залежності результатів хірургічного лікування від статі хворого виявлено не було ($p=0,290$), хоча у чоловіків дещо частіше мали місце добрі результати лікування, ніж у жінок (рис. 5.2).

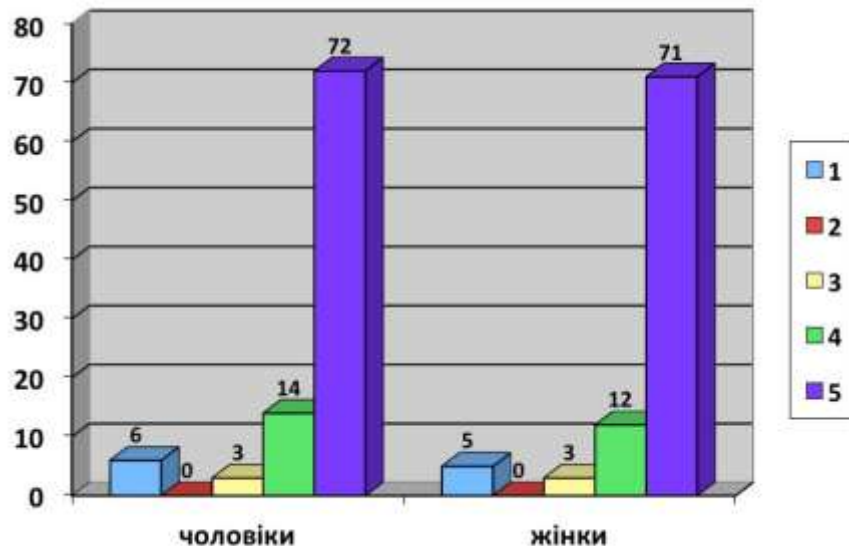


Рис. 5.2. Результати хірургічного лікування АА СМА в залежності від статі пацієнтів згідно ШНГ

Результати хірургічного лікування АА СМА в залежності від віку хворого (згідно ШНГ).

Вік хворих коливався від 32 до 72 років. Більшість пацієнтів (66,7%) перебували у віковій групі від 41 до 60 років. Середній вік пацієнтів склав $49,3 \pm 2,5$ років. Для визначення впливу віку, на результати хірургічного

лікування, всі хворі були розділені на наступні вікові підгрупи: від 31 до 40, від 41 до 50, від 51 до 60, старші 60 років. У кожній з них були вивчені результати операцій. Підгрупи пацієнтів достовірно різнилися між собою за результатами лікування, визначеним при виписці з стаціонару ($p=0,05$). При цьому з віком збільшувалася кількість летальних і зменшувалося число добрих результатів хірургічного лікування. Менша кількість задовільних результатів серед хворих у віковій групі від 51 до 60 років, поєднувалося з збільшенням інвалідизації. У хворих старших 60 років частота летальних результатів була найбільшою і склала 13,6% (6 хворих) (рис. 5.3).

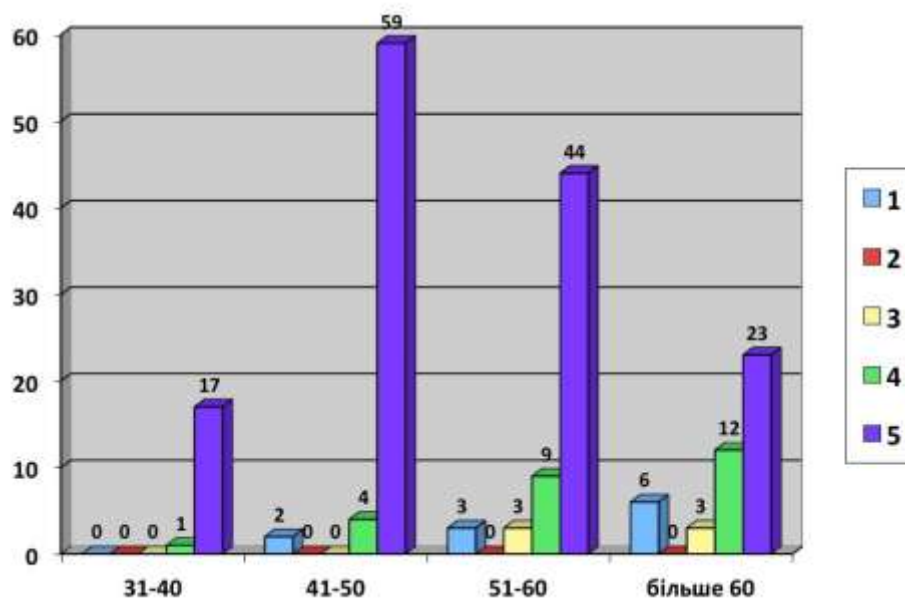


Рис. 5.3. Результати хірургічного лікування АА СМА в залежності від віку хворого згідно ШНГ

Результати хірургічного лікування були достовірно пов'язані з віком хворих і були значно кращими у молодих пацієнтів віком до 40 років. У хворих старше 60 років була висока післяопераційна летальність, а задовільні результати операцій – тільки в половини спостережень.

Результати хірургічного лікування в залежності від важкості стану за класифікацією Hunt-Hess згідно ШНГ.

Важкість стану перед операцією була оцінена у хворих за шкалою Hunt-Hess. При цьому хворі розподілилися наступним чином: 22 (11,8%) хворих з I ступенем важкості; 123 (65,6%) хворих — з II ступенем важкості; 30 (16,7%) хворих— з III ступенем важкості; 8 (4,3%) хворих— з IV ступенем важкості і 3 (1,6%) хворих— з V ступенем важкості стану (рис. 4). Більшість пацієнтів з IV–V ступенями важкості по Hunt-Hess перед операцією перенесли повторний розрив АА СМА.

Пацієнти з I ступенем важкості в 100% мали задовільні результати операцій, а хворі з V ступенем — померли. У більшості (84,6%) хворих з Hunt-Hess II відзначалися добрі результати лікування, а у 62,5% осіб з Hunt-Hess IV — летальні. У 30 пацієнтів з III ступенем важкості післяопераційна летальність склала 16,7% (табл. 5.1).

Таблиця 5.1

Результати хірургічного лікування в залежності від важкості стану за класифікацією згідно ШНГ

Результат	Важкість стану за Hunt-Hess				
	I	II	III	IV	V
Добрий	22	104	17	0	0
Помірна інвалідизація	0	18	6	2	0
Груба інвалідизація	0	0	5	1	0
Вегетативний стан	0	0	0	0	0
Летальний	0	1	2	5	3
Всього	22	123	30	8	3

Отже, у хворих, оперованих у зв'язку АА СМА, на результати хірургічного лікування статистично достовірно впливала важкості стану хворих перед операцією. Різке збільшення летальних результатів спостерігалось у пацієнтів з важкістю III ступеня і вище.

Результати хірургічного лікування в залежності від рівня свідомості за ШКГ згідно ШНГ.

Перед оперативним втручанням у всіх хворих був оцінений рівень порушення свідомості за ШКГ. 53 (28,5%) пацієнти перебували в ясній свідомості (15 балів за ШКГ). Порушення свідомості були оцінені від 12 до 14 балів у 92 (49,5%) хворих і 11 балів та нижче у 41 (22%) хворого. Порушення свідомості від моменту надходження в стаціонар до операції стали більш вираженими у 9 пацієнтів. У 7 з них це було зумовлено повторним крововиливом з аневризми СМА. У решти хворих вираженість пригнічення свідомості залишалася на тому ж рівні, або зменшувалася в основному за рахунок регресу ангіоспазму на фоні проведеної 3-Н терапії.

Таким чином був виявлений зв'язок між наслідками хірургічного лікування і рівнем порушення свідомості хворого перед операцією ($p < 0,01$). У пацієнтів, що знаходилися в ясній свідомості, летальність становила 0%, а у пацієнтів з пригніченням свідомості (до глибокого оглушення і нижче 11 балів за ШКГ) — 10 хворих (24,4%) (табл. 5.1.2).

Таблиця 5.1.2

Результати хірургічного лікування в залежності від рівня свідомості за шкалою наслідків Глазго

Результат	Рівень свідомості за ШКГ		
	15	14–12	11 і менше
Добрий	50	75	18
Помірна інвалідизація	3	15	8
Груба інвалідизація	0	1	5
Вегетативний стан	0	0	0
Летальний	0	1	10
Всього	53	92	41

Наявність у хворого пригнічення свідомості було фактором ризику несприятливих результатів лікування при АА СМА.

Результати хірургічного лікування АА СМА в залежності від наявності повторного крововиливу згідно ШНГ.

Серед 186 оперованих, у 18 (9,7%) хворих до операції стався повторний розрив аневризми СМА. При цьому, у більшості пацієнтів з другим розривом аневризми погіршився стан, що було пов'язано з зміною характеру крововиливу, збільшенням обсягу ВМГ, дислокацією серединних структур мозку і проривом крові в шлуночкову систему. Результати лікування хворих з розривами АА СМА статистично достовірно були пов'язані з кількістю перенесених крововиливів ($p < 0,01$). У пацієнтів з двома САК добрі результати операцій були відзначені в 1 спостереженні, летальні у 8 випадках. Для порівняння — у хворих з одним розривом аневризми 142 і 3 відповідно. Відмінності в результатах лікування між групами хворих представлені на рис. 5.4.

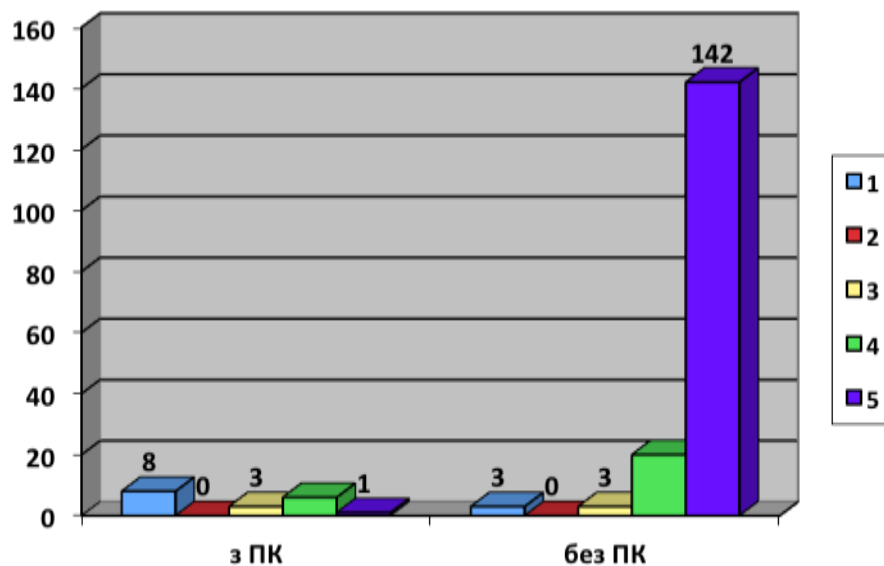


Рис. 5.4. Результати хірургічного лікування АА СМА в залежності від наявності повторного крововиливу згідно ШНГ

Наслідки хірургічного лікування у хворих, з повторними крововиливами з АА СМА, були значно і достовірно гіршими, а смертність достовірно вищою, ніж у хворих з одним розривом аневризми. Виявлена відмінність в результатах, була настільки вираженою, що ймовірність повторного розриву АА СМА і пов'язаної з ним зміни характеру та виразності крововиливів, можна вважати одним з головних негативних факторів, що впливають на результати операцій.

У хворих, оперованих у зв'язку з АА СМА, час від першого розриву до оперативного втручання, становив від 1 до 65 діб. Більшість відтермінованих операцій були зумовлені пізньою госпіталізацією пацієнта в клініку судинної нейрохірургії. Серед хворих з повторним розривом час до операції, рахуючи від повторного розриву, становив від 1 до 10 діб.

87 (46,8%) хворих були прооперовані в перші три доби від останнього розриву АА СМА. По важкості стану, визначеному перед операцією, за шкалою Hunt-Hess, пацієнти в цій групі поділилися наступним чином: 63 хворих з II ступенем важкості; 15 — з III ступенем важкості; 6 — з IV ступенем і 3 пацієнта — з V ступенем важкості стану.

49 (26,3%) осіб оперували на 4–7 добу від останнього розриву АА СМА. Серед них 41 хворий перед операцією мав II ступінь важкості, 6 — III ступінь важкості і 2 хворих IV ступінь важкості стану за шкалою Hunt-Hess.

Більшість пацієнтів госпіталізовані до стаціонару через кілька днів від початку захворювання. Так, 18 (9,7%) з 164 пацієнтів, оперовано на 8–14 добу від останнього крововиливу, а 11 (6,1%) хворих поступили з II ступенем важкості, та 7 (38,8%) з III ступенем важкості стану.

Пізніше 14 доби від розриву АА СМА було проведено хірургічне втручання 10 (5,4%) пацієнтам. Серед них не було жодного хворого з повторними розривами. По важкості стану за шкалою Hunt-Hess перед операцією ці хворі розподілилися наступним чином: 8 (80%) пацієнтів — з II ступенем важкості і 2 (20%) — з III ступенем важкості. Групи хворих,

оперованих в різні періоди крововиливу, достовірно розрізнялися за важкістю стану ($p < 0,01$).

Всі 22 хворих, прооперовані з приводу нерозірваної АА СМА на момент поступлення в відділення, мали I ступінь важкості за шкалою Hunt-Hess (рис. 5.5).

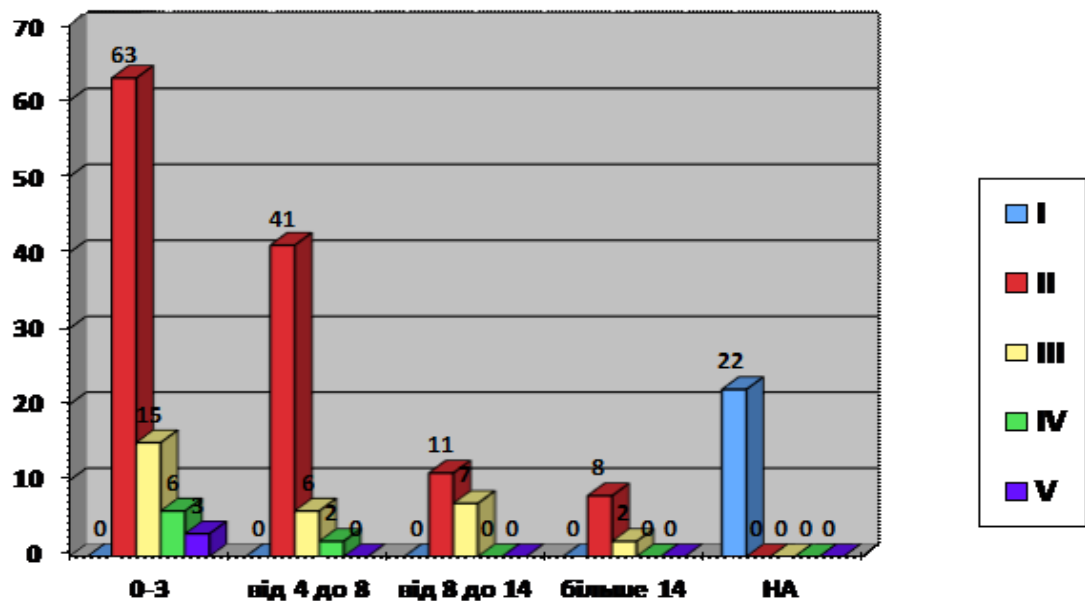


Рис. 5.5. Важкість стану хворих перед операцією за шкалою Hunt-Hess, оперованих в різні терміни від останнього крововиливу (n=86)

Результати хірургічного лікування хворих, в залежності від часу розриву АА СМА згідно ШНГ.

Найбільш важкі хворі були прооперовані в перші три доби від останнього крововиливу. У наступні дні хірургічне лікування проводили хворим, стан яких був компенсованим, або субкомпенсованим, що дозволило здійснити дообстеження і передопераційну підготовку. Пізніше 14 діб були оперовані найменш важкі пацієнти, в основному ті, що знаходились в стабільному стані.

Ми проаналізували результати хірургічного лікування хворих з розривами аневризми СМА, в залежності від термінів оперативного втручання після розриву АА. Найбільша летальність і менше задовільних результатів було виявлено серед пацієнтів, оперованих в перші три доби від останнього крововиливу. Значно кращими були результати операцій, проведених пізніше 14 діб від розриву аневризми СМА і задовільні результати відзначалися в 100% випадків. Різниця в результатах хірургічного лікування між групами хворих, оперованих в різні періоди останнього САК, була достовірною ($p < 0,01$) (рис. 5.6).

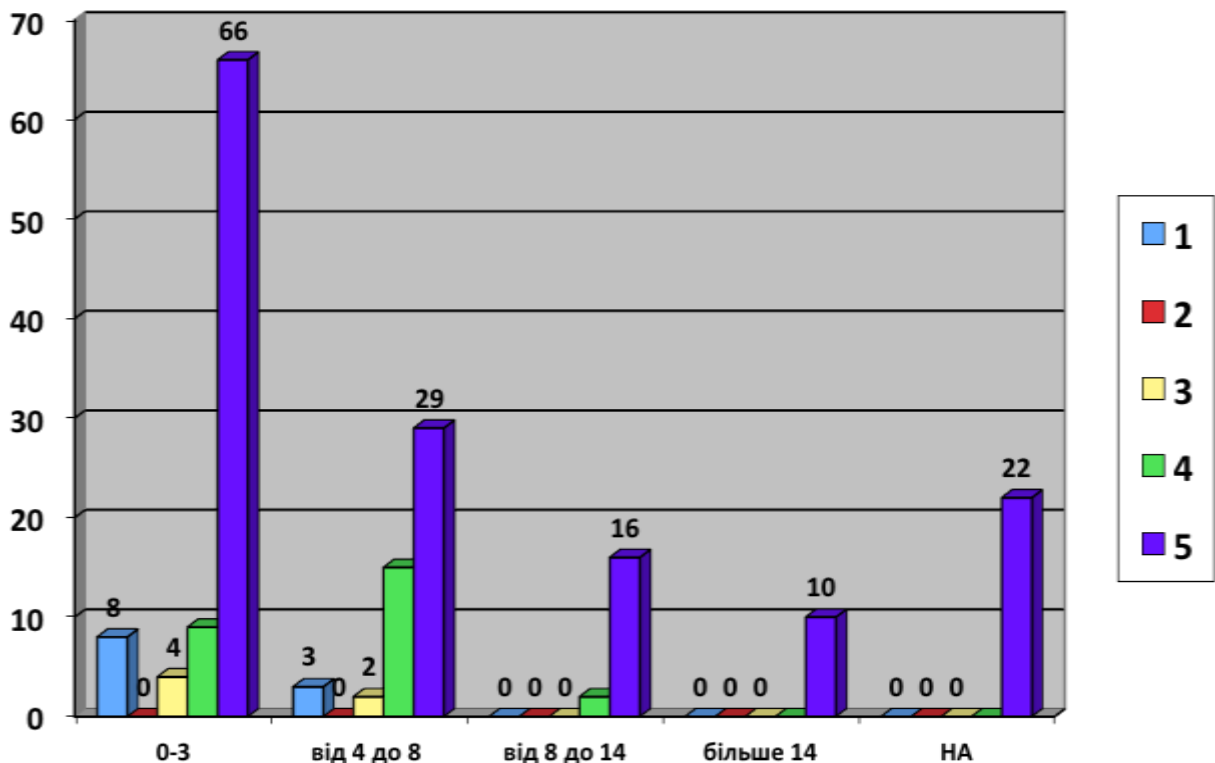


Рис. 5.6. Результати хірургічного лікування хворих, оперованих в різні строки від останнього САК згідно ШНГ

Висока летальність та інвалідизація серед хворих, оперованих в перші три доби від останнього крововиливу, зумовлена більш важким станом пацієнтів перед операцією, в порівнянні з хворими інших термінів проведення

оперативного втручання. У хворих з IV–V ступенем важкості за Hunt-Hess оперативне втручання виконувалося за життєвими показаннями на фоні компресії і вираженої дислокації серединних структур ГМ, пов'язаних найчастіше з формуванням великої гематоми, з наступним етапом реанімаційних заходів. Операції виконували не дивлячись на наявність у хворих вираженого ангіоспазму. Крім того, у 18 хворих хірургічне лікування проводилося вже після повторного розриву аневризми СМА.

У хворих, оперованих через тиждень від останнього САК, добрі результати реєструвалися в 72,2% випадків, а летальні в 5,5%. У пацієнтів, які були оперовані пізніше двох тижнів від моменту останнього розриву аневризми, добрі результати мали місце так само часто (80%) з відсутністю летальності.

У всіх хворих, оперованих з приводу нерозірваних АА СМА вдалося досягнути добрих результатів.

Результати хірургічного лікування в залежності від форми крововиливів при розривах АА СМА.

Була виявлена залежність результатів хірургічного лікування від характеру ВЧК перед операцією (на момент останнього розриву АА СМА). Пацієнти з ускладненим САК мали гірші результати і більш високу смертність (16,7%) в порівнянні з хворими з неускладненим крововиливом (0%) ($p=0,01$).

Результати хірургічного лікування статистично достовірно залежали від наявності та обсягу ВМГ ($p<0,01$). Найбільш висока летальність (80%) і груба інвалідизація (10%), а також відсутність добрих результатів після операцій (0%) відзначалося у хворих з гематомою, об'ємом 40 см³ і більше (рис. 5.7).

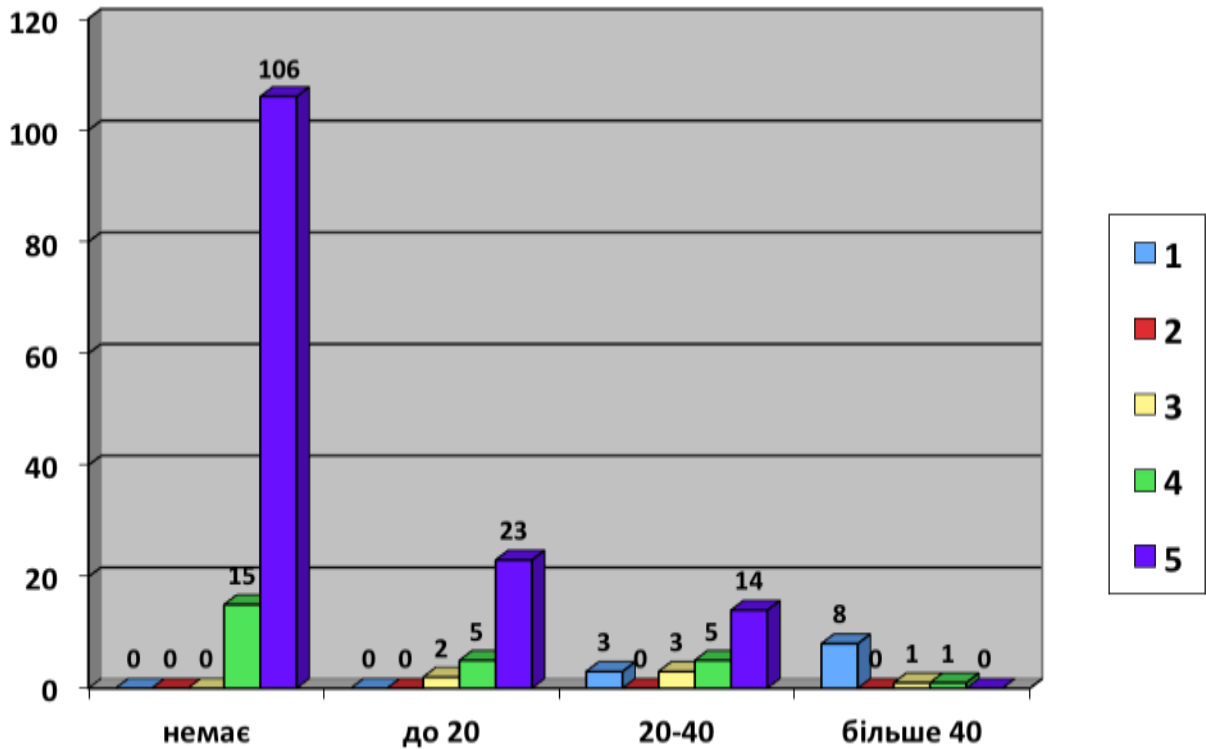


Рис. 5.7. Результати хірургічного лікування в залежності від наявності та обсягу ВМГ (см³) згідно ШНГ

Результати хірургічного лікування в залежності від наявності зміщення серединних структур мозку згідно ШНГ.

Наявність ВМГ у хворих з розривами аневризми СМА приводило до підвищення летальності. При цьому ВМГ, об'ємом більше 20 см³, крім збільшення летальності, викликає також значне підвищення інвалідизації серед оперованих хворих.

Формування ВМГ, як правило викликало в тій, чи іншій мірі виражене зміщення серединних структур ГМ. Результати хірургічного лікування, при цьому значно погіршувалися ($p=0,019$). Летальність зросла з 3,1% до 9,1%, а частота добрих результатів знижувалася з 91,8% до 60,2% (рис. 5.8).

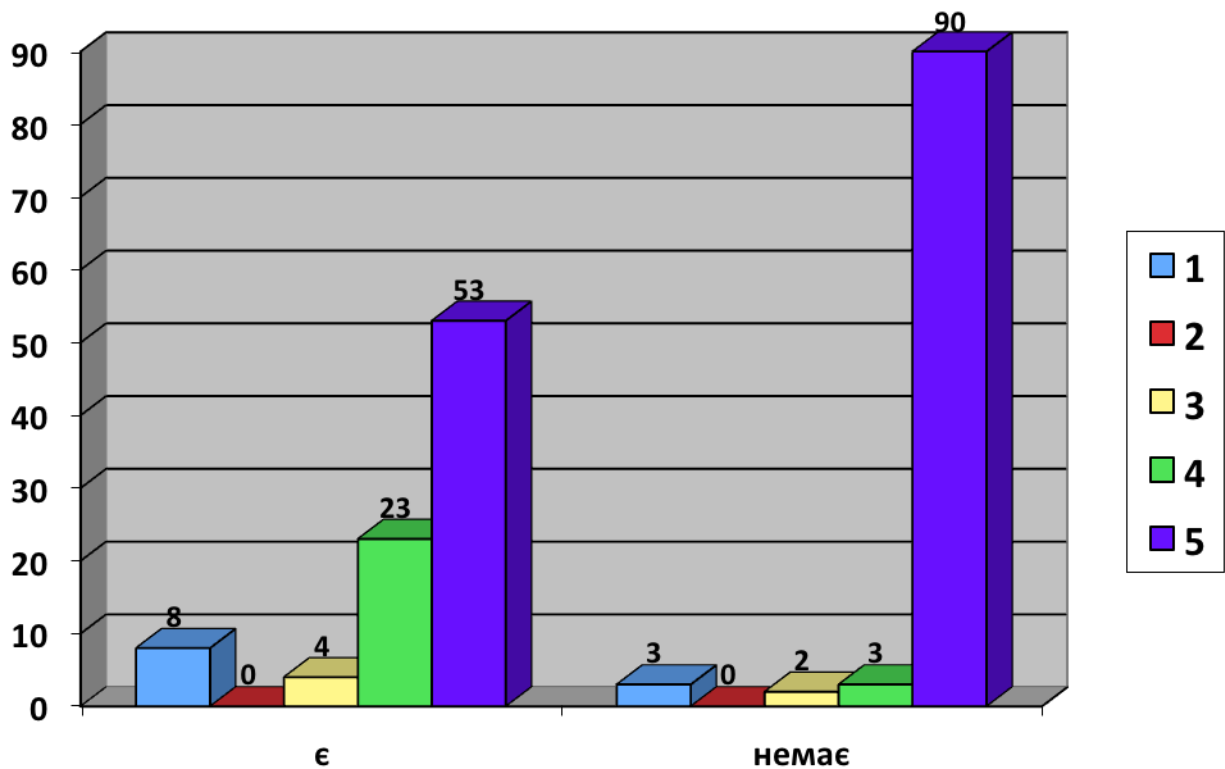


Рис. 5.8. Результати хірургічного лікування в залежності від наявності зміщення серединних структур мозку згідно ШНГ.

Залежність результатів хірургічного лікування від наявності та вираженості ВШК згідно ШНГ.

Були проаналізовані результати хірургічного втручання у підгрупах хворих з різним ступенем зміщення серединних структур: від 0 до 5 мм, від 6 мм і більше. Достовірної залежності результатів операцій від вираженості дислокації структур мозку виявлено не було ($p=0,606$), що пов'язано з невеликою кількістю пацієнтів з вираженим зміщенням серединних структур.

Результати хірургічного лікування були пов'язані з наявністю і виразністю ВШК, оціненого за методикою Graeb. Чим більшою була вираженість ВШК, тим менше було добрих результатів лікування і вищою летальність ($p<0,01$). Так, всі хворі з ВШК, що мали 5 і більше балів по Graeb, померли (рис. 5.9).

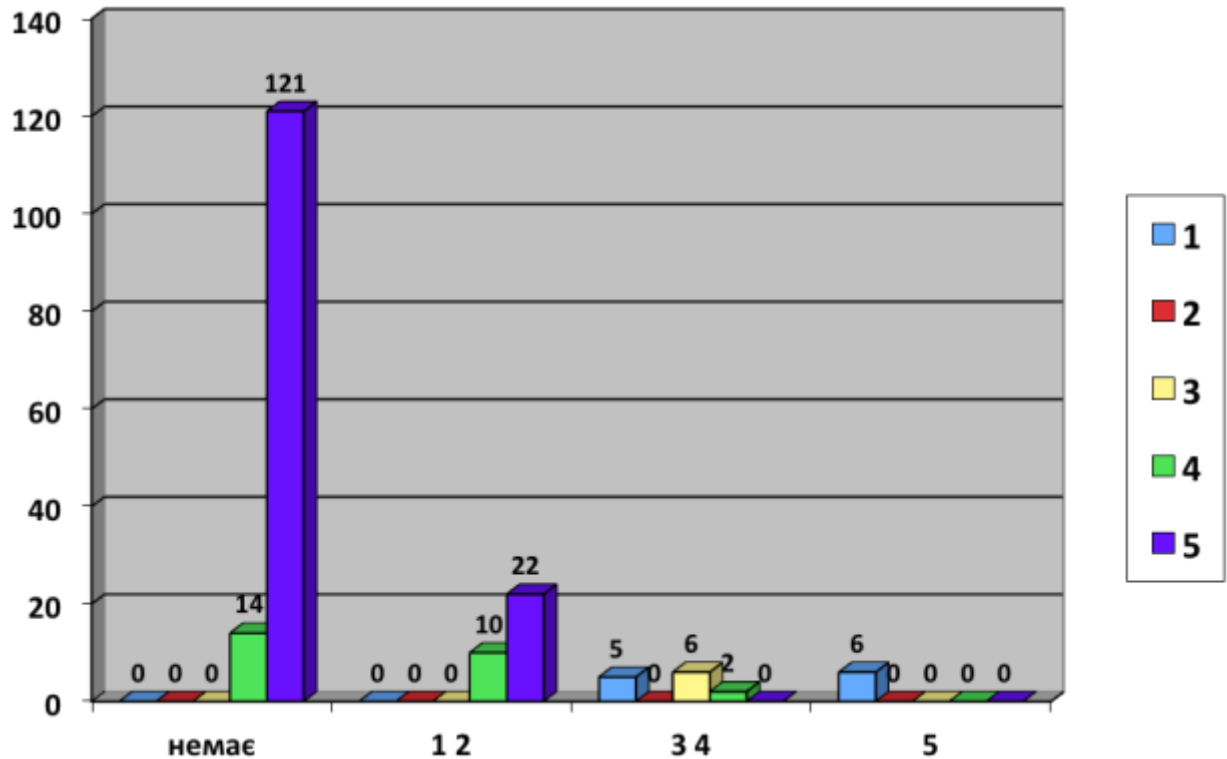


Рис. 5.9. Залежність результатів хірургічного лікування від наявності та вираженості ВШК згідно ШНГ.

Результати хірургічного лікування в залежності від наявності та вираженості ангіоспазму згідно ШНГ.

У 79 хворих ТКДГ була виконана не раніше, ніж за 3 доби перед оперативним втручанням. Для оцінки впливу ангіоспазму на результати оперативного лікування було проаналізовано результати операцій у хворих з різною вираженістю ангіоспазму за даними ТКДГ. Відзначалася статистично значимий зв'язок результатів операцій від спазму судин ГМ ($p < 0,01$). У хворих з вираженим ангіоспазмом (III–IV ст.) летальність досягала 50%, та були відсутні добрі результати операцій, а з 22 пацієнтів (без вазоспазму) не померло жодного. У 20 (83,3%) результат оперативного втручання був добрим (рис. 5.10).

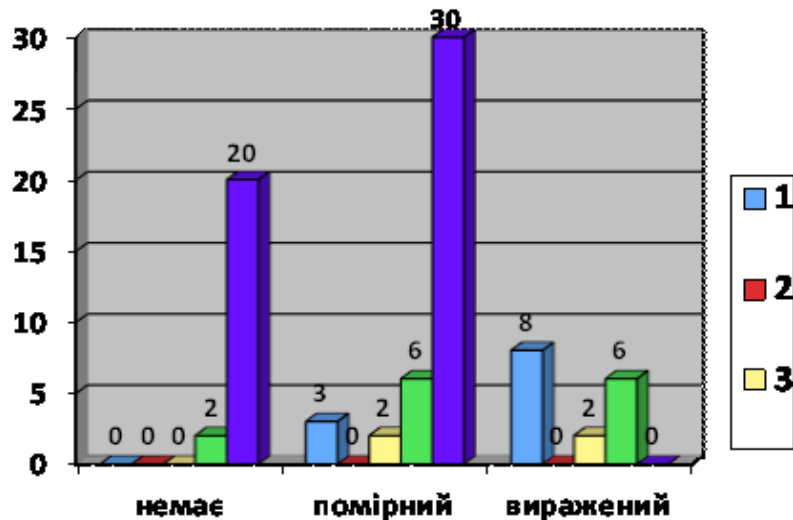


Рис. 5.10. Результати хірургічного лікування в залежності від наявності та вираженості ангиоспазму згідно ШНГ

Таким чином, результати хірургічного лікування достовірно залежали від наявності та обсягу гематоми, від наявності та вираженості крововиливу в шлуночки мозку та ангиоспазму.

Ангіографічне дослідження церебральних артерій виконували переважно в перші 48 годин, від моменту госпіталізації хворого в стаціонар, а оперативне втручання в різні терміни.

Серед 186 хворих, прооперованих з приводу АА СМА, у 22 пацієнтів мав місце інтраопераційний розрив АА під час мікрохірургічних маніпуляцій. В одного хворого повторний розрив аневризми викликав виражений набряк і пролапс ГМ на етапі хірургічного доступу, що не дало можливості виділити і кліпувати аневризму. Оперативне втручання у нього було обмежене тільки декомпресивною трепанацією. Пацієнт помер на третю добу після операції.

Результати хірургічного лікування в залежності від розвитку інтраопераційного розриву аневризми згідно ШНГ.

Ми проаналізували залежність результатів операцій від розвитку інтраопераційних розривів АА СМА. Виявлено статистично значимий зв'язок

результатів хірургічного лікування з повторним розривом аневризми під час операції ($p=0,01$). Летальність хворих з інтраопераційними кровотечами була достовірно вищою, ніж у решти пацієнтів (40,1% порівняно з 1,2%, $p=0,049$) (рис. 5.11).

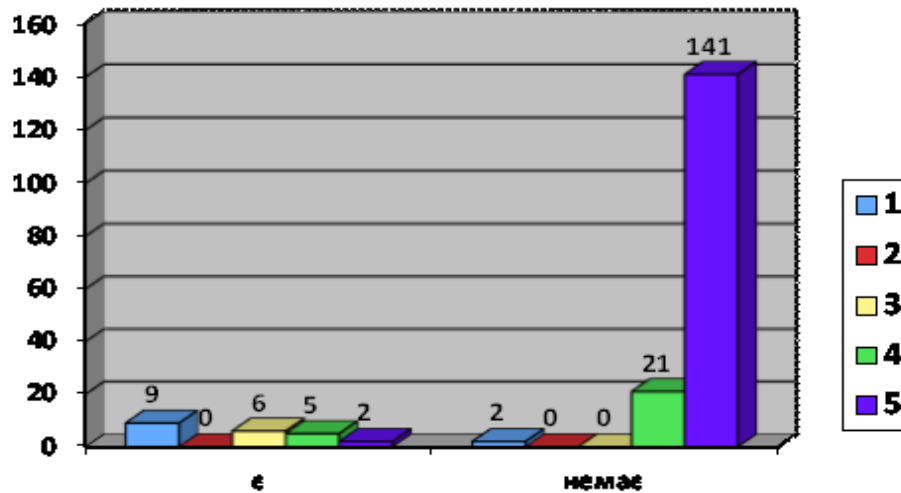


Рис. 5.11. Результати хірургічного лікування в залежності від розвитку інтраопераційного розриву аневризми згідно ШНГ

Повторний розрив АА СМА під час операції, як і повторний преопераційний розрив, погіршує наслідки операцій в зв'язку з розвитком набряку та ішемії ГМ. Крім того, інтраопераційні розриви значно ускладнюють виділення шийки аневризми. Це призвело до збільшення тривалості хірургічних маніпуляцій і тривалості тракції, як наслідок, до розвитку тракційного пошкодження мозку.

Серед 112 хворих, яким було виконано кліпування АА СМА, 50 пацієнтам під час операції накладалась тимчасова кліпса. У 17 хворих накладення тимчасової кліпси на СМА було вимушеним заходом, пов'язаним з інтраопераційною кровотечею з аневризми. Середній час накладення тимчасової кліпси становив $6,78 \pm 4,8$ хвилин (від 1 до 23 хвилин).

Результати операцій практично не відрізнялися у хворих з різною тривалістю тимчасового кліпування, якщо воно не перевищувало 10 хвилин.

Накладення тимчасової кліпси на 20 хвилин і більше значно збільшувало розвиток стійкого неврологічного дефіциту ($p < 0,05$).

Об'єм оперативного втручання міг змінюватися відповідно анатомічним характеристикам самої аневризми СМА.

При аналізі результатів лікування відзначено, що добрі результати статистично значимо переважали у пацієнтів, яким було проведено ендovasкулярне втручання (85,1%), в порівнянні з хворими, в яких проводили кліпування АА СМА (75,9%) ($p < 0,01$). У пацієнтів з кліпованими АА СМА задовільні і погані результати лікування відзначені в 21,5% випадків тоді, як у хворих після емболізації в 10,8% випадків, що було також достовірною різницею ($p < 0,05$). Таким чином, внутрішньосудинне втручання в цілому забезпечує кращий результат лікування АА СМА (рис. 5.12).

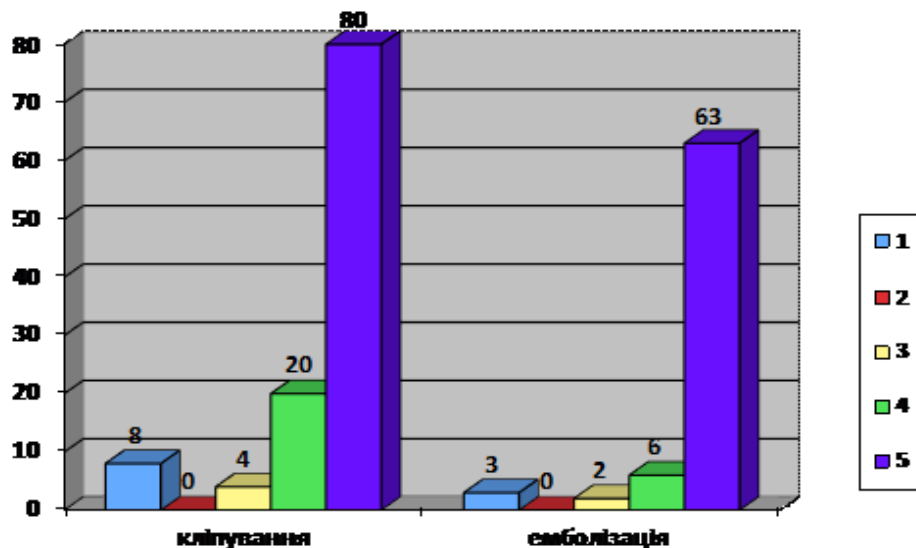


Рис. 5.12. Результати хірургічного лікування АА СМА згідно ШНГ в залежності від методу хірургічного лікування.

При порівняльному аналізі результатів хірургічного лікування АА СМА в залежності від методу хірургічного втручання (кліпування чи ендovasкулярна емболізація) в найгострішому періоді статистичних відмінностей не отримано.

У гострому періоді САК результати лікування після кліпування були кращими, ніж після ендovasкулярної емболізації аневризм. Добрий результат за ШНГ 74,7%, а після кліпування у 67,7%, і відмінність була статистично недостовірною ($p=0,0686$).

Після хірургічного лікування АА СМА в підгострому періоді статистично відмінних результатів в залежності від методу оперативного втручання на матеріалі наших спостережень не отримано ($p>0,05$). Добрий результат згідно ШНГ після емболізації відмічено у 73,1%, а у хворих після кліпування у 68,7%

У холодному періоді крововиливу добрі результати статистично значимо ($p<0,05$) переважали у пацієнтів після емболізації (96,1%), у порівнянні з пацієнтами, в котрих було проведено кліпування (72,6%).

Після хірургічного лікування нерозірваних АА СМА статистично кращі результати мали місце у хворих після емболізації. Добрі результати, згідно ШНГ, відмічені у 98% спостережень порівняно з пацієнтами після кліпування 85% ($p<0,05$).

5.2. Аналіз летальності

Післяопераційна летальність на матеріалі наших хворих склала 5,9% (11 спостережень). У пацієнтів після емболізації рівень летальності складав 4,1%, а у пацієнтів після кліпування рівень летальності становив 7,1%. Рівень летальності у разі відкритого хірургічного лікування вищий, ніж при ендovasкулярному втручанні (відмінність була статистично достовірною ($p<0,05$)) (рис. 5.13).

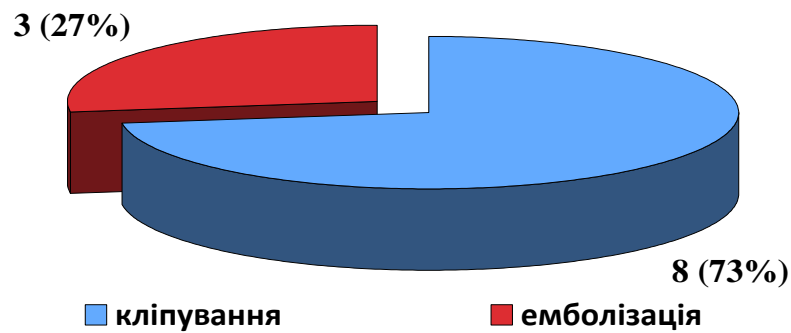


Рис. 5.13. Летальність у хворих на АА СМА залежно від методу хірургічного втручання.

У найгострішому періоді (до 24 годин) крововиливу летальний результат відзначений у 8 пацієнтів, у 3 пацієнтів після ендovasкулярного втручання і у 5 пацієнтів після кліпування. Статистичної відмінності між летальністю у пацієнтів обох груп не виявлено ($p > 0,05$), і має місце тенденція до зниження летальності після ендovasкулярних втручань (рис. 5.14).

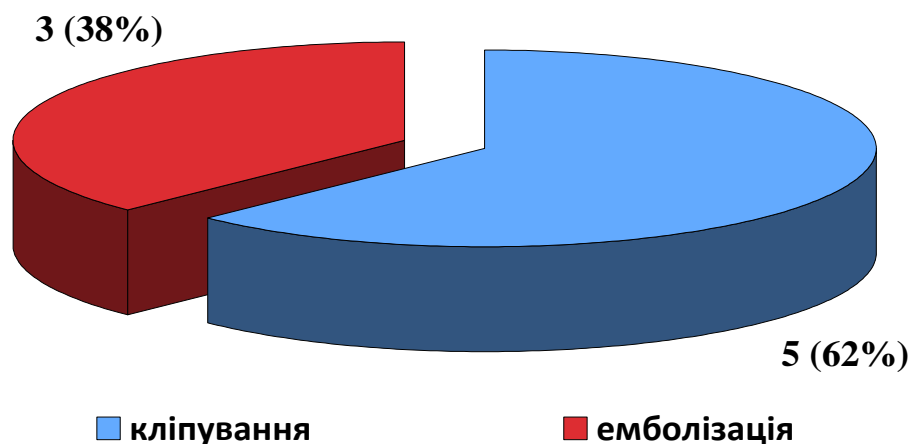


Рис. 5.14. Загальна летальність у хворих на АА СМА в найгострішому періоді залежно від способу хірургічного втручання

У гострому періоді САК летальний результат мав місце у 3 пацієнтів. І з них в одного після емболізації, а у 2 пацієнтів після кліпування (рис. 5.15). Летальність серед хворих з АА СМА, оперованих в холодному періоді, а також у хворих з нерозірваними аневризмами була відсутня.

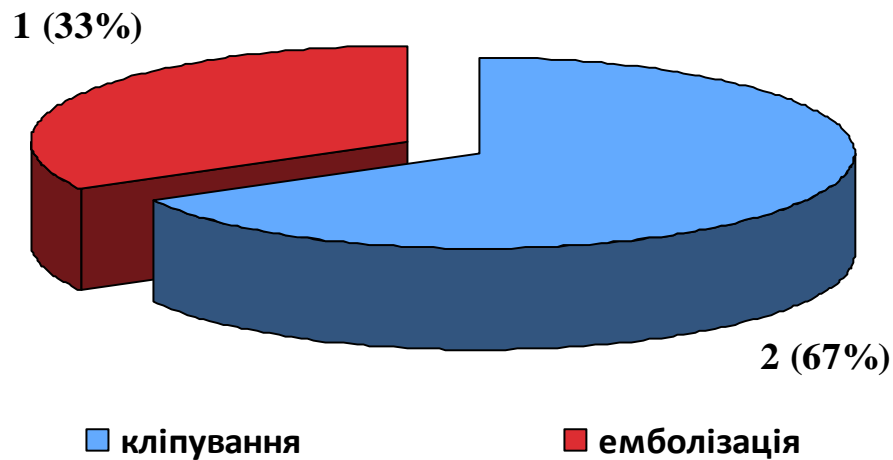


Рис. 5.15. Летальність у хворих на АА СМА залежно від вираженості САК та способу хірургічного втручання

При важкості стану хворих I–III ступеня по Hunt-Hess летальний результат мав місце у 3 хворих. У пацієнтів з III–IV ступенем тяжкості стану по Hunt-Hess летальний результат мав місце у 8 хворих. Різниця між летальністю при ендovasкулярному та транскраніальному втручанні залежно від періоду САК статистично не достовірна, що дозволяє говорити про те, що важкість стану хворого не є визначальним фактором, що повинен визначати вибір методу оклюзії аневризми (рис. 5.16).

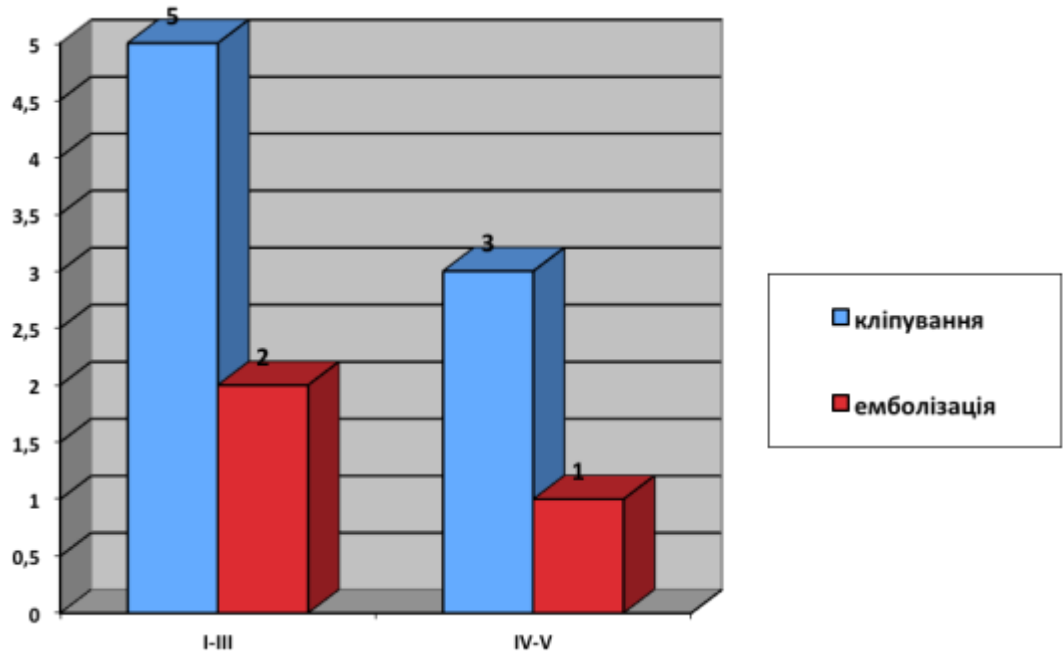


Рис. 5.17. Летальність у хворих на АА СМА залежно від важкості стану хворих за шкалою Hunt-Hess та способу хірургічного втручання

5.3. Віддалені результати хірургічних втручань з приводу артеріальних аневризмах середньої мозкової артерії

Віддалені результати лікування вивчено у 186 (100%) оперованих пацієнтів. Катамнез відомий у 74 пацієнтів, яким була виконана емболізація АА СМА і у 112 пацієнтів після кліпування АА СМА. Середня тривалість контрольного обстеження у наших пацієнтів склала $10,3 \pm 3,5$ місяця.

Віддалені результати нетравматичних ВЧК корелюють з найближчими результатами лікування і залежать від різних факторів. Найважливішими з них, ми вважали етіологію і анатомо-клінічну форму крововиливів, вихідну важкість стану, ускладнення гострого періоду, наявність і характер інтраопераційних ускладнень.

До погіршення результатів призводили повторні крововиливи у віддаленому періоді, формування структурних (частіше кістозно-атрофічних) змін ГМ.

Згідно з отриманими нами даними, на віддалені результати хірургічного лікування АА СМА статистично значимий вплив мала ряд факторів. Серед них слід назвати ускладнення гострого періоду. Найбільш несприятливою була ішемія ГМ, що виявлялася в післяопераційному періоді ($p < 0,01$; $r = 0,658$). На динаміку неврологічних порушень, у віддаленому періоді, достовірно впливали ВМГ ($p < 0,01$). Відзначено, що віддалені результати лікування корелювали з найближчими наслідками. У хворих з кращими найближчими результатами лікування у віддаленому періоді добра побутова адаптація була досягнута в 92,8% спостережень ($p < 0,05$; $r = 0,627$). Вік хворих старше 60 років був фактором, що погіршує показники побутової адаптації в віддаленому періоді ($p < 0,01$; $r = -0,5382$).

Симптоматична епілепсія відзначена у 10,3% хворих. Статистично значущими факторами, що впливають на розвиток симптоматичної епілепсії при аневризматичних крововиливах, виявилися ішемія ГМ ($p < 0,05$; $r = 0,952$), ВМГ ($p < 0,01$; $r = 0,868$) і аневризми СМА ($p < 0,01$; $r = 0,797$). Терміни і обсяг протиепілептичної терапії визначалися з частотою і структурою нападів. При відсутності нападів і позитивної динаміки на електроенцефалографії показано профілактичне лікування протягом року, а при наявності нападів призначення протиепілептичних препаратів до 3 років (чи більше) після останнього пароксизму і позитивної електроенцефалографічної динаміки.

Неврологічні порушення різного ступеня вираженості у віддаленому періоді хірургічного лікування аневризматичних крововиливах спостерігалися у 34,5% хворих. Показники побутової адаптації корелювали з неврологічними порушеннями в віддаленому періоді лікування ($r = -0,85642$). Статистично значимими чинниками, що впливають на розвиток стійкого резидуального неврологічного дефіциту у віддаленому періоді аневризматичних ВЧК,

виявилися ВМГ ($p < 0,01$; $r = 0,8816$) з локалізацією в скроневій частці ($p < 0,05$; $r = 0,878$), а також ішемія ГМ ($p < 0,01$; $r = 0,804$).

Інтелектуально-мнестичні розлади у віддаленому періоді аневризматичних крововиливів спостерігалися у 50,9% обстежених. Когнітивні розлади були поліморфними. Основні з них представляли порушення емоційної сфери у вигляді дисфорії, депресії, нестійкості настрою, тривоги (25%); розлади пам'яті (39,2%). У всіх хворих зміни пам'яті носили модально-неспецифічний характер і в поєднанні з елементами корсаковского синдрому в одному спостереженні. Візуально-просторові порушення у вигляді дефектів полів зору, зниження гостроти зору виявлено в 14,2% спостережень. Порушення процесів мислення за типом зниження критики, уваги, дезорієнтації, швидкого виснаження відзначені в 46,4% випадків. Найчастішими порушеннями вищих психічних функцій були порушення процесів мислення і розлади пам'яті, потім порушення в психоемоційній сфері. У хворих з інтелектуально-мнестичними розладами, у віддаленому періоді аневризматичних крововиливів, частіше спостерігали несприятливі фактори, що включають вихідну важкість стану менше II ступеня по Hunt-Hess, розриви АА СМА, ВМГ, ішемію ГМ, повторні крововиливи і вік хворих старших 60 років. Статистично значимим чинником, що впливає на розвиток когнітивних порушень у віддаленому періоді аневризматичних крововиливів, була тільки ішемія ГМ ($p < 0,01$).

Стабільний стан виключеної з кровотоку АА СМА на нашому матеріалі частіше мав місце у разі відкритого хірургічного лікування аневризми, проте відсоток покращення загального стану був більшим у групі хворих оперованих ендovasкулярно (табл. 5.1).

Віддалені результати хірургічних втручань з приводу АА СМА

Динаміка стану пацієнтів в залежності від виду хірургічного втручання	Емболізація n=71	Мікрохірургія n=104	Всього n=175
Стабільний стан	40	100	151
Покращення статусу	11	2	13
Погіршення статусу	20	2	22

Мікрохірургічні втручання виявилися не тільки більш радикальними, а й забезпечили більш стабільний морфологічний результат операції. Ця відмінність була статистично достовірною ($p < 0,05$).

Несприятлива трансформація аневризм після оперативного втручання відзначена у 3 пацієнтів, що проявлялося збільшенням контрастованої частини шийки, або аневризматичного мішка. У цих пацієнтів через рік після операції відзначалась реканалізація камери аневризми, що вимагало проведення повторних ендovasкулярних (у 2 хворих), або відкритих (у 1 хворого) втручань. У всіх пацієнтів аневризми були радикально виключені з кровотоку. Потреба в повторних втручаннях з приводу реканалізованої, або зростаючої аневризми, в групі мікрохірургічного лікування виявилася істотно нижчою, ніж після ендovasкулярного, і різниця була статистично достовірною ($p < 0,05$). Всі повторні втручання пройшли без ускладнень і поглиблення неврологічної симптоматики.

При динамічному спостереженні у хворих після кліпування частіше відзначалося погіршення якості життя у вигляді появи метеозалежності, цефалгічного синдрому. У пацієнтів, яким було проведено ендovasкулярне лікування, якість життя була достовірно вищою ($p < 0,05$). Пацієнти швидше поверталися до звичного способу життя і приступали до попередньої роботи.

Висновки до розділу 5

Таким чином, у хворих, оперованих у зв'язку АА СМА, на результати хірургічного лікування статистично достовірно впливала важкості стану хворих перед операцією. У пацієнтів, що знаходилися в ясній свідомості, летальність становила 0%, а у пацієнтів з пригніченням свідомості (до глибокого оглушення і нижче 11 балів за ШКГ) — 10 (24,4%) хворих. Пацієнти з I ступенем важкості за шкалою Hunt-Hess в 100% мали гарні результати операцій, а хворі з V ступенем — померли. У більшості (84,6%) хворих з Hunt-Hess II відзначалися добрі результати лікування, а у 62,5% осіб з Hunt-Hess IV — летальні. У 30 пацієнтів з III ступенем важкості післяопераційна летальність склала 16,7%.

Результати лікування хворих з розривами АА СМА статистично достовірно були пов'язані з кількістю перенесених крововиливів ($p < 0,01$). У пацієнтів з двома САК добрі результати операцій були відзначені в 1 спостереженні, летальні у 8 випадках. Для порівняння — у хворих з одним розривом аневризми 142 і 3 відповідно.

Різниця в результатах хірургічного лікування між групами хворих, оперованих в різні періоди останнього САК, була достовірною ($p < 0,01$). Найбільша летальність і менша кількість добрих результатів було виявлено серед пацієнтів, оперованих в перші три доби від останнього крововиливу. Значно краще були результати операцій, проведених пізніше 14 діб від розриву аневризми СМА: і добрі результати відзначалися в 100% випадків. Висока летальність та інвалідизація серед хворих, оперованих в перші три доби від останнього крововиливу, зумовлена більш важким станом пацієнтів перед операцією, в порівнянні з хворими інших термінів проведення оперативного втручання.

Мікрохірургічні втручання виявилися не тільки більш радикальними, а й забезпечили більш стабільний морфологічний результат операції. Ця

відмінність була статистично достовірною ($p < 0,05$). У пацієнтів, яким було проведено ендovasкулярне лікування, якість життя була достовірно вищою ($p < 0,05$), вони швидше поверталися до звичного способу життя і приступали до попередньої роботи.

Загальна післяопераційна летальність на матеріалі наших хворих склала 5,9% (11 спостережень). У пацієнтів після емболізації рівень летальності складав 4,1%, а у пацієнтів після кліпування рівень летальності становив 7,1%. Рівень летальності у разі відкритого хірургічного лікування вищий, ніж при ендovasкулярному втручанні (відмінність була статистично достовірною ($p < 0,05$)).

ЗАКЛЮЧЕННЯ

Проблема хірургічного лікування хворих з розривами внутрішньочерепних аневризм, незважаючи на значні успіхи в мікрохірургії, ендovasкулярній хірургії, анестезіології та реаніматології до теперішнього часу є актуальною. АА СМА є одними з найбільш діагностованих, серед усіх аневризм судин ГМ, які маніфестували геморагією (згідно літературним даним — у 18–48% випадків). Відомо, що хірургічне лікування хворих з розривами інтракраніальних аневризм істотно знижує частоту рецидивуючих кровотеч з аневризми, що веде до зменшення загальної летальності та інвалідизації хворих. В даному дослідженні ми намагалися проаналізувати радикальність оперативних втручань при АА СМА, найближчі і віддалені результати внутрішньосудинного та мікрохірургічного лікування пацієнтів з АА СМА в догеморагічному, гострому і холодному періодах, провести порівняльний аналіз частоти та структури інтраопераційних ускладнень при різних способах лікування АА СМА і на підставі отриманих результатів оптимізувати тактику хірургічного лікування хворих з АА СМА.

Дисертаційна робота базується на результатах комплексного клініко-інструментального обстеження та лікування 186 пацієнтів з аневризмами СМА, які знаходились на лікуванні в ДУ «Інститут нейрохірургії ім. акад. А.П. Ромоданова НАМН України» у 2012–2015 рр. Критерієм включення в дослідження були пацієнти з АА СМА, верифікованих за даними клініко-інструментальних методів дослідження та оперовані з застосуванням мікрохірургічного або ендovasкулярного методу.

Осіб чоловічої статі було 95 (51%), жіночої — 91 (49%). Статистичної відмінності у захворюваності на аневризми СМА за статевою ознакою не було ($p > 0,05$).

Вік хворих коливався від 32 до 72 років. Більшість пацієнтів (66,7%) перебували у віковій групі від 41 до 60 років. Середній вік пацієнтів склав $49,3 \pm 2,5$ років, тобто захворювання мало місце у найбільш працездатної групи населення.

Більшість пацієнтів були оперовані з приводу розірваних аневризм 164 (88,2%) пацієнтів. Серед них, до 14 днів з моменту крововиливу — 154 спостережень, в холодному періоді — 10 спостережень. У 98 (52,8%) пацієнтів перебіг захворювання був ускладнений формуванням в результаті розриву АА СМА ВМГ та ВШК. У 18 (9,7%) пацієнтів формування ВМГ супроводжувалося проривом крові в шлуночкову систему мозку.

У 53 хворих згідно ШКГ рівень свідомості був оцінений у — 15 балів, у 92 — від 12 до 14 балів, у 41 хворого — менше 12 балів. Таким чином, порушення рівня свідомості мало місце у 133 хворих. Важкість стану хворих при госпіталізації до стаціонару була оцінена за шкалою Hunt-Hess. Хворих розподілили за ступенем важкості: (6,6%) з I ступенем важкості, (44,8%) з II ступенем; (38,9%) з III ступенем; (8,1%) IV ступенем і хворих (1,6%) з V ступенем важкості стану. Важкість стану пацієнтів при першому розриві АА СМА достовірно залежала від наявності та обсягу ВМГ ($p < 0,001$), тобто у хворих, що знаходяться в більш важкому стані, значно частіше діагностували гематоми великого об'єму. Серед пацієнтів з I–II ступенями важкості, у 18,6% хворих діагностували гематому, об'ємом до 20 см^3 , яка викликала зміщення серединних структур мозку $3,7 \pm 2,6 \text{ мм}$. У хворих з III ступенем важкості ВМГ виявляли у 70%. Об'єм гематоми становив $29,3 \pm 17,6 \text{ см}^3$, вона викликала зсув $5,2 \pm 2,6 \text{ мм}$. У хворих, що знаходились у важкому стані (IV–V ступеня важкості по Hunt-Hess), в 90,1% випадків діагностували ВМГ, об'ємом $30,0 \pm 15,9 \text{ см}^3$, що мала виражений мас-ефект і грубу дислокацію серединних структур ГМ $6,2 \pm 4,8 \text{ мм}$. При цьому, у 30% таких хворих виявляли ВМГ об'ємом більше 40 см^3 . Важкість стану хворих також була пов'язана з наявністю і виразністю

крововиливу в шлуночки мозку ($p < 0,001$). Прорив крові в шлуночкову систему мозку відзначали у 22,8% хворих з I–II, у 43,3% з III ступенем і у 72,7% з IV–V ступенями важкості стану. З 5 хворих, з поєднанням ВШК з ВМГ, було 3 пацієнта з III ступенем важкості і 2 з IV ступенем важкості за шкалою Hunt-Hess.

У хворих, з розривом АА СМА, ангіоспазм достовірно впливав на важкість стану. Так, серед пацієнтів, що знаходилися в більш важкому стані, поширений вазоспазм, визначений при ангіографічному дослідженні виявлявся значно частіше ($p < 0,01$). Важкість стану хворих з розривами аневризм СМА, статистично достовірно була пов'язана з наявністю і виразністю ангіоспазму, визначених при ТКДГ. Виражений ангіоспазм був виявлений у всіх хворих з IV–V ступенем за шкалою Hunt-Hess, у 21% хворих з III ступенем і тільки у 2% пацієнтів з II ступенем тяжкості стану. У групі хворих з I ступенем важкості стану виражений ангіоспазм не визначався, бо лише у 1 з 5 пацієнтів відзначали ознаки помірного спазму СМА ($p < 0,001$).

132 пацієнти при госпіталізації в інститут, мали тільки один випадок САК. У 32 хворих стався повторний (другий) розрив аневризми а третього розриву серед цих хворих зареєстровано не було. Повторні крововиливи верифікували по раптовому наростанню клінічної симптоматики, за даними дослідження ліквору і результатами повторної КТ ГМ. Повторні розриви відбувалися на 1 — 25 добу від першого крововиливу (в середньому — $8,9 \pm 7,0$ доби). У 25% пацієнтів повторний розрив виникав до 4 доби, у 50% — до 6 доби, а у 25% — з 6 до 25 доби.

У 19,5% хворих з розривом АА СМА відбувся повторний САК. У половини хворих повторний розрив виникав не пізніше 6 доби від моменту першого САК, при цьому спостерігалось значне погіршення стану пацієнтів (48%) до Hunt-Hess V.

Нами було вивчено на підставі аналізу ангіограм анатомічні особливості АА СМА у 186 хворих. Встановлено, що частка одиноких АА СМА було склала

83,2% (155 хворих), частка множинних — 16,8% (31 хворий). При цьому, у 27 (14,5%) пацієнтів, загальна кількість аневризм, що дорівнює двом; у 4 (2,1%) — три і більше. Серед 31 пацієнта з множинними інтракраніальними аневризмами і розривом аневризми СМА у 13 випадках зустрічалося поєднання аневризми правої СМА з аневризмою ПСА, у 12 (20%) хворих поєднувались дві аневризми обох СМА. в 1 випадку аневризми розвилки СМА були дзеркальними. 3 пацієнти мали поєднання аневризми правої СМА з аневризмою правої ВСА і аневризми лівої СМА і ПСА. Часте поєднання аневризм СМА з аневризмами інших артерій ГМ слід враховувати при виконанні ангіографічного дослідження. Обов'язково необхідно проводити ангіографію всіх судинних басейнів ГМ.

З 186 АА СМА 89 (47,8%) аневризм були розташовані в правій півкулі. У 80 (43%) випадках в ділянці розвилки основного стовбура СМА, в 4 (2,2%) на М1 сегменті, у 2 (1,1%) випадках на стовбурах М2 сегмента і в 1 (0,5%) — на дистальній гілці СМА. У 2 (2,2%) спостереженнях ознаки розриву були визначені на правій, у хворого було дві дзеркально розташовані аневризм розвилки основного стовбура СМА.

97 (52,2%) аневризм СМА локалізувалися у лівій півкулі. У 94 (50,5%) випадках на розвилці основного стовбура СМА, в 1 (0,5%) — на М1 сегменті і в 2 (1,1%) випадках на стовбурах М2 сегмента.

Таким чином, аневризми СМА в 52,2% були розташовані в лівій півкулі і в 93,5% локалізувалися в ділянці розвилки М1 сегмента.

Анатомічні особливості АА СМА були вивчені на підставі аналізу ангіограм. Ангіографічне дослідження в перші три доби від моменту розриву аневризми СМА було виконано 81 (43,6%) хворим, на 4–7 добу — 49 (26,3%), на 8–14 добу — 18 (9,7%) і пізніше 14 діб — 38 (20,4%) пацієнтам.

Аналіз АА СМА проводили за наступною схемою: форма аневризми, кількість камер, розмір аневризми, наявність шийки аневризми, місце відходження шийки аневризми від М1 сегмента СМА, напрямок купола

аневризми М1 сегменту і розвилки основного стовбура СМА, розташування аневризми на стовбурах М2 сегмента, розташування аневризми на кіркових гілках, розрахунок індексу аневризми щодо шийки, оцінка наявності та вираженості ангіоспазму. На вивчених ангіограмах переважна більшість АА СМА були мішкоподібними. Одна чверть аневризм були багатокамерними. Найчастіше (73,1%) аневризми були середніх розмірів (від 4 до 15 мм), великі і гігантські аневризми (15–25 мм і більше 25 мм відповідно) зустрічалися в 22,6%, а міліарні — в 4,3% випадків.

Справжня шийка була виявлена у 121 АА СМА. Напрямок купола аневризми М1 сегмента, або розвилки основного стовбура СМА був заднім в 32,6%, передньо-верхнім в 55,9% і нижнім в 11,8%. У двох хворих аневризми розташовувалися на верхньому стовбурі М2 сегмента і у двох по одній аневризмі на проміжному і нижньому стовбурах. Середнє значення індексу аневризми СМА (це співвідношення тіла аневризми до шийки) було $1,5 + 0,5$ (від 1,0 до 3,0). Спазм судин ГМ був виявлений у 62 (33,3%) хворих, з них у 32 пацієнтів (в 52%) ангіоспазм вважали поширеним.

Характер ВЧК у хворих з розривами аневризм СМА діагностували за даними КТ ГМ (при госпіталізації була виконана 186 пацієнтам) і оцінювали за класифікацією Фішера. За результатами КТ у 22 (4,8%) хворих САК був відсутній, САК менше 1 мм мав місце у 54 (29%) пацієнтів, САК більше 1 мм відмічався у 12 (6,5%) хворих, масивний САК із супутньою ВМГ/ВШК у 98 (52,8%) хворих.

ВМГ була виявлена у 65 (35,1%) з 186 хворих. У 49(75%) хворих гематома була розташована в скроневій частці, в 14 (12,5%) спостереженнях— в лобовій частці, в 2 (2,5%) випадках— у тім'яній частці. У 6 (9,2%) хворих гематома поширювалася, як на лобову, так і на скроневу частки. У жодного з хворих не було виявлено субдуральної гематоми. Обсяг ВМГ становив від 1 до 77 см³ (у

середньому $24,0 \pm 17,4$ см). При цьому у більшості пацієнтів (84,6%) обсяг гематоми був не більше 40 см.

Крововиливи в шлуночки мозку при госпіталізації були виявлені у 51 з 186 (27,4%) пацієнтів. ВШК були проаналізовані з використанням класифікації Graeb: у 14 хворих ВШК оцінювалося в 1 бал, у 18 в 2 бали, у 2 в 3 бали, у 11 пацієнтів в 4 бали, і у 6 пацієнтів з 5 і більше балами. З 115 хворих у 5 (4,3%) крововилив в шлуночкову систему мозку поєднувалося з ВМГ.

За даними ангіографії спазм СМА при розриві аневризми СМА був виявлений у 62 (33,3%) хворих.

ТКДГ була виконана 146 пацієнтам. Ангіоспазм був відсутнім у 78 (53,5%) пацієнтів, помірним у 37 (25,3%) і вираженим у 31 (21,2%).

87 (46,8%) хворих були прооперовані в перші три доби від останнього розриву АА СМА. По важкості стану, визначеному перед операцією, за шкалою Hunt-Hess, пацієнти в цій групі поділилися наступним чином: 63 хворих з II ступенем важкості; 15 — з III ступенем важкості; 6 — з IV ступенем і 3 пацієнта — з V ступенем важкості стану.

49 (26,3%) осіб оперували на 4–7 добу від останнього розриву аневризми СМА. Серед них 41 хворий перед операцією мав II ступінь важкості, 6 — III ступінь важкості і 2 хворих IV ступінь важкості стану за шкалою Hunt-Hess.

Пізніше 14 доби від розриву АА СМА було проведено хірургічне втручання 10 (5,4%) пацієнтам. Серед них не було жодного хворого з повторними розривами. По важкості стану за шкалою Hunt-Hess перед операцією ці хворі розподілилися наступним чином: 8 (80%) пацієнтів — з II ступенем важкості і 2 (20%) — з III ступенем важкості. Групи хворих, оперованих в різні періоди крововиливу, достовірно розрізнялися за важкістю стану ($p < 0,01$).

Рішення про виконання внутрішньосудинного, або відкритого оперативного втручання приймали після комплексної оцінки даних ЦАГ, КТ

ГМ. При відсутності протипоказань і належному інструментальному забезпеченні внутрішньосудинне втручання розглядали, як метод вибору.

Метою відкритого оперативного втручання було кліпування аневризми з повним виключенням її з кровообігу і збереженням адекватного кровотоку в несучій артерії.

Успішне кліпування АА СМА було виконано у 103 хворих (91,9% від усіх хворих), яким проведено мікрохірургічне втручання. У 3 (2,7%) хворих не було можливості провести кліпування аневризми, тому було проведено трепінг привідної судини. В 3 (2,7%) випадках аневризма була кліпована з залишенням резидуальної шийки. І 3 хворим — проведено додаткове зміцнення аневризми вільним м'язовим клаптом (2,7%).

Особливості хірургічного втручання мали місце на етапі дисекції Сільвієвої щілини і визначалися протяжністю М1 сегменту, направленням дна та тіла АА, формою, розмірами та місцем розташування аневризми. При короткому М1 сегменті менше 2 см, направленні дна аневризми латерально та вгору, в проекцію латеральної щілини і великих розмірах АА. Застосовувалась проксимальна дисекція латеральної щілини з візуалізацією зорового нерва, опто-каротидної цистерни та проксимальних відділів ВСА. Далі вздовж останньої проводилась поступова дисекція арахноїдальних сполук до біфуркації ВСА з виділенням М1 стовбура до його біфуркації та виділення місця відходження АА з візуалізацією гілок М2 проксимально. В тих випадках, де відмічався довгий сегмент М1 більше 2см, дно аневризми було спрямоване медіально та донизу, розміри АА становили менше 10 мм і розташування АА, починаючи від біфуркації М1 та дистальніше. Віддавали перевагу дистальній, фокусованій дисекції латеральної щілини, виходячи відразу на проекцію розташування АА, що мінімізувало тракцію мозку і тим самим, дозволяло проводити контроль несучої судини проксимальніше розташування АА.

Тим самим, ці два методи дозволяли знизити інтраопераційні ускладнення в тому числі розрив АА. У міру витікання ліквору протягом декількох хвилин зменшувалось напруження ГМ і створювались сприятливі умови для установки ретракторів.

У хворих з ВМГ, що викликала значний мас-ефект і гіпертензійно-дислокаційний синдром, основний етап операції починали з часткового її видалення трансільвієвим доступом, або проводячи кортикотомію, зазвичай, в проекції передньої третини середньої скроневої звивини, маніпулюючи аспіратором на віддаленні від передбачуваного місця розташування аневризми. Навіть часткове видалення гематоми і аспірація її рідкої частини значно покращували умови для доступу до аневризми та релаксації мозку. Остаточне видалення гематоми проводили після кліпування аневризми.

При прориві крові в шлуночкову систему з тампонадою, виконували одно- чи двосторонню вентрикулостомію з подальшим видаленням згортків шляхом локального фібринолізу. У 2 спостереженнях виконали пряме вилучення згортків після проведення одностороннього, або двостороннього доступу в проекції точки Кохера, з обов'язковою ревізією третього шлуночка в області отворів Монро, для підтвердження міжшлуночкового сполучення. Одномоментно виконували кліпування аневризми. У післяопераційному періоді здійснювали зовнішнє вентрикулярне дренивання.

Радикальність виключення з кровообігу аневризм підтверджували методом контактної інтраопераційної доплерографії, пункцією або розкриттям купола аневризматичного мішка з наступною додатковою коагуляцією. Відсутність крові при аспірації вказувало на успішне виключення аневризми з кровотоку. Аспірація крові, що міститься в аневризмі, супроводжувалася повним, або частковим колабуванням.

У 95,7% хворих, оперованих в гострому періоді крововиливу, досягнуто радикального виключення аневризми з кровотоку. При хірургічному лікуванні

розірваних аневризм в холодному періоді та нерозірваних АА СМА радикальне реконструктивне кліпування аневризм виконано в 100 та 93,3% випадків відповідно, а в цілому радикальне виключення — в 95,5%. Відмінності радикальності кліпування АА СМА в різні періоди розриву та при його відсутності статистично недостовірні і незначні ($p>0,05$). Таким чином, радикальність кліпування аневризми не залежить від термінів проведення мікрохірургічної операції.

Вибір ендovasкулярного методу лікування залежав від: локалізації аневризми, співвідношення купола і шийки, стану привідної судини, колатерального кровотоку, тяжкості стану хворого, форми і важкості САК.

Випадків ВЧК в післяопераційному періоді (протягом від 30 діб до року) не відзначено в жодному спостереженні, що опосередковано свідчить, про профілактичну ефективність емболізації незалежно від ступеня її радикальності.

Додатково проаналізовано вплив застосування асистуючих технологій на ступінь радикальності оклюзії аневризм. СА використана нами в 14 спостереженнях. Більшість випадків з них було представлено аневризмами з несприятливою анатомією, зокрема, аневризмами з широкою шийкою — 14 спостережень. Застосування асистуючих методик, дозволило істотно, змінити показники радикальності оклюзії аневризм з врахуванням того, що переважна більшість з них були аневризмами з несприятливою анатомією. Використання асистуючих методик дозволяє досягти тотальної, або субтотальної емболізації аневризм в 100% випадків, тоді, як без асистенції в 88% (відмінність статистично недостовірною, $p=0,205$, але тенденція очевидна, достовірність обмежена тільки кількістю спостережень).

Згідно літературним даним частота інтраопераційних ускладнень значно коливається від 30 до 50% [L.N. Sekhar, D. Stimac, A. Bakir, R. Rak., 2005]. Неоднорідність і неоднозначність даних, наведених різними авторами щодо інтраопераційних ускладнень зумовлений відсутністю їх єдиної класифікації,

неоднозначними критеріями оцінки, а також різними методами їх діагностики. На нашу думку, доцільним виділити окремо поняття власне «інтраопераційних ускладнень» та «інтраопераційних факторів ризику», які є безспередніми причинами післяопераційних ішемічних ускладнень. До інтраопераційних ускладнень ми відносили розрив аневризми, механічне пошкодження ендovasкулярними маніпуляторами, міграцію спіралі, тромбоемболічні ускладнення. До інтраопераційних факторів ризику ми відносили тривале кліпування несучої аневризми артерії, артеріальна гіпотензія, набряк мозку та тривалу ретракція мозку.

Інтраопераційні ускладнення у наших пацієнтів ми розподілили на геморагічні та ішемічні. Згідно наших результатів лікування АА СМА, інтраопераційний розрив аневризми відбувався при спробі емболізації — у 5 хворих, при кліпуванні у 17 хворих. Гірший результат цього ускладнення після ендovasкулярних втручань, відзначався частіше, ніж після мікрохірургічних втручань. Частково, цей факт пояснюється великими можливостями корекції ускладнення в ході відкритих втручань, відсутністю гострої внутрішньочерепної гіпертензії в момент розриву аневризми після розтину ТМО. Несприятливі наслідки інтраопераційних розривів у ході внутрішньосудинних втручань були пов'язані з формуванням паренхіматозних і вентрикулярних крововиливів.

Причиною кровотечі при ендovasкулярних операціях в гострому періоді крововиливу може бути механічна дія на стінку аневризми катетером, або провідником. Часто геморагії виникали в момент введення першої та останньої спіралі в порожнину аневризми. При виникненні подібного ускладнення необхідно прагнути швидше оклюзувати порожнину аневризми.

Інтраопераційні ускладнення ішемічного характеру під час ендovasкулярних втручань були зумовлені тромбоемболічними ускладненнями у 2 хворих та міграцією спіралей у 2 хворих. Причиною міграції спіралі був

неточний підбір розмірів імплантуючих мікроспіралей і неправильне визначення розміру шийки аневризми.

Привентивне тимчасове кліпування несучої аневризми артерії дозволяє зменшити частоту інтраопераційного розриву аневризми згідно даним літератури в 4–5 разів [134]. Результат не залежав від методики і кратності виконання тимчасового кліпування артерій. Тимчасове кліпування артерій приводило, в наших хворих, до збільшення післяопераційної летальності, при тривалості більше 20 хвилин особливо у пацієнтів похилого віку та у важкому неврологічному статусі ($R=0,29$; $p<0,05$).

Ретракція мозку тривалістю 110 ± 20 хвилин є фактором ризику ретракційних змін мозку, що виникали в 12,6% в вигляді вогнищевого набряку-ішемії з геморагічним просочуванням в проекції хірургічного доступу. Формування ретракційних змін мозку супроводжувалося погіршенням післяопераційних результатів.

Зниження під час операції систолічного АТ до 80 мм рт. ст. і нижче є фактором ризику збільшення обсягу вогнища набряку-ішемії мозку, що були до операції, згідно даних КТ ($R=0,18$; $p<0,05$). Зниження систолічного АТ до 70 мм рт. ст. і нижче, приводили до збільшення післяопераційної летальності.

Інтраопераційний набряк мозку збільшував частоту виникнення інтраопераційного розриву аневризми в 2,5 рази, глибокої гіпотензії (зниження систолічного АТ нижче 70 мм рт. ст.) був фактором ризику летального результату ($R=0,20$; $p<0,05$).

Серед усіх оперованих нами хворих результати хірургічного лікування на момент виписки з стаціонару, розподілилися за ШНГ наступним чином: у 143 (76,8%) хворих — добрий, у 26 (14,1%) — помірна інвалідизація — у 6 (3,2%) — груба інвалідизація і у 11 (5,9%) пацієнтів — летальний результат.

Результати хірургічного лікування були достовірно пов'язані з віком хворих і були значно кращими у молодих пацієнтів віком до 40 років. У хворих

старше 60 років була висока післяопераційна летальність, а добрі результати операцій — тільки в половини спостережень.

У хворих, оперованих у зв'язку АА СМА, на результати хірургічного лікування статистично достовірно впливала важкості стану хворих перед операцією. У пацієнтів, що знаходилися в ясній свідомості, летальних випадків не було, а у пацієнтів з пригніченням свідомості (до глибокого оглушення і нижче 11 балів за ШКГ) — 10 (24,4%) хворих. Пацієнти з I ступенем важкості за шкалою Hunt-Hess в 100% мали гарні результати операцій, а хворі з V ступенем — померли. У більшості (84,6%) хворих з Hunt-Hess II відзначалися добрі результати лікування, а у 62,5% осіб з Hunt-Hess IV — летальні. У 30 пацієнтів з III ступенем важкості післяопераційна летальність склала 16,7%.

Результати лікування хворих з розривами АА СМА статистично достовірно були пов'язані з кількістю перенесених крововиливів ($p < 0,01$). У пацієнтів з двома САК добрі результати операцій були відзначені в 1 спостереженні, летальні у 8 випадках. Для порівняння — у хворих з одним розривом аневризми 142 і 3 відповідно.

Різниця в результатах хірургічного лікування між групами хворих, оперованих в різні періоди останнього САК, була достовірною ($p < 0,01$). Найбільша летальність і менша кількість добрих результатів було виявлено серед пацієнтів, оперованих в перші три доби від останнього крововиливу. Значно краще були результати операцій, проведених пізніше 14 діб від розриву аневризми СМА: і добрі результати відзначалися в 100% випадків. Висока летальність та інвалідизація серед хворих, оперованих в перші три доби від останнього крововиливу, зумовлена більш важким станом пацієнтів перед операцією, в порівнянні з хворими інших термінів проведення оперативного втручання.

Наявність ВМГ у хворих з розривами аневризм СМА приводило до підвищення летальності в 16 раз. При цьому ВМГ, об'ємом більше 20 см³, крім

збільшення летальності, викликає також значне підвищення інвалідизації серед оперованих хворих.

Формування ВМГ, як правило викликало в тій, чи іншій мірі виражене зміщення серединних структур ГМ. Результати хірургічного лікування, при цьому значно погіршувалися ($p=0,019$). Летальність зросла з 3,1% до 9,1%, а частота добрих результатів знижувалася з 91,8% до 60,2%.

Відзначався статистично значимий зв'язок результатів операцій від спазму судин ГМ ($p<0,01$). У хворих з вираженим ангіоспазмом летальність досягала 50%, а з 22 пацієнтів (без вазоспазму) не померло жодного. У 20 (83,3%) результат оперативного втручання був добрим.

Таким чином, результати хірургічного лікування достовірно залежали від наявності та обсягу гематоми, від наявності та вираженості крововиливу в шлуночки мозку та ангіоспазму.

Також нами виявлено статистично значимий зв'язок результатів хірургічного лікування з повторним розривом аневризми під час операції ($p=0,01$). Летальність хворих з інтраопераційними кровотечами була достовірно вищою, ніж у решти пацієнтів (40,1% порівняно з 1,2%, $p=0,049$).

При аналізі результатів лікування відзначено, що добрі результати статистично значимо переважали у пацієнтів, яким було проведено ендovasкулярне втручання (85,1%), в порівнянні з хворими, в яких проводили кліпування АА СМА (75,9%) ($p<0,01$). У пацієнтів з кліпованими АА СМА задовільні і погані результати лікування відзначені в 21,5% випадків тоді, як у хворих після емболізації в 10,8% випадків, що було також достовірною різницею ($p<0,05$). Таким чином, внутрішньосудинне втручання в цілому забезпечує кращий результат лікування АА СМА. При порівняльному аналізі результатів хірургічного лікування АА СМА в залежності від виду хірургічного втручання (кліпування чи ендovasкулярна емболізація) в найгострішому періоді статистичних відмінностей не отримано. У гострому періоді САК результати

лікування після кліпування були кращими, ніж після ендovasкулярної емболізації аневризм. Добрий результат за ШНГ у 74,7% хворих а після кліпування у 67,7% хворих і відмінність була статистично недостовірною ($p=0,0686$). Після хірургічного лікування АА СМА в підгострому періоді статистично відмінних результатів в залежності від виду оперативного втручання на матеріалі наших спостережень не отримано ($p>0,05$). Добрий результат згідно ШНГ після емболізації відмічено у 73,1%, а у хворих після кліпування у 68,7%. У холодному періоді крововиливу добрі результати статистично значимо ($p<0,05$) переважали у пацієнтів після емболізації (96,1%), у порівнянні з пацієнтами, в котрих було проведено кліпування (72,6%).

Загальна післяопераційна летальність на матеріалі наших хворих склала 5,9% (11 спостережень). У пацієнтів після емболізації рівень летальності складав 4,1%, а у пацієнтів після кліпування рівень летальності становив 7,1%. Рівень летальності у разі відкритого хірургічного лікування вищий, ніж при ендovasкулярному втручанні (відмінність була статистично достовірною ($p<0,05$)).

У найгострішому періоді крововиливу летальний результат відзначений у 8 пацієнтів, у 3 пацієнтів після ендovasкулярного втручання і у 5 пацієнтів після кліпування. Статистичної відмінності між летальністю у пацієнтів обох груп не виявлено ($p>0,05$), хоча має місце тенденція до зниження летальності після ендovasкулярних втручань.

Віддалені результати лікування вивчено у 186 (100%) пацієнтів. Катамнез відомий у 74 пацієнтів, яким була виконана емболізація АА СМА і у 112 пацієнтів після кліпування АА СМА. Середня тривалість контрольного обстеження у наших пацієнтів склала $10,3\pm 3,5$ місяця.

На віддалені результати лікування АА СМА статистично значимий вплив мала ряд факторів. Серед них слід назвати ускладнення гострого періоду. Найбільш несприятливою була ішемія ГМ, що виявлялася в післяопераційному

періоді ($p < 0,01$; $r = 0,658$). На динаміку неврологічних порушень, у віддаленому періоді, достовірно впливали ВМГ ($p < 0,01$). Відзначено, що віддалені результати лікування корелювали з найближчими наслідками. У хворих з кращими найближчими результатами лікування у віддаленому періоді добра соціальна адаптація була досягнута в 92,8% спостережень ($p < 0,05$; $r = 0,627$). Вік хворих старше 60 років був фактором, що погіршує показники соціальної адаптації в віддаленому періоді ($p < 0,01$; $r = -0,5382$).

Неврологічні порушення різного ступеня вираженості у віддаленому періоді хірургічного лікування аневризматичних ВЧК спостерігалися у 34,5% хворих. Показники соціальної адаптації корелювали з неврологічними порушеннями в віддаленому періоді лікування ($r = -0,85642$). Статистично значимими чинниками, що впливають на розвиток стійкого резидуального неврологічного дефіциту у віддаленому періоді аневризматичних ВЧК, з'явилися ВМГ ($p < 0,01$; $r = 0,8816$) з локалізацією в скроневій частці ($p < 0,05$; $r = 0,878$), а також ішемія ГМ ($p < 0,01$; $r = 0,804$).

Стабільний стан виключеної з кровотоку АА СМА на нашому матеріалі частіше мав місце у випадках відкритого хірургічного лікування аневризм, проте відсоток покращення загального стану був більшим у групі хворих оперованих ендovasкулярно. Мікрохірургічні втручання виявилися не тільки більш радикальними, а й забезпечили більш стабільний морфологічний результат операції. Ця відмінність була статистично достовірною ($p < 0,05$). У пацієнтів, яким було проведено ендovasкулярне лікування, якість життя була достовірно вищою ($p < 0,05$), вони швидше поверталися до звичного способу життя і приступали до попередньої роботи.

ВИСНОВКИ

1. Переважним клінічним проявом артеріальних аневризм середньої мозкової артерії, як одного з найбільш розповсюдженого різновиду аневризматичної хвороби головного мозку, є її розрив з утворенням наступних клініко-анатомічних форм, а саме: субарахноїдальний крововилив, внутрішньомозковий крововилив та внутрішньошлуночковий крововилив.

2. При відсутності інтраопераційних ускладнень внутрішньосудинного виключення артеріальних аневризм середньої мозкової артерії забезпечує позитивний результат лікування у 85,1% спостережень, інвалідизацією – 10,8%, летальність склала – 4,1% спостережень.

Показники результатів лікування при мікрохірургічних втручаннях складають позитивний результат лікування у 75,9% спостережень, інвалідизацією – 21,5%, летальність склала – 7,1% спостережень.

3. Внутрішньосудинна емболізація аневризм середньої мозкової артерії при радикальності 85,1% дозволяє ефективно попереджати ранні і відтерміновані повторні крововиливи, як метод хірургічного лікування артеріальних аневризм середньої мозкової артерії.

4. Мікрохірургічне втручання при аневризмі середньої мозкової артерії забезпечує достовірно більшу радикальність виключення аневризм з кровоплину (91,9%), в порівнянні з емболізацією аневризм спіралями, однак частота ефективного (тотального і субтотального) виключення аневризм з кровоплину, ідентична.

5. Частота ефективного виключення артеріальних аневризм середньої мозкової артерії, при внутрішньосудинному та мікрохірургічному методах, ідентична, при тому, що радикальність мікрохірургічного виключення становить 91,9%, а при внутрішньосудинній емболізації – 85,1%.

6. Застосування асистуючих технологій при ендovasкулярному втручанні дозволяє мінімізувати вплив несприятливої анатомічної будови аневризм середньої мозкової артерії на радикальність ендovasкулярних втручань і досягти оптимальних результатів, відповідних емболізації аневризм з вузькою шийкою.

7. Ендovasкулярне лікування аневризм, є малоінвазивним способом, але його застосування обмежено низкою індивідуальних факторів (особливостями анатомічної будови артерій доступу, супутньою соматичною патологією пацієнта та варіативністю артеріального кола судин основи мозку). У випадку наявності широкої шийки аневризми, застосування протекційних та асистуючих технологій, дає можливість проведення ефективної емболізації з урахуванням індивідуальних характеристик.

8. Урахування діагностичних рентгенанатомічних характеристик артеріальних аневризм середньої мозкової артерії та індивідуалізація показів та вибору методу хірургічного втручання дозволяє покращити результати хірургічного лікування.

9. Індивідуалізація основних етапів діагностики та хірургічного лікування артеріальних аневризм середньої мозкової артерії включає в себе урахування та застосування рентген-анатомічних характеристик, доводить ефективність системи комплексного лікування пацієнтів з даною патологією.

ПРАКТИЧНІ РЕКОМЕНДАЦІЇ

1. При виявленні аневризм середньої мозкової артерії необхідно направляти хворого до спеціалізованого нейрохірургічного центру, де є можливість провести комплексне обстеження, встановити покази до мікрохірургічного чи до ендovasкулярного лікування, а також оптимізувати строки та об'єм хірургічного втручання.

2. Комплексне обстеження хворого з аневризмою середньої мозкової артерії має включати такі базові нейровізуалізуючі методи діагностики, як спіральна компютерна томографія, комп'ютерна томографія в ангіо-режимі, селективна церебральна ангіографія, транскраніальна доплерографія, які мають різну діагностичну цінність та взаємодоповнюють один одного.

3. Хірургічні втручання спрямовані на радикальне виключення аневризм середньої мозкової артерії з кровообігу та запобігання повторного субарахноїдального крововиливу із збереженням прохідності магістральних судин басейну середньої мозкової артерії та збереженням анатомічної цілісності оточуючих мозкових структур обирають індивідуально, найбільш ефективний метод хірургічного лікування аневризм середньої мозкової артерії.

4. Методику хірургічного втручання слід обирати персоніфіковано, в залежності від загального стану хворого, особливостей клінічного перебігу захворювання, топографо-анатомічних і рентгенологічних особливостей будови аневризми, з врахуванням даних нейровізуалізуючих методів.

5. Доцільно проводити ангіографію всіх судинних басейнів головного мозку, скринінгово при САК.

СПИСОК ВИКОРИСТАНИХ ЛІТЕРАТУРНИХ ДЖЕРЕЛ

1. Koebbe CJ, Veznedaroglu E, Jabbour P, Rosenwasser RH. Endovascular management of intracranial aneurysms: current experience and future advances. *Neurosurgery*. 2006 Nov;59(5 Suppl 3):S93-102; discussion S3-13. Review. PMID: 17053622. doi: 10.1227/01.neu.0000237512.10529.58.
2. Weir B. Unruptured intracranial aneurysms: a review. *J Neurosurg*. 2002 Jan; 96(1):3-42. PMID: 11794601. DOI: 10.3171/jns.2002.96.1.0003.
3. Wiebers DO, Whisnant JP, Huston J 3rd, Meissner I, Brown RD Jr, Piegras DG, et al. Unruptured intracranial aneurysms: natural history, clinical outcome, and risks of surgical and endovascular treatment. *Lancet*. 2003 Jul;362(9378):103-10. PMID: 12867109. [https://doi.org/10.1016/s0140-6736\(03\)13860-3](https://doi.org/10.1016/s0140-6736(03)13860-3).
4. Yasui N, Suzuki A, Nishimura H, Suzuki K, Abe T. Long-term follow-up study of unruptured intracranial aneurysms. *Neurosurgery*. 1997 Jun;40(6):1155-9; discussion 1159-60. PMID: 9179887. <https://doi.org/10.1097/0006123-199706000-00007>.
5. Ellegala DB, Day AL. Ruptured cerebral aneurysms. *N Engl J Med*. 2005 Jan;352(2):121-4. PMID: 15647574. DOI: 10.1056/NEJMp048301.
6. Svyrydova NK, Lubenets AS, Popov AV, Pavlyuk NP, Usovych KM, Svystun VY. Комплексне лікування гострих порушень мозкового кровообігу. *Східно-європейський неврологічний журнал*. 2015;3(3): 4-27. DOI: 10.33444/2411-5797.2015.3(3).4-27.
7. Тимошенко АС. Фактори, що визначають кінець найгострішого та гострого періодів мозкового інсульту [дисертація]. Суми: СумДУ; Мед. ін-т; 2014. 75 с.
8. Мисюра НВ. Основні предиктори розвитку мозкового інсульту у хворих молодого віку. *Вісник Сумського державного університету. Серія Медицина*. 2011;2(1): 53-59.

9. Костюк МР. Залежність характеру внутрішньочерепного крововиливу від особливостей локалізації і будови мозкових артеріальних аневризм. Збірник наукових праць співробітників НМАПО ім. П.Л. Шупика. 2016; 25: 305-313.

10. Невідкладна судинна нейрохірургія. В: Матеріали Симпозіуму нейрохірургів України «Актуальні питання невідкладної нейрохірургії»; 2005 верес. 21-23; м.Тернополь. Український нейрохірургічний журнал. 2005;3:29-46. Доступно на: <https://cyberleninka.ru/article/n/materialy-konferentsii-neurohirurgov-ukrainy-aktualnye-voprosy-neotlozhnoy-neurohirurgii-21-23-sentyabrya-2005-g-ternopol-neotlozhnaya-1>.

11. de Rooij NK, Linn FH, van der Plas JA, Algra A, Rinkel GJ. Incidence of subarachnoid haemorrhage: a systematic review with emphasis on region, age, gender and time trends. *J Neurol Neurosurg Psychiatry*. 2007 Dec;78(12):1365-72. Review. PMID: 17470467; PMCID: PMC2095631. DOI: 10.1136/jnnp.2007.117655.

12. Flaherty ML, Woo D, Haverbusch M, Sekar P, Khoury J, Sauerbeck L, et al. Racial variations in location and risk of intracerebral hemorrhage. *Stroke*. 2005 May;36(5):934-7. PMID: 15790947. DOI: 10.1161/01.STR.0000160756.72109.95.

13. Зозуля І.С., Зозуля А.І., Волосовець А.О., Камінський А.О. Аневризматичні субарахноїдальні крововиливи – сучасний погляд на діагностику, клініку, лікування. *Медицина неотложных состояний*. 2017;8(87): 98-101. DOI: 10.22141/2224-0586.8.87.2017.121331.

14. Зозуля ІС, Цымбалюк ВІ, Зозуля АІ. Інсульт: стратегія і тактика надання медичної допомоги. *Український медичний часопис*. 2012;5(91):36-39.

15. Бывальцев ВА, Белых ЕГ, Жданович ГС, Шепелев ВВ. Нетравматические внутричерепные кровоизлияния. *Здоровье. Медицинская экология. Наука*. 2015;3(61):76-87.

16. Greving JP, Wermer MJ, Brown RD, Morita A, Juvela S, Yonekura M, et al. Development of the PHASES score for prediction of risk of rupture of intracranial aneurysms: a pooled analysis of six prospective cohort studies. *Lancet Neurol*. 2014

Jan;13(1):59-66. PMID: 24290159. DOI: 10.1016/S1474-4422(13)70263-1.

17. Etminan N, Beseoglu K, Barrow DL, Bederson J, Brown RD Jr, Connolly ES Jr, et al. Multidisciplinary consensus on assessment of unruptured intracranial aneurysms: proposal of an international research group. *Stroke*. 2014 May;45(5):1523-30. doi: 10.1161/STROKEAHA.114.004519. PMID: 24668202.

18. Winn HR, Jane JA Sr, Taylor J, Kaiser D, Britz GW. Prevalence of asymptomatic incidental aneurysms: review of 4568 arteriograms. *J Neurosurg*. 2002 Jan;96(1):43-9. PMID: 11794602. DOI:10.3171/jns.2002.96.1.0043.

19. Menghini VV, Brown RD Jr, Sicks JD, O'Fallon WM, Wiebers DO. Incidence and prevalence of intracranial aneurysms and hemorrhage in Olmsted County, Minnesota, 1965 to 1995. *Neurology*. 1998 Aug;51(2):405-11. PMID: 9710011. DOI: <https://doi.org/10.1212/WNL.51.2.405>.

20. Güresir E, Schuss P, Berkefeld J, Vatter H, Seifert V. Treatment results for complex middle cerebral artery aneurysms. A prospective single-center series. *Acta Neurochir (Wien)*. 2011 Jun;153(6):1247-52. doi: 10.1007/s00701-011-1008-3. PMID: 21487768.

21. Jeon TY, Jeon P, Kim KH. Prevalence of unruptured intracranial aneurysm on MR angiography. *Korean J Radiol*. 2011 Sep-Oct;12(5):547-53. doi: 10.3348/kjr.2011.12.5.547. PMID: 21927555; PMCID: PMC3168795.

22. Grobelny TJ. Brain aneurysms: epidemiology, treatment options, and milestones of endovascular treatment evolution. *Dis Mon*. 2011 Oct;57(10):647-55. PMID: 22036120. DOI: 10.1016/j.disamonth.2011.08.022.

23. Цімейко ОА, Мороз ВВ. Судинний спазм при субарахноїдальному крововиливу внаслідок розриву артеріальної аневризми: етіологія, патогенез (огляд літератури). *Український нейрохірургічний журнал*. 2002; 2:22-27.

24. Міщенко ТС, Дмитрієва ОВ, Здесенко ІВ, Міщенко ВМ, Лапшина ІО, Харіна КВ. Асимптомні інфаркти головного мозку у хворих з артеріальною гіпертензією (клініко-патогенетичні особливості формування, фактори ризику,

профілактика) [Интернет]. Артеріальна гіпертензія. 2010; 6(14):68-73. Доступно на: <http://www.mif-ua.com/archive/article/15369>.

25. Schievink WI. Intracranial aneurysms. *N Engl J Med*. 1997 Jan;336(1):28-40. PMID: 8970938. DOI: 10.1056/NEJM199701023360106.

26. Schievink WI. Spontaneous spinal cerebrospinal fluid leaks and intracranial hypotension. *Jama*. 2006 May;295(19): 2286-2296. PMID: 16705110. DOI: 10.1001/jama.295.19.2286.

27. Schievink WI, Wijdicks EF, Meyer FB, Sonntag VK. Spontaneous intracranial hypotension mimicking aneurysmal subarachnoid hemorrhage. *Neurosurgery*. 2001 Mar;48(3):513-6; discussion 516-7. PMID: 11270540. <https://doi.org/10.1097/00006123-200103000-00009>.

28. Harrod CG, Batjer HH, Bendok BR. Deficiencies in estrogen-mediated regulation of cerebrovascular homeostasis may contribute to an increased risk of cerebral aneurysm pathogenesis and rupture in menopausal and postmenopausal women. *Med Hypotheses*. 2006;66(4):736-56. PMID:16356655. DOI: 10.1016/j.mehy.2005.09.051.

29. Feigin VL, Rinkel GJ, Lawes CM, Algra A, Bennett DA, van Gijn J, et al. Risk factors for subarachnoid hemorrhage: an updated systematic review of epidemiological studies. *Stroke*. 2005 Dec;36(12):2773-80. Review. PMID: 16282541. DOI: 10.1161/01.STR.0000190838.02954.e8.

30. Stehbens WE. Histopathology of cerebral aneurysms. *Arch Neurol*. 1963 Mar;8(3):272-285. doi:10.1001/archneur.1963.00460030056005. PMID: 13983641.

31. Stehbens WE. Etiology of intracranial berry aneurysms. *J Neurosurg*. 1989 Jun;70(6):823-31. Review. PMID: 2654334. DOI: 10.3171/jns.1989.70.6.0823.

32. Stehbens WE. The pathology of intracranial arterial aneurysms and their complications. In: *Intracranial Aneurysms*. New York: Springer US; 1983. Chapt. 11, с.272-357. DOI: https://doi.org/10.1007/978-1-4612-5437-9_11.

33. Цимейко ОА, Аббасзаде ЭЗ, Шахин Н. Внутримозговые и

внутрижелудочковые кровоизлияния при разрыве артериальных аневризм передних отделов артериального круга большого мозга. Клиника, диагностика, лечение. Український нейрохірургічний журнал. 2010; 4:16-20.

34. Дзенис ЮЛ. Основные осложнения при лечении нетравматических внутримозговых гематом полушарий большого мозга. Український нейрохірургічний журнал. 2014; 1: 16-25.

35. Міщенко ТС. Епідеміологія неврологічних захворювань в Україні. НейроNews. Психоневрологія та нейропсихіатрія. 2008;3(8): 76-77.

36. Крылов ВВ, ред. Хирургия аневризм головного мозга. В 3 т. Москва: Изд-во Т.А. Алексеева; 2011. Т.1. 432 стр.

37. Molyneux AJ, Kerr RS, Yu LM, Clarke M, Sneade M, Yarnold JA, et al. International subarachnoid aneurysm trial (ISAT) of neurosurgical clipping versus endovascular coiling in 2143 patients with ruptured intracranial aneurysms: a randomised comparison of effects on survival, dependency, seizures, rebleeding, subgroups, and aneurysm occlusion. Lancet. 2005 Sep;366(9488):809-817. PMID: 16139655. DOI: 10.1016/S0140-6736(05)67214-5.

38. Raymond J, Guillemin F, Proust F, Molyneux AJ, Fox AJ, Claiborne JS, et al. Unruptured Intracranial Aneurysms. A Critical Review of the International Study of Unruptured Intracranial Aneurysms (ISUIA) and of Appropriate Methods to Address the Clinical Problem. Interv Neuroradiol. 2008 Mar;14(1):85-96. PMID: 20557790; PMCID: PMC3313710. DOI: 10.1177/159101990801400111.

39. Ishibashi T, Murayama Y, Urashima M, Saguchi T, Ebara M, Arakawa H, et al. Unruptured intracranial aneurysms: incidence of rupture and risk factors. Stroke. 2009 Jan;40(1):313-6. doi: 10.1161/STROKEAHA.108.521674. PMID: 18845802.

40. Медведев ЮА, Забродская ЮМ. Коррективы к классификации аневризм головного мозга (1991 г.). Новая классификация. Нейрохирургия. 2001; 3: 20-26.

41. Глоба МВ. Прогнозування ішемічних ускладнень церебрального вазоспазму при хірургічному лікуванні інтракраніальної аневризми у гострому періоді її розриву. Клінічна хірургія. 2014; 9:44-47.
42. Bederson JB, Connolly ES Jr, Batjer HH, Dacey RG, Dion JE, Diringer MN, et al. Guidelines for the Management of Aneurysmal Subarachnoid hemorrhage: A Statement for Healthcare Professionals From a Special Writing Group of the Stroke Council, American Heart Association. Stroke. 2009;40(3):994-1025. <https://doi.org/10.1161/STROKEAHA.108.191395>.
43. Abbed KM, Ogilvy CS. Intracerebral hematoma from aneurysm rupture. Neurosurg Focus. 2003 Oct;15(4): E4. PMID: 15344897. doi: 10.3171/foc.2003.15.4.4.
44. Литвак СО, Сидорак АД. Індивідуалізація мікрохірургічного етапу операції при артеріальних аневризмах дистальних відділів передньої мозкової артерії. Ендоваскулярна нейрорентгенохірургія. 2017; 1:74-84. http://nbuv.gov.ua/UJRN/evnh_2017_1_10.
45. Конотопчик СВ. Складні церебральні аневризми. Ендоваскулярна нейрорентгенохірургія. 2015;4(14):31-40.
46. Заремба ЄХ, Мизак ЯВ. Клінічний випадок аневризми середньої мозкової артерії. Практикуючий лікар. 2013; 1:37-39.
47. Сидорак АД, Цімейко ОА. Клініка та діагностика аневризм дистальних сегментів передньої мозкової артерії в гострий період їх розриву. Український неврологічний журнал. 2014; 2:69-72.
48. Медведев ЮА, Мацко ДЕ. Аневризмы и пороки развития сосудов мозга. Этиология, патогенез, классификация, патологическая анатомия. СПб.: Изд-во РНХИ им. А.Л. Поленова; 1993. Т.1. 280 с.
49. Медведев ЮА, Мацко ДЕ. Аневризмы и пороки развития сосудов мозга. Этиология. Патогенез. Классификация. Патологическая анатомия. СПб.: Изд. РНХИ им. Поленова; 1993. Т.2. 144 с.

50. Подгорная АЯ, Коновалов АН, Арутюнова АС. Особенности клиники разрыва аневризм передней соединительной артерии и их патогенез. Вопросы нейрохирургии. 1968; 5:6-10.

51. Bonita R, Thomson S. Subarachnoid hemorrhage: epidemiology, diagnosis, management, and outcome. *Stroke*. 1985 Jul-Aug;16(4):591-594. PMID: 4024173. <https://doi.org/10.1161/01.str.16.4.591>.

52. Stenhouse LM, Knight RG, Longmore BE, Bishara SN. Long-term cognitive deficits in patients after surgery on aneurysms of the anterior communicating artery. *J Neurol Neurosurg Psychiatry*. 1991 Oct;54(10):909-14. PMID: 1744646; PMCID: PMC1014577. <https://doi.org/10.1136/jnnp.54.10.909>.

53. Karmonik C, Yen C, Grossman RG, Klucznik R, Benndorf G. Intra-aneurysmal flow patterns and wall shear stresses calculated with computational flow dynamics in an anterior communicating artery aneurysm depend on knowledge of patient-specific inflow rates. *Acta Neurochir (Wien)*. 2009 May;151(5):479-85; discussion 485. doi: 10.1007/s00701-009-0247-z. PMID: 19343271.

54. Czirják S, Nyáry I, Futó J, Szeifert GT. Bilateral supraorbital keyhole approach for multiple aneurysms via superciliary skin incisions. *Surg Neurol*. 2002 May;57(5):314-23; discussion 323-4. PubMed PMID: 12128303. [https://doi.org/10.1016/s0090-3019\(02\)00698-5](https://doi.org/10.1016/s0090-3019(02)00698-5).

55. Gomes FB, Dujovny M, Umansky F, Berman SK, Diaz FG, Ausman JI, Mirchandani HG, Ray WJ. Microanatomy of the anterior cerebral artery. *Surg Neurol*. 1986 Aug;26(2):129-41. <https://doi.org/10.1007/bf02539703>. PMID: 3726739.

56. Ugur HC, Kahilogullari G, Esmer AF, Comert A, Odabasi AB, Tekdemir I, et al. A neurosurgical view of anatomical variations of the distal anterior cerebral artery: an anatomical study. *J Neurosurg*. 2006 Feb;104(2):278-84. PMID: 16509502. DOI: 10.3171/jns.2006.104.2.278.

57. Zipfel GJ, Dacey RG. Update on the management of unruptured intracranial aneurysms. *Neurosurg Focus*. 2004 Nov;17(5):1-10. PMID: 15633979.

doi:10.3171/foc.2004.17.5.2.

58. Zizjstra IA, Gathier CS, Boers AM, Marquering HA, Slooter AJ, Velthuis BK, et al. Association of automatically quantified total blood volume after aneurysmal subarachnoid hemorrhage with delayed cerebral ischemia. *AJNR Am J Neuroradiol.* 2016 Sep;37(9):1588-93. PMID: 27102313. DOI: 10.3174/ajnr.A4771.

59. Чернявский АМ, Сирота ДА, Альсов СА, Хван ДС, Ляшенко ММ. Экзопротезирование при аневризмах восходящего отдела аорты. *Патология кровообращения и кардиохирургия.* 2015;19(2):72-76.

60. Mohr G, Ferguson G, Khan M, Malloy D, Watts R, Benoit B, et al. Intraventricular hemorrhage from ruptured aneurysm. Retrospective analysis of 91 cases. *J Neurosurg.* 1983 Apr;58(4):482-7. PMID: 6827343. DOI: 10.3171/jns.1983.58.4.0482.

61. Gelfenbeyn M, Natarajan SK, Sekhar LN. Large distal anterior cerebral artery aneurysm treated with resection and interposition graft: case report. *Neurosurgery.* 2009;64(5): E1008-E1009. PMID: 19404124. DOI: 10.1227/01.NEU.0000339119.92564.29

62. Park ES, Ahn JS, Park JC, Kwon DH, Kwun BD, Kim CJ. STA-ACA bypass using the contralateral STA as an interposition graft for the treatment of complex ACA aneurysms: report of two cases and a review of the literature. *Acta Neurochir (Wien).* 2012 Aug;154(8):1447-53. doi: 10.1007/s00701-012-1410-5. Review. PMID: 22692589.

63. Хрущ ОВ. Хірургічне лікування артеріальних аневризм каротидного басейну в гострому періоді внутрішньочерепного крововиливу, ускладненого їх інтраопераційним розривом [дисертація]. Київ: ДУ "Інститут нейрохірургії ім. А.П. Ромоданова АМН України"; 2010. 20 с.

64. Свиридова НК, Лубенець ГС, Попов ОВ, Павлюк НП, Усович КМ, Свистун ВЮ. Комплексне лікування гострих порушень мозкового кровообігу. *Східно-європейський неврологічний журнал.* 2015; 3: 4-27.

65. Єлейнік МВ, Яковенко ЛМ. Хірургічне лікування хворих з розривом артеріальних аневризм головного мозку ускладнених гострою оклюзійною гідроцефалією. Ендоваскулярна нейрорентгенохірургія. 2014;3(9):61-69.

66. Бережний ВВ, Герман ОБ. Хвороба Такаюсу (неспецифічний аортоартеріт). Современная педиатрия. 2015;8:34-40.

67. Meissner I, Torner J, Huston J 3rd, Rajput ML, Wiebers DO, Jones LK Jr, et al. International Study of Unruptured Intracranial Aneurysms Investigators. Mirror aneurysms: a reflection on natural history. J Neurosurg. 2012 Jun;116(6):1238-41. doi: 10.3171/2012.1.JNS11779. PMID: 22404675; PMCID: PMC3914146.

68. Щеглов ДВ, Кудельський ЯЕ, Гончарук ОМ. Фузиформні аневризми в структурі церебральних артеріальних аневризм. Ендоваскулярна нейрорентгенохірургія. 2017;4(22):83-90.

69. Пашковская ИД, Нечипуренко НИ, Сидорович РР, Змачинская ОЛ, Юдицкая ВМ. Особенности патобиохимических нарушений у пациентов с разорвавшимися артериальными аневризмами головного мозга и эпилептическими приступами. Неврология и нейрохирургия. Восточная Европа. 2018; 8(1):60-69.

70. Yoshimoto Y, Wakai S, Satoh A, Hirose Y. Intraparenchymal and intrasylvian haematomas secondary to ruptured middle cerebral artery aneurysms: prognostic factors and therapeutic considerations. Br J Neurosurg. 1999 Feb;13(1):18-24. PMID: 10492680. <https://doi.org/10.1080/02688699944131>.

71. Дуве ХВ, Шкробот СІ. Оцінка когнітивних функцій у пацієнтів у відновному та резидуальному періодах аневризмального субарахноїдального крововиливу. Український вісник психоневрології. 2017;25,1(90):83.

72. Гончарук ОМ. Характер спонтанних крововиливів у задню черепну яму залежно від етіології. Науковий вісник Ужгородського університету: Серія: Медицина. 2010; 38:113-116.

73. Белоусова ОБ, Филатов ЮМ, Хейреддин АС, Элиава ШШ, Золотухин СП, Сазонов ИА, и др. Хирургическое лечение асимптомных неразорвавшихся интракраниальных аневризм. Журнал «Вопросы нейрохирургии» им. Н.Н. Бурденко. 2004;3: 2-8.

74. Brilstra EH, Algra A, Rinkel GJ, Tulleken CA, van Gijn J. Effectiveness of neurosurgical clip application in patients with aneurysmal subarachnoid hemorrhage. *J Neurosurg.* 2002 Nov;97(5):1036-41. PMID: 12450024. DOI: 10.3171/jns.2002.97.5.1036.

75. Gonzales-Portillo G, Heros RC. Contralateral subdural hematoma resulting from intraoperative aneurysm rupture. Case illustration. *J Neurosurg.* 2000 Jul;93(1):147-148. PMID: 10883922. DOI: 10.3171/jns.2000.93.1.0147.

76. de Gans K, Nieuwkamp DJ, Rinkel GJ, Algra A. Timing of aneurysm surgery in subarachnoid hemorrhage: a systematic review of the literature. *Neurosurgery.* 2002 Feb;50(2):336-40; discussion 340-2. PMID: 11844269. <https://doi.org/10.1097/00006123-200202000-00018>.

77. Крылов ВВ, Ткачев ВВ, Добровольский ГФ. Контралатеральная хирургия аневризм головного мозга. М.: Медицина; 2002. 192 с.

78. Guglielmi G. History of endovascular surgery: personal accounts of the evolution. *Neurosurgery.* 2007 Dec;61(6):E1340. PMID: 18162886. DOI: 10.1227/01.neu.0000306122.23787.c5.

79. Henkes H, Fischer S, Weber W, Miloslavski E, Felber S, Brew S, et al. Endovascular coil occlusion of 1811 intracranial aneurysms: early angiographic and clinical results. *Neurosurgery.* 2004 Feb;54(2):268-80; discussion 280-5. PMID: 14744273. <https://doi.org/10.1227/01.neu.0000103221.16671.f0>.

80. Kreiter KT, Rosengart AJ, Claassen J, Fitzsimmons BF, Peery S, Du YE, et al. Depressed mood and quality of life after subarachnoid hemorrhage. *J Neurol Sci.* 2013;335:64-71. doi: 10.1016/j.jns.2013.08.024.

81. Lylyk P, Cohen JE, Ceratto R, Ferrario A, Miranda C. Endovascular

reconstruction of intracranial arteries by stent placement and combined techniques. *J Neurosurg.* 2002;97(6):1306-13. doi: 10.3171/jns.2002.97.6.1306.

82. Иванов АЮ. Осложнения и отдаленные результаты внутрисосудистого лечения аневризм головного мозга с помощью отделяемого баллон-катетера [диссертация]. СПб.: ФГБУ НМИЦ им. В.А. Алмазова; 1998. 24 с.

83. Бартош ЛФ, Балакина ИВ, Гриднева ЛМ. Новые подходы к диагностике и лечению гиперкинетических дискинезий желчного пузыря в сочетании с хроническим некалькулезным холециститом. *Клиническая медицина.* 2004;82(9):57-59.

84. Скороход АА, Бричковская ТВ. Артериальные аневризмы головного мозга: клиника, диагностика, лечение. *Медицинский журнал.* 2012; 2(20): 4-7.

85. Зозуля ІС, Лысенко ГІ, Латоха Ю, Зозуля АІ. Сучасний стан проблеми діагностики, перебігу, лікування гострих порушень мозкового кровообігу в поліклінічних умовах (огляд літератури). *Український медичний часопис.* 2011;6:30-38.

86. Крылов ВВ, ред. Хирургия аневризм головного мозга: в 3 т. М.; 2011. Т.2. 516 с.

87. Зорін МО, Дзяк ЛА, Голик ВА. Артеріальні аневризми головного мозку: учбовий посібник. Дніпропетровськ: Пороги; 1998. 42 с.

88. Медведев ЮА, Закарявичус Ж. Рефрактерность постгеморрагической констриктивно-стенотической артериопатии к вазодилатационной медикаментозной терапии (морфологические аспекты). *Нейрохирургия.* 2002; 2:16-22.

89. Крылов ВВ, Буров СА, Дашьян ВГ. Современные аспекты диагностики и хирургического лечения нетравматических внутричерепных кровоизлияний. В: II Нац. конгресс «Неотложные состояния в неврологии»; 2011 30 ноября – 1 декабря; Москва. М.; 2011, с.26-32.

90. AlMatter M, Aguilar Pérez M, Bhogal P, Hellstern V, Ganslandt O, Henkes H. Results of interdisciplinary management of 693 patients with aneurysmal subarachnoid hemorrhage: Clinical outcome and relevant prognostic factors. *Clin Neurol Neurosurg.* 2018 Apr;167:106-111. Available from: <https://doi.org/10.1016/j.clineuro.2018.02.022>.

91. Schievink WI, Schaid DJ, Michels VV, Piepgras DG. Familial aneurysmal subarachnoid hemorrhage: a community-based study. *J Neurosurg.* 1995 Sep;83(3):426-9. PMID: 7666217. DOI: 10.3171/jns.1995.83.3.0426.

92. Steiner T, Juvela S, Unterberg A, Jung C, Forsting M, Rinkel G. European Stroke Organization guidelines for the management of intracranial aneurysms and subarachnoid haemorrhage. *Cerebrovasc Dis.* 2013;35(2):93-112. doi: 10.1159/000346087. Review. PMID: 23406828.

93. Hunt WE, Hess RM. Surgical risk as related to time of intervention in the repair of intracranial aneurysms. *J Neurosurg.* 1968 Jan;28(1):14-20. PMID: 5635959. DOI: 10.3171/jns.1968.28.1.0014.

94. Botterell EH, Loughheed WM, Scott JW, Vandewater SL. Hypothermia, and interruption of carotid, or carotid and vertebral circulation, in the surgical management of intracranial aneurysms. *J Neurosurg.* 1956 Jan;13(1):1-42. PMID: 13286725. DOI: 10.3171/jns.1956.13.1.0001.

95. Крылов ВВ, Сенько ИВ. Предоперационные факторы риска неблагоприятного исхода хирургического лечения аневризм передней мозговой и передней соединительной артерий в остром периоде кровоизлияния. *Нейрохирургия.* 2012; 4:49-56.

96. Drake CG, Perless SJ, Hernesniemi JA. Surgery of vertebrobasilar aneurysms. London, Ontario experience on 1767 patients. Foreword by M.G. Yasargil. Wien; New York: Springer; 1995. 329 p.

97. Frankel K, Alpers B. The clinical syndrome of aneurysm of the middle cerebral artery. *AMA Arch Neurol Psychiatry.* 1955 Jul;74(1):46-67.

doi:10.1001/archneurpsyc.1955.02330130048008. PMID: 14387332.

98. Gibo H, Carver CC, Rhoton AL Jr, Lenkey C, Mitchell RJ. Microsurgical anatomy of the middle cerebral artery. *J Neurosurg.* 1981 Feb;54(2):151-69. PMID: 7452329. DOI: 10.3171/jns.1981.54.2.0151.

99. Черно ВС, Хилькина ЮК. Гістотопографія артеріальних судин твердої оболонки головного мозку та її похідних – стінок синусів. *Вісник проблем біології і медицини.* 2010; 4:185-188. Режим доступу: http://nbuv.gov.ua/UJRN/Vpbm_2010_4_44.

100. Крылов ВВ, Природов АВ, Добровольский ГФ. Топографо-анатомические особенности строения средней мозговой артерии. *Нейрохирургия.* 2005; 4:27-31.

101. *Нейрохирургия. Европейское руководство.* В 2 т. Пер. с англ.; Х. Лумента и др.; Гуляев ДА, ред. М.: Бином; 2013. Т.1, гл.3.3, Сосудистые заболевания; с.201-267.

102. van Donkelaar CE, Bakker NA, Veeger NJ, Uyttenboogaart M, Metzemaekers JD, Eshghi O, et al. Prediction of outcome after subarachnoid hemorrhage: timing of clinical assessment. *J Neurosurg.* 2017 Jan;126(1):52-59. doi: 10.3171/2016.1.JNS152136. PMID: 27035175.

103. Беков ДБ. Индивидуальная анатомическая изменчивость - её настоящее и будущее. *Український медичний альманах.* 1998; 2: 14-16.

104. Блинков СМ, Глезер ИИ. Мозг в цифрах и таблицах. Л.: Медицина; 1964. 471 с.

105. Мыщик АВ, Степанов СС, Ларионов ПМ, Акулинин ВА. Актуальные проблемы изучения структурно-функционального состояния нейронов коры большого мозга человека в постишемическом периоде. *Журнал анатомии и гистопатологии.* 2012; 1(1): 37-47.

106. Connolly ES Jr, Rabinstein AA, Carhuapoma JR, Derdeyn CP, Dion J, Higashida RT, et al. Guidelines for the Management of Aneurysmal Subarachnoid

hemorrhage: a guideline for healthcare professionals from the American Heart Association/american Stroke Association. *Stroke*. 2012 Jun;43(6):1711-37. doi: 10.1161/STR.0b013e3182587839. PMID: 22556195.

107. Белоусова ОБ, Буклина СБ, Филатов ЮМ, Элиава ШШ, Золотухин СП, Немцов ГИ. Катамнез больных, оперированных в острой стадии разрыва артериальных аневризм. *Журн. «Вопросы нейрохирургии» им. Н.Н. Бурденко*. 2004; 3:8-13.

108. Polish Thrombectomy Initiative, Słowik A, Wnuk M, Brzegowy P, Chrzanowska-Waśko J, Golenia A, Łasocha B, et al. Mechanical thrombectomy in acute stroke - Five years of experience in Poland. *Neurol Neurochir Pol*. 2017 Sep-Oct;51(5):339-346. doi: 10.1016/j.pjnms.2017.05.004. PMID: 28756015.

109. Крылов ВВ, Ярцев ВВ, Кондаков ЕН, Пирская ТН. Проблемы организации хирургического лечения больных с цереброваскулярной патологией в Российской Федерации. *Журн. «Вопросы нейрохирургии» им. Н.Н. Бурденко*. 2005; 2:38-40.

110. Saciri B, Kos N. Aneurysmal subarachnoid haemorrhage: outcomes of early rehabilitation after surgical repair of ruptured intracranial aneurysms. *J Neurol Neurosurg Psychiatry*. 2002 Mar;72(3):334-337. PMID: 11861690. PMCID: PMC1737797.

111. Roux PL, Winn HR, Newell DW, editors. *Management of cerebral aneurysms*. Philadelphia, PA: W.B. Saunders; 2004. 1041 p.

112. Поліщук МС. Роль громадських організацій в боротьбі проти інсульту. Судинні захворювання головного мозку. 2007;4:2-4.

113. Боровик С. Борьба с инсультом и сосудисто-мозговыми заболеваниями: проблемы, решения, перспективы. *Український медичний часопис*. 2014; 6: 24-27.

114. Шамаєв МІ, Руденко СО, Читаєва ГЄ, Сільченко ВП, Андреев СА, Малишева ТА. Ретроспективний аналіз структурних змін головного мозку в

ранні строки внутрішньочерепного нетравматичного крововиливу та прогнозування перебігу захворювання. Український нейрохірургічний журнал. 2012; 2:44-52.

115. Тертышный СИ. Морфологические изменения нейронов ядра одиночного пути ствола мозга при нарушениях кардио-респираторных функций у больных с осложненным полушарным ишемическим инсультом. Патологія. 2005; 2(3):50-52.

116. Туманский ВА, Дарий ВИ, Туманская ЛМ, Тертышный СИ, Евсеев АВ. Клинико-морфологическая характеристика кардио-респираторного центра ствола головного мозга в динамике постреанимационной болезни и церебрального полушарного инсульта, осложненного вторичным стволовым синдромом. Патологія. 2005;2(3): 82-91.

117. Виничук СМ, Пустовая ОА, Прокопів ММ, Фартушна ЕЕ, Трепет ЛН. Внутримозговое кровоизлияние: факторы, определяющие тяжесть состояния и исход заболевания. Укр. мед. часопис. 2007; 5(61):25–32.

118. Шаврин ВА. Ультраструктурные изменения дорзальных ядер блуждающих нервов при инфарктах мозга. В: матеріали VI Конгресу патологів України «Судинні і онкологічні захворювання: морфогенез та екологічний патоморфоз»; 1998 30 верес.-2 жовт.; Вінниця; 1998, с.105-107.

119. Brinjikji W, Lanzino G, Cloft HJ, Rabinstein A, Kallmes DF. Endovascular treatment of middle cerebral artery aneurysms: a systematic review and single-center series. Neurosurgery. 2011 Feb;68(2):397-402; discussion 402. doi: 10.1227/NEU.0b013e318201d7f4. Review. PMID: 21135730.

120. Шамаєв МІ, Цімейко ОА, Скорохода ІІ, Малишева ТА, Мороз ВВ, Шахін Н. Особливості топографії аневризм басейну сонних артерій. Український нейрохірургічний журнал. 2006; 2:57-64.

121. Медведев ЮА, Мацко ДЕ, Забродская ЮМ. Бифуркационная недостаточность артериального круга большого мозга (к проблеме

происхождения бифуркационно-гемодинамических аневризм). Очерки по патологии нервной системы. СПб.; 1996. с.83-94.

122. Okahara M, Kiyosue H, Mori H, Tanoue S, Sainou M, Nagatomi H. Anatomic variations of the cerebral arteries and their embryology: a pictorial review. *Eur Radiol.* 2002 Oct;12(10):2548-61. Review. PMID: 12271398. DOI: 10.1007/s00330-001-1286-x.

123. Сидорак АД, Мороз ВВ, Цімейко ОА. Інтраопераційні ускладнення в хірургії аневризм дистальних сегментів передньої мозкової артерії. *Ендоваскулярна нейрорентгенохірургія.* 2015; 2(12):16-22.

124. Елейник МВ. Клиническое наблюдение хирургического лечения артериальной аневризмы передней соединительной артерии головного мозга осложненной внутрижелудочковым кровоизлиянием и окклюзионной гидроцефалией. *Патологія.* 2014; 2:94-99.

125. Van Dijk JM, Groen RJ, M. Laan MT, Jeltama JR, Mooij JA, Metzemaekers DM. Surgical clipping as the preferred treatment for aneurysms of the middle cerebral artery. *Acta Neurochir (Wien).* 2011 Nov;153(11):2111-17. PMID: 21898188; PMCID: PMC3197920. doi: 10.1007/s00701-011-1139-6.

126. Guglielmi G, Viñuela F, Dion J, Duckwiler G. Electrothrombosis of saccular aneurysms via endovascular approach. Part 2: Preliminary clinical experience. *J Neurosurg.* 1991 Jul;75(1):8-14. PMID: 2045924. DOI: 10.3171/jns.1991.75.1.0008.

127. Schebesch K-M, Proescholdt M, Steib K, Ullrich OW, Herbst A, Rennert J, et al. Morphology of Middle Cerebral Artery Aneurysms: Impact on Surgical Strategy and on Postoperative Outcome. *ISRN Stroke.* 2013; 2013 Article ID 838292, 7 p. DOI: 10.1155/2013/838292.

128. Cronqvist M, Pierot L, Boulin A, Cognard C, Castaings L, Moret J. Local intraarterial fibrinolysis of thromboemboli occurring during endovascular treatment of intracerebral aneurysm: a comparison of anatomic results and clinical outcome. *AJNR*

Am J Neuroradiol. 1998 Jan;19(1):157-65. PMID: 9432174.

129. Ohgaki H, Dessen P, Jourde B, Horstmann S, Nishikawa T, Di Patre PL, et al. Genetic pathways to glioblastoma: a population-based study. *Cancer Res.* 2004 Oct;64(19):6892-9. PMID: 15466178. DOI: 10.1158/0008-5472.CAN-04-1337.

130. Valavanis A, Wellauer J, Yaşargil MG. The radiological diagnosis of cerebral venous angioma: cerebral angiography and computed tomography. *Neuroradiology.* 1983;24(4):193-199. PMID: 6828235.

131. El-Sharkawy AM, Sahota O, Maughan RJ, Lobo DN. The pathophysiology of fluid and electrolyte balance in the older adult surgical patient. *Clin Nutr.* 2014 Feb;33(1):6-13. doi: 10.1016/j.clnu.2013.11.010. Review. PMID: 24308897.

132. Elsharkawy A, Niemelä M, Lehečka M, Lehto H, Jahromi BR, Goehre F, et al. Focused opening of the sylvian fissure for microsurgical management of MCA aneurysms. *Acta Neurochir (Wien).* 2014 Jan;156(1):17-25. doi: 10.1007/s00701-013-1894-7. PMID: 24101289.

133. Feng Z, Li Q, Zhao R, Zhang P, Chen L, Xu Y, et al. Endovascular Treatment of Middle Cerebral Artery Aneurysm with the LVIS Junior Stent. *J Stroke Cerebrovasc Dis.* 2015 Jun;24(6):1357-62. doi: 10.1016/j.jstrokecerebrovasdis.2015.02.016. PMID: 25851343.

134. Bohnstedt BN, Nguyen HS, Kulwin CG, Shoja MM, Helbig GM, Leipzig TJ, et al. Outcomes for clip ligation and hematoma evacuation associated with 102 patients with ruptured middle cerebral artery aneurysms. *World Neurosurg.* 2013 Sep-Oct;80(3-4):335-341. PMID: 22465372. DOI: 10.1016/j.wneu.2012.03.008.

135. Boers AM, Zijlstra IA, Gathier CS, van den Berg R, Slump CH, Marquering HA, et al. Automatic quantification of subarachnoid hemorrhage on noncontrast CT. *AJNR Am J Neuroradiol.* 2014 Dec;35(12):2279-86. DOI: 10.3174/ajnr.A4042. PMID: 25104292.

136. Сербиненко ФА, Яковлев СБ, Бочаров АВ. Опыт эндоваскулярной

окклюзии артериальных аневризм сосудов головного мозга с помощью микроспиралей. Журнал «Вопросы нейрохирургии» им. Н.Н. Бурденко. 2002; 3: 5-11.

137. Diaz OM, Rangel-Castilla L, Barber S, Mayo RC, Klucznik R, Zhang YJ. Middle cerebral artery aneurysms: a single-center series comparing endovascular and surgical treatment. *World Neurosurg.* 2014 Feb;81(2):322-9. doi: 10.1016/j.wneu.2012.12.011. PMID: 23238101.

138. Caplan JM, Papadimitriou K, Yang W, Colby GP, Coon AL, Olivi A, et al. The minipterional craniotomy for anterior circulation aneurysms: initial experience with 72 patients. *Neurosurgery.* 2014 Jun;10 Suppl 2:200-6; discussion 206-7. doi: 10.1227/NEU.0000000000000348. PMID: 24625424.

139. Welling LC, Figueiredo EG, Wen HT, Gomes MQ, Bor-Seng-Shu E, Casarolli C, et al. Prospective randomized study comparing clinical, functional, and aesthetic results of minipterional and classic pterional craniotomies. *J Neurosurg.* 2015 May;122(5):1012-9. doi: 10.3171/2014.11.JNS146. PMID: 25526271.

140. Han PP, Albuquerque FC, Ponce FA, MacKay CI, Zabramski JM, Spetzler RF, et al. Percutaneous intracranial stent placement for aneurysms. *J Neurosurg.* 2003 Jul;99(1):23-30. DOI: 10.3171/jns.2003.99.1.0023. PMID: 12854739.

141. Lownie SP, Drake CG, Peerless SJ, Ferguson GG, Pelz DM. Clinical presentation and management of giant anterior communicating artery region aneurysms. *J Neurosurg.* 2000 Feb;92(2):267-77. Review. PMID: 10659014. DOI:10.3171/jns.2000.92.2.0267.

142. Rhoton AL Jr. Aneurysms. *Neurosurgery.* 2002 Oct;51(4 Suppl.): S121-58. PMID: 12234448. <https://doi.org/10.1097/00006123-200210001-00004>.

143. Alshekhlee A, Mehta S, Edgell RC, Vora N, Feen E, Mohammadi A, et al. Hospital mortality and complications of electively clipped or coiled unruptured intracranial aneurysm. *Stroke.* 2010 Jul;41(7):1471-6. doi:

10.1161/STROKEAHA.110.580647. PMID: 20522817.

144. Fridriksson S, Säveland H, Jakobsson KE, Edner G, Zygmunt S, Brandt L, et al. Intraoperative complications in aneurysm surgery: a prospective national study. *J Neurosurg.* 2002 Mar;96(3):515-22. PMID: 11883836. DOI: 10.3171/jns.2002.96.3.0515.

145. Chung J, Hong CK, Shim YS, Joo JY, Lim YC, Shin YS, et al. Microsurgical clipping of unruptured middle cerebral artery bifurcation aneurysms: incidence of and risk factors for procedure-related complications. *World Neurosurg.* 2015 May;83(5):666-72. doi: 10.1016/j.wneu.2015.01.023. PMID: 25662765.

146. Wong JH, Tymianski R, Radovanovic I, Tymianski M. Minimally invasive microsurgery for cerebral aneurysms. *Stroke.* 2015;46(9):2699-2706. PMID: 26304867. DOI: 10.1161/STROKEAHA.115.008221.

147. Wostrack M, Sandow N, Vajkoczy P, Schatlo B, Bijlenga P, Schaller K, et al. Subarachnoid haemorrhage WFNS grade V: is maximal treatment worthwhile? *Acta Neurochir (Wien).* 2013 Apr;155(4):579-86. doi: 10.1007/s00701-013-1634-z. PMID: 23397308.

148. Dzenis Y. Transsylvian and paratransylvian approach at non-traumatic intracerebral hematomas of cerebral hemispheres (microanatomic justification and clinical observations). *Ukrainian Neurosurgical Journal.* 2015;2:32-39. DOI: <https://doi.org/10.25305/unj.45293>.

149. Насонова ТІ. Оптимізація лікування гострого порушення мозкового кровообігу. *Журнал неврології ім. Б.М. Маньковського.* 2016; 1:42-49. Доступно на: http://nbuv.gov.ua/UJRN/jorn_2016_1_9.

150. Kaneko M, Tanaka K, Shimada T, Sato K, Uemura K. Long-term evaluation of ultra-early operation for hypertensive intracerebral hemorrhage in 100 cases. *J Neurosurg.* 1983 Jun;58(6):838-42. PMID: 6854376. DOI: 10.3171/jns.1983.58.6.0838.

151. Guglielmi G, Viñuela F, Sepetka I, Macellari V. Electrothrombosis of

saccular aneurysms via endovascular approach. Part 1: Electrochemical basis, technique, and experimental results. *J Neurosurg.* 1991 Jul;75(1):1-7. PMID: 2045891. DOI: 10.3171/jns.1991.75.1.0001.

152. Мороз ВВ, Скорохода П, Цімейко ОА. Перший досвід застосування flow-diverter стентів в ендоваскулярному лікуванні гігантських артеріальних аневризм головного мозку. *Ендоваскулярна нейрорентгенохірургія.* 2012. 1-2:54-63.

153. Крылов ВВ, ред. *Микрохирургия аневризм головного мозга.* М.; 2011. 536 с.

154. Чебанюк СВ, Коваленко ОП, Конотопчик СВ. Вплив ендоваскулярних методів реканалізації мозкових судин на структурно-функціональний стан головного мозку у хворих з ішемічним інсультом. *Збірник наукових праць співробітників НМАПО ім. П.Л. Шупика.* 2016; 25:339-346. Доступно на: http://nbuv.gov.ua/UJRN/Znpsnmapo_2016_25_55.

155. Molyneux AJ, Birks J, Clarke A, Sneade M, Kerr RS. The durability of endovascular coiling versus neurosurgical clipping of ruptured cerebral aneurysms: 18 year follow-up of the UK cohort of the International Subarachnoid Aneurysm Trial (ISAT). *Lancet.* 2015;385(9969):691-697. DOI: 10.1016/S0140-6736(14)60975-2. PMID: 25465111.

156. Scott RB, Eccles F, Molyneux AJ, Kerr RS, Rothwell PM, Carpenter K. Improved cognitive outcomes with endovascular coiling of ruptured intracranial aneurysms: neuropsychological outcomes from the International Subarachnoid Aneurysm Trial (ISAT). *Stroke.* 2010 Aug;41(8):1743-7. doi: 10.1161/STROKEAHA.110.585240. PMID: 20616321.

157. Нові технології в діагностиці та лікуванні судинної патології головного мозку. В: *Матеріали конференції нейрохірургів України «Нові технології в нейрохірургії»;* 2006 квіт. 26-28; Ужгород. *Український нейрохірургічний журнал.* 2006; 1:41-54.

158. Цімейко ОА, Костюк МР, Мороз ВВ, Скорохода П. Стан і перспективи хірургічного лікування артеріальних аневризм головного мозку. Український нейрохірургічний журнал. 2008; 4:31-34.
159. Bavinzski G, Talazoglu V, Killer M, Richling B, Gruber A, Gross CE, et al. Gross and microscopic histopathological findings in aneurysms of the human brain treated with Guglielmi detachable coils. *J Neurosurgery*. 1999 Aug;91(2):284-293. PMID: 10433317.
160. Gallas S, Pasco A, Cottier JP, Gabrillargues J, Drouineau J, Cognard C, et al. A multicenter study of 705 ruptured intracranial aneurysms treated with Guglielmi detachable coils. *AJNR Am J Neuroradiol*. 2005 Aug;26(7):1723-31. PMID: 16091521.
161. Murayama Y, Tateshima S, Gonzalez NR, Vinuela F. Matrix and bioabsorbable polymeric coils accelerate healing of intracranial aneurysms: long-term experimental study. *Stroke*. 2003 Aug;34(8):2031-7. PMID: 12869719. DOI: 10.1161/01.STR.0000083394.33633.C2.
162. Kang HS, Han MH, Kwon BJ, Kwon OK, Kim SH, Choi SH, et al. Short-term outcome of intracranial aneurysms treated with polyglycolic acid/lactide copolymer-coated coils compared to historical controls treated with bare platinum coils: a single-center experience. *AJNR Am J Neuroradiol*. 2005 Sep;26(8):1921-8. PMID: 16155135.
163. Raymond J, Mounayer C, Salazkin I, Metcalfe A, Gevry G, Janicki C, et al. Safety and effectiveness of radioactive coil embolization of aneurysms: effects of radiation on recanalization, clot organization, neointima formation, and surrounding nerves in experimental models. *Stroke*. 2006 Aug;37(8):2147-52. PMID: 16809557. DOI: 10.1161/01.STR.0000231724.18357.68.
164. Murayama Y, Viñuela F, Tateshima S, Song JK, Gonzalez NR, Wallace MP. Bioabsorbable polymeric material coils for embolization of intracranial aneurysms: a preliminary experimental study. *J Neurosurg*. 2001 Mar;94(3):454-63.

PMID: 11235951. DOI: 10.3171/jns.2001.94.3.0454.

165. Fiorella D, Albuquerque FC, McDougall CG. Durability of aneurysm embolization with matrix detachable coils. *Neurosurgery*. 2006 Jan;58(1):51-9; discussion 51-9. PMID: 16385329. doi: 10.1227/01.NEU.0000194190.45595.9E.

166. Flaherty ML, Woo D, Haverbusch M, Sekar P, Khoury J, Sauerbeck L, et al. Racial variations in location and risk of intracerebral hemorrhage. *Stroke*. 2005 May;36(5):934-7. PMID: 15790947. DOI: 10.1161/01.STR.0000160756.72109.95.

167. Linfante I, Akkawi NM, Perlow A, Andreone V, Wakhloo AK. Polyglycolide/polylactide-coated platinum coils for patients with ruptured and unruptured cerebral aneurysms: a single-center experience. *Stroke*. 2005 Sep;36(9):1948-53. DOI: 10.1161/01.STR.0000177532.94736.85. PMID: 16051893.

168. Niimi Y, Song J, Madrid M, Berenstein A. Endosaccular treatment of intracranial aneurysms using matrix coils: early experience and midterm follow-up. *Stroke*. 2006 Apr;37(4):1028-32. DOI: 10.1161/01.STR.0000206459.73897.a3. PMID: 16514098.

169. Cloft HJ. HydroCoil for Endovascular Aneurysm Occlusion (HEAL) study: periprocedural results. *AJNR Am J Neuroradiol*. 2006 Feb;27(2):289-92. PMID: 16484394.

170. Gaba RC, Ansari SA, Roy SS, Marden FA, Viana MA, Malisch TW. Embolization of intracranial aneurysms with hydrogel-coated coils versus inert platinum coils: effects on packing density, coil length and quantity, procedure performance, cost, length of hospital stay, and durability of therapy. *Stroke*. 2006 Jun;37(6):1443-50. DOI: 10.1161/01.STR.0000221314.55144.0b. PMID: 16675742.

171. Piotin M, Iijima A, Wada H, Moret J. Increasing the packing of small aneurysms with complex-shaped coils: an in vitro study. *AJNR Am J Neuroradiol*. 2003 Aug;24(7):1446-8. PMID: 12917143.

172. Cottier JP, Pasco A, Gallas S, Gabrillargues J, Cognard C, Drouineau J, et al. Utility of balloon-assisted Guglielmi detachable coiling in the treatment of 49

cerebral aneurysms: a retrospective, multicenter study. *AJNR Am J Neuroradiol.* 2001 Feb;22(2):345-51. PMID: 11156781.

173. Sluzewski M, van Rooij WJ, Beute GN, Nijssen PC. Balloon-assisted coil embolization of intracranial aneurysms: incidence, complications, and angiography results. *J Neurosurg.* 2006 Sep;105(3):396-9. PMID: 16961133. DOI: 10.3171/jns.2006.105.3.396.

174. Pierot L, Spelle L, Leclerc X, Cognard C, Bonafé A, Moret J. Endovascular treatment of unruptured intracranial aneurysms: comparison of safety of remodeling technique and standard treatment with coils. *Radiology.* 2009 Jun;251(3):846-55. doi: 10.1148/radiol.2513081056. PMID: 19318586.

175. Pierot L, Cognard C, Anxionnat R, Ricolfi F; CLARITY Investigators. Remodeling technique for endovascular treatment of ruptured intracranial aneurysms had a higher rate of adequate postoperative occlusion than did conventional coil embolization with comparable safety. *Radiology.* 2011 Feb;258(2):546-53. doi: 10.1148/radiol.10100894. PMID: 21131582.

176. Wakhloo AK, Lanzino G, Lieber BB, Hopkins LN. Stents for intracranial aneurysms: the beginning of a new endovascular era? *Neurosurgery.* 1998 Aug;43(2):377-9. PMID: 9696095. doi: 10.1097/00006123-199808000-00126.

177. Wakhloo AK, Mandell J, Gounis MJ, Brooks C, Linfante I, Winer J, et al. Stent-assisted reconstructive endovascular repair of cranial fusiform atherosclerotic and dissecting aneurysms: long-term clinical and angiographic follow-up. *Stroke.* 2008 Dec;39(12):3288-96. doi: 10.1161/STROKEAHA.107.512996. PMID: 18772450.

178. Kadziolka K, Tomas C, Robin G, Pierot L. Combined use of a double-lumen remodeling balloon and a low-profile stent in the treatment of intracranial aneurysms ('remostent' technique): a technical note. *J Neuroradiol.* 2013 Mar;40(1):50-3. doi: 10.1016/j.neurad.2012.11.001. PMID: 23419713.

ДОДАТОК А
Шкала ком Глазго

Клінічні ознаки	Бали
Відкривання очей	
Самостійно	4
На звуковий подразник	3
На больовий подразник	2
Немає	1
Відповіді на питання	
Орієнтовані відповіді	5
Сплутані	4
Незрозумілі слова	3
Нерозбірливі звуки	2
Немає	1
Рухова активність	
Виконання інструкцій	6
Цілеспрямована на больовий подразник	5
Нецілеспрямована на больовий подразник	4
Тонічне згинання кінцівок на біль (декортикаційна ригідність)	3
Тонічне розгинання кінцівок на біль (децеребраційна ригідність)	2
Реакції немає	1

Шкала наслідків Глазго

Бал	Наслідки
1	Смерть
2	Вегетативний стан (збережений режим сну і бадьорості, гемодинаміка і дихання стабільні, контакт неможливий, відсутні довільні рухи, зондове харчування)
3	Глибока інвалідизація (пацієнт у свідомості, доступний контакту, не може обслуговувати себе. За ним необхідний постійний догляд)
4	Помірна інвалідизація (пацієнт у свідомості, самостійно себе обслуговує, проте наявні неврологічні дефекти не дають можливості продовжувати повноцінну роботу і навчання)
5	Гарне відновлення (пацієнт має можливість повернутися до колишньої роботи, не потребує догляду)

Ступінь важкості стану за модифікованою шкалою Hunt-Hess

Важкість стану хворих оцінювалась за модифікованою шкалою Hunt-Hess [82].

0 балів — нерозірвана аневризма.

1 бал — немає симптоматики або помірно виражений головний біль та ригідність м'язів потилиці.

2 бали — парез III та VI пари черепно-мозкових нервів; помірний або виражений головний біль, ригідність м'язів потилиці.

3 бали — сомноленція, можлива помірно виражена вогнищевий неврологічний дефіцит.

4 бали — сопор; геміпарез; епізод децеребраційної ригідності.

5 балів — кома; децеребраційна ригідність.

Додається 1 бал, якщо у пацієнта виявлені супутні системні захворювання.

КТ шкалою ризику розвитку ангіоспазму С. Fisher [91]:

- I. Ознаки САК та ВШК відсутні.
- II. Дифузний тонкий САК без згустку, товщиною > 1 мм.
- III. Локальний товстий шар САК товщиною < 1 мм.
- IV. Переважно ВШК або ВМГ без товстого шару САК.

ДОДАТОК Б

Список пацієнтів з аневризмами середньої мозкової артерій, що аналізувалися очним аспірантом, лікарем-нейрохірургом Чебурахіним В.В. при виконанні дисертаційного дослідження на здобуття наукового ступеня кандидата медичних наук за темою: «Індивідуалізація хірургічного лікування хворих з артеріальними аневризмами середньої мозкової артерії з урахуванням їх клініко-анатомічних особливостей»

№ п/п	Прізвище	Номер історії хвороби	Дата госпіталізації
1.	Мельничук	2138	19.04.09
2.	Суковитий	2644	12.05.09
3.	Батийчук	3112	02.06.09
4.	Крецова	3780	07.07.09
5.	Емец	4220	29.07.09
6.	Мустеца	4227	29.07.09
7.	Жабко	4348	04.08.09
8.	Печинская	5476	30.09.09
9.	Охтерева	5660	07.10.09
10.	Кучкина	5998	26.10.09
11.	Черемухина	6273	05.11.09
12.	Мстер	6628	23.11.09
13.	Бадан	6655	24.11.09
14.	Ефремов	6985	09.12.09
15.	Чернишов	7276	26.12.09
16.	Кравчук	7315	29.12.09
17.	Савчук	90	11.01.10
18.	Климатов	6957	15.01.10
19.	Морозова	641	04.02.10
20.	Макарчук	875	16.02.10

21.	Крамацен	998	22.02.10
22.	Долгих	1306	10.03.10
23.	Савчук	1599	23.03.10
24.	Бурцев	2020	14.04.10
25.	Фабиянская	2540	13.05.10
26.	Венев	2664	18.05.10
27.	Рудний	2904	31.05.10
28.	Петров	3126	14.06.10
29.	Костилев	3242	23.06.10
30.	Когут	3751	16.07.10
31.	Ковальский	3974	28.07.10
32.	Фабиянская	4336	19.08.10
33.	Трицун	4533	01.09.10
34.	Берсенвец	4796	14.09.10
35.	Фабиянская	4828	15.09.10
36.	Когут	4924	20.09.10
37.	Макарчук	5134	29.09.10
38.	Бочарников	5254	05.10.10
39.	Шевченко	5516	18.10.10
40.	Кириченко	6131	15.11.10
41.	Рудий	6530	30.10.10
42.	Чумак	6657	07.12.10
43.	Клименко	6952	21.12.10
44.	Муравская	6992	23.12.10
45.	Богач	193	12.01.11
46.	Светиповол	348	19.01.11
47.	Петрик	537	17.01.11
48.	Мирошниченко	645	01.02.11
49.	Рудий	735	07.02.11
50.	Мирошниченко	905	14.02.11
51.	Александрова	1717	24.03.11

52.	Левченко	1864	31.03.11
53.	Скрипка	1946	05.04.11
54.	Зворский	112327	26.04.11
55.	Липовецкая	113307	14.06.11
56.	Чирик	113438	20.06.11
57.	Шитик	113774	07.07.11
58.	Зарейчук	114681	19.08.11
59.	Кудина	115153	13.09.11
60.	Рудницкая	115434	26.09.11
61.	Петрів	115996	21.10.11
62.	Литвинчук	116431	09.11.11
63.	Бабенко	117069	08.12.11
64.	Лосев	117257	19.12.11
65.	Похальчук	117318	21.12.11
66.	Сиса	120004	03.01.12
67.	Жученко	120092	11.01.12
68.	Переводнюк	120669	06.02.12
69.	Литвинчук	120839	13.02.12
70.	Левченко	120963	20.03.12
71.	Писарева	121938	05.04.12
72.	Кузьменко	122400	07.05.12
73.	Харченко	123242	13.06.12
74.	Уткіна	123418	21.06.12
75.	Василенко	123609	05.07.12
76.	Бабенко	123885	19.07.12
77.	Грундін	124006	25.07.12
78.	Ваховський	124340	13.08.12
79.	Воронцова	125154	26.09.12
80.	Швачко	125376	07.10.12
81.	Сорокін	126289	15.12.12
82.	Георгієва	126595	29.11.12

83.	Буряк	126652	30.11.12
84.	Альошина	126710	03.12.12
85.	Гайдай	13025	15.01.13
86.	Хоменко	130398	21.01.13
87.	Легейда	130517	28.01.13
88.	Лисенко	130567	29.01.13
89.	Альошина	130726	06.02.13
90.	Рябошапко	131166	27.02.13
91.	Безшлях	131668	25.03.13
92.	Короткова	131720	27.03.13
93.	Легейда	131991	09.06.13
94.	Олійник	131989	09.04.13
95.	Шутко	132321	23.04.13
96.	Дідик	133025	04.06.13
97.	Ковальов	133153	10.06.13
98.	Науменко	133547	02.07.13
99.	Альошина	133514	01.07.13
100.	Пилипчер	133569	03.07.13
101.	Марчук	134073	29.07.13
102.	Орхова	134092	30.07.13
103.	Тупенко	134345	13.08.13
104.	Медбников	134415	15.08.13
105.	Крюкова	135235	01.10.13
106.	Корулін	135266	04.10.13
107.	Дьоміна	135510	15.10.13
108.	Уткіна	135712	28.10.13
109.	Голчина	136645	08.12.13
110.	Безшлях	136896	19.12.13
111.	Трончківська	137004	25.12.13
112.	Міщанчук	140766	13.02.14
113.	Нонко	140390	22.01.14

114.	Діденко	140755	13.02.14
115.	Шевчук	140380	21.01.14
116.	Станкевич	141194	10.03.14
117.	Пархаєва	141722	02.04.14
118.	Супрунюк	141505	24.03.14
119.	Стрельникова	141492	24.03.14
120.	Пахольчук	142051	22.04.14
121.	Ріпський	141533	25.03.14
122.	Гонтаренко	141596	28.03.14
123.	Вгівський	141858	09.04.14
124.	Бредюк	142269	06.05.14
125.	Чорнецький	142280	07.05.14
126.	Міщанчук	142566	21.05.14
127.	Бондаренко	142335	12.05.14
128.	Салюк	142793	03.06.14
129.	Іванов	142250	06.05.14
130.	Виноградов	143064	18.06.14
131.	Кочерга	143007	16.06.14
132.	Кукіль	143008	16.06.14
133.	Олійникова	142980	16.06.14
134.	Папро	143209	25.06.14
135.	Корибко	143176	24.06.14
136.	Гайдук	143269	01.07.14
137.	Пількевич	144011	11.08.14
138.	Ліпник	143811	28.07.14
139.	Асташин	143954	05.08.14
140.	Шваб	144585	10.09.14
141.	Якимович	144391	02.09.14
142.	Мережа	144177	20.08.14
143.	Станкевич	144836	23.09.14
144.	Гончарова	144283	26.08.14

145.	Гусь	144765	19.09.14
146.	Горобець	145234	15.10.14
147.	Яценко	145273	10.10.14
148.	Коболєва	145146	13.10.14
149.	Пилипенко	144916	29.09.14
150.	Назаренко	145208	14.10.14
151.	Стрільчук	145303	20.10.14
152.	Вознюк	145858	18.11.14
153.	Воляннюк	145505	30.10.14
154.	Процак	145833	17.11.14
155.	Янер	145504	29.10.14
156.	Бількевич	145295	20.10.14
157.	Дьяченко	146279	09.12.14
158.	Іванов	146134	01.12.14
159.	Рудник	151880	21.04.15
160.	Шпиклірна	152386	19.05.15
161.	Лисовець	152339	18.05.15
162.	Левицький	152323	16.05.15
163.	Лапко	153222	06.07.15
164.	Дубірецька	146592	23.12.14
165.	Желіба	150127	12.01.15
166.	Демчук	150059	08.01.15
167.	Жорник	146661	29.12.15
168.	Лапко	150276	20.01.15
169.	Василєв	150364	26.01.15
170.	Бардін	150531	02.02.15
171.	Полова	150832	17.02.15
172.	Цимбал	146213	05.12.14
173.	Гаврилюк	151163	10.03.15
174.	Міщанчук	151215	12.03.16
175.	Примушко	150880	22.02.15

176.	Богданюк	151508	30.03.15
177.	Петриченко	151652	08.14.15
178.	Бублик	151464	26.03.15
179.	Якімович	151984	24.04.15
180.	Горобець	151926	22.04.15
181.	Гречаник	154970	18.05.15
182.	Щербак	154541	14.09.15
183.	Соліна	154646	22.09.15
184.	Шваб	154941	07.10.15
185.	Веселовський	154775	30.09.15
186.	Кудрявцев	155318	27.10.15

ДОДАТОК В

СПИСОК ПРАЦЬ, ОПУБЛІКОВАНИХ ЗА ТЕМОЮ ДИСЕРТАЦІЇ

1. Чебурахін ВВ, Луговський АГ, Орлов МЮ, Костюк МР, Яроцький ЮР, Мороз ВВ, Скорохода П. Порівняльний аналіз результатів інтраартеріального тромболізу та тромбекстракції при тромбоемболічних ускладненнях в ендovasкулярній нейрохірургії. Ендovasкулярна нейрорентгенохірургія. 2015; 2(12): 23-31.

(Особистий внесок дисертанта полягає у виконанні хірургічних втручань, підготовці статті до друку).

2. Зозуля ЮП, Чебурахін ВВ. Хірургічні аспекти кліпування артеріальних аневризм середньої мозкової артерії. Ендovasкулярна нейрорентгенохірургія. 2017; 2(20): 103-112.

(Особистий внесок дисертанта полягає у розробці методики операції, виконанні хірургічних втручань, підготовці статті до друку).

3. Литвак СО, Єгорова КС, Чебурахін ВВ. Нейроофтальмологічні аспекти клінічних виявів артеріальних аневризм головного мозку. Ендovasкулярна нейрорентгенохірургія. 2017; 3(21): 76-87.

(Особистий внесок дисертанта полягає аналізі клінічного матеріалу, участі у виборі лікувальної тактики, участі у написанні роботи).

4. Чебурахін ВВ, Литвак СО. Результати лікування артеріальних аневризм середньої мозкової артерії у післяопераційному періоді. Вісник ВДНЗУ «Українська медична стоматологічна академія». 2018; 1(61): 139-47.

(Особистий внесок дисертанта полягає в аналізі даних літератури, клінічного матеріалу, виконанні хірургічних втручань, участі у формулюванні висновків).

5. Биндю АВ, Орлов МЮ, Чебурахин ВВ. Вплив інтраопераційного розриву аневризм головного мозку на результати хірургічного лікування в ранній післяопераційний період. Ендоваскулярна нейро рентгенохірургія. 2018; 1(23): 24-32.

(Особистий внесок дисертанта полягає в аналізі клінічного матеріалу, участі у написанні роботи).

6. Cheburakhin V. Results of individual surgical approach for management middle cerebral artery aneurysms. In: Controversies and Solutions in Neurosurgery of the European Association of Neurosurgical Societies, 2017 October 1-5; Venice, Italy: Program Book, p.104, № EP045.

7. Cheburakhin V, Lugovskiy A, Kostiuk M, Orlov M, Popov A, Yarotskiy Yu. Analysis of Intraarterial Thrombolysis and Trombextraction in Patients with Intraoperative Thromboembolic Complications in Endovascular Neurosurgery. In: World Federation of Neurosurgical Societies. XVI. World Congress of Neurosurgery. 2017 August 20-25; Istanbul Congress Center, Turkey: Program Book, p.276, EP-0022.

(Особистий внесок дисертанта полягає у зборі та обробці клінічного матеріалу, написанні тез).

8. Чебурахін ВВ, Яковенко ЛМ, Костюк МР, Орлов МЮ, Луговський АГ, Скорохода ІІ, Яроцький ЮР. Індивідуалізація хірургічного лікування хворих з артеріальними аневризмами середньої мозкової артерії з урахуванням їх клініко-анатомічних особливостей. В: Матеріали VI з'їзду нейрохірургів України; 2017 черв. 14-16; Харків. Київ; 2017, с.78.

(Особистий внесок дисертанта полягає у зборі та обробці клінічного матеріалу, участі у написанні роботи).

9. Орлов МЮ, Биндю АВ, Єлейник МВ, Литвак СО, Чебурахин ВВ. Вплив інтраопераційного розриву аневризм головного мозку на результати хірургічного лікування в ранньому післяопераційному періоді. В: III-rd Ukrainian winter neurosurgical ski meeting (UWNSM). 1-3rd of March 2018 Bukovel, Ukraine. N53.

(Особистий внесок дисертанта полягає у зборі та обробці клінічного матеріалу, участі у написанні роботи).