

## EANS/UEMS Европейский экзамен по нейрохирургии

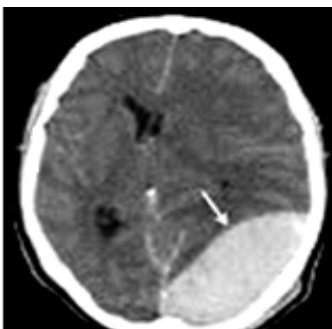
Часть I (письменная)

Варианты вопросов с ответами (составление и перевод - Ботев Вячеслав Семенович, Кафедра нейрохирургии, Донецкий национальный медицинский университет им. М. Горького)

### Нейрорадиология

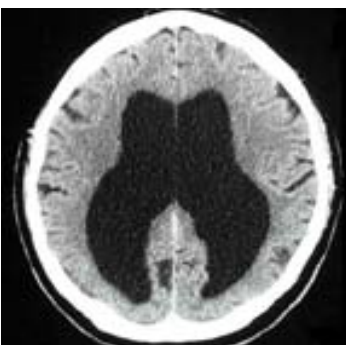
Поставьте правильный диагноз:

1.



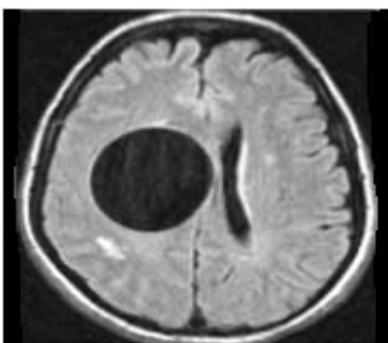
- A. Аневризма
- B. Менингиома
- C. Субдуральная гематома
- D. Эпидуральная гематома
- E. Метастаз бронхокарциномы

2.



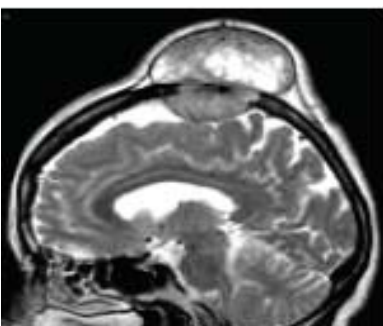
- A. Пневмоцефалия
- B. Болезнь Паркинсона
- C. Болезнь Альцгеймера
- D. Глиома в виде бабочки
- E. Гидроцефалия с нормальным давлением

3.



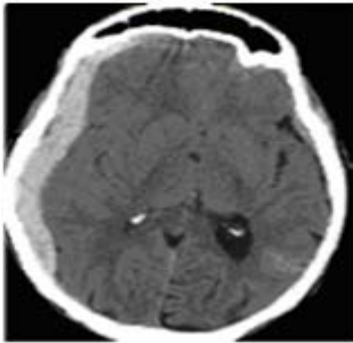
- A. Абсцесс
- B. Гидроцефалия
- C. Эхинококковая киста
- D. Арахноидальная киста
- E. Ишемический инсульт

4.



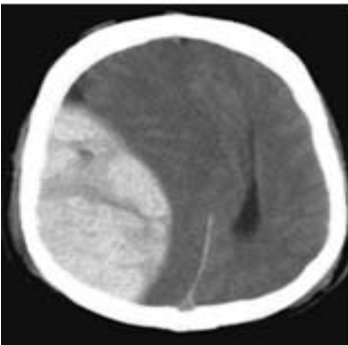
- A. Гемангиома
- B. Болезнь Педжета
- C. Миеломная болезнь
- D. Фиброзная дисплазия
- E. Эозинофильная гранулема

5.



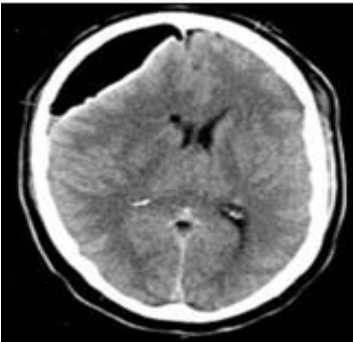
- A. Ишемический инсульт
- B. Эпидуральная гематома
- C. Субдуральная гематома
- D. Геморрагический инсульт
- E. Субарахноидальное кровоизлияние

6.



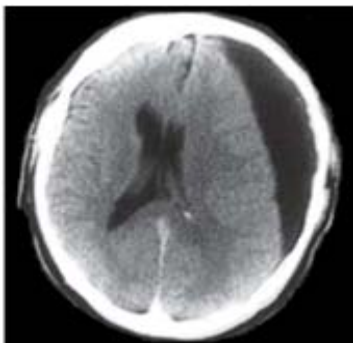
- A. Гемангиома
- B. Менингиома
- C. Субдуральная гематома
- D. Эпидуральная гематома
- E. Геморрагический инсульт

7.



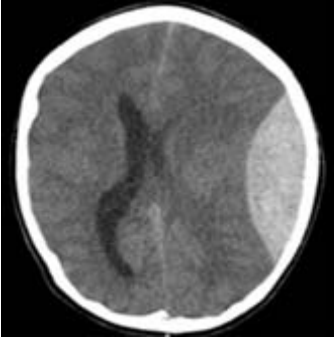
- A. Абсцесс
- B. Пневмоцефалия
- C. Арахноидальная киста
- D. Ишемический инсульт
- E. Субдуральная гематома

8.



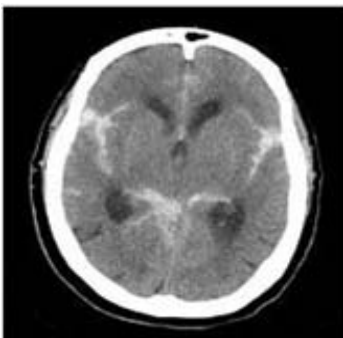
- A. Эпидуральная гематома
- B. Напряженная пневмоцефалия
- C. Острая субдуральная гематома
- D. Хроническая субдуральная гематома
- E. Диффузное аксональное повреждение

9.



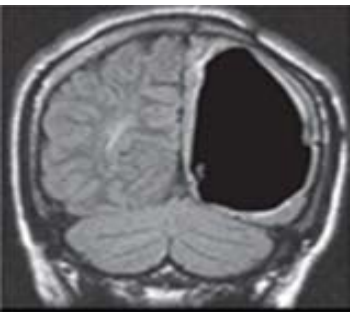
- A. Менингиома
- B. Субдуральная гематома
- C. Эпидуральная гематома
- D. Геморрагический инсульт
- E. Разрыв артериовенозной мальформации

10.



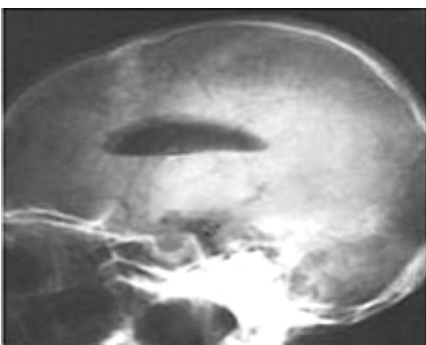
- A. Субдуральная гематома
- B. Эпидуральная гематома
- C. Напряженная пневмоцефалия
- D. Субарахноидальное кровоизлияние
- E. Диффузное аксональное повреждение

11.



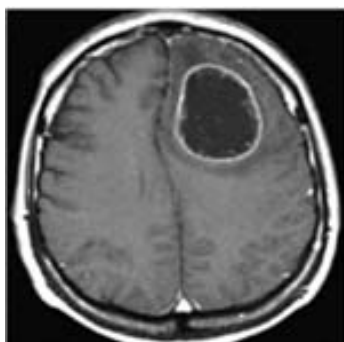
- A. Абсцесс
- B. Гидроцефалия
- C. Эхинококковая киста
- D. Арахноидальная киста
- E. Напряженная пневмоцефалия

12.



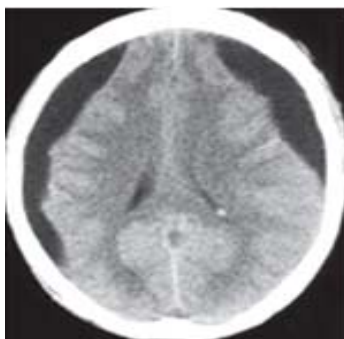
- A. Гидроцефалия
- B. Пневмоцефалия
- C. Эхинококковая киста
- D. Ишемический инсульт
- E. Арахноидальная киста

13.



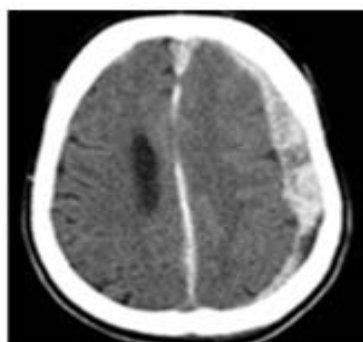
- A. Абсцесс
- B. Гидроцефалия
- C. Арахноидальная киста
- D. Ишемический инсульт
- E. Хроническая субдуральная гематома

14.



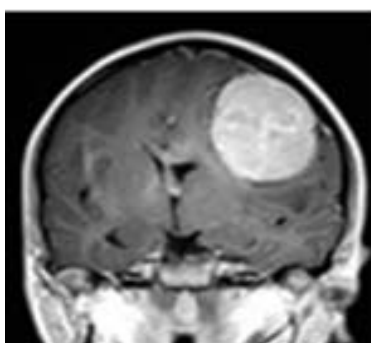
- A. Гидроцефалия
- B. Арахноидальная киста
- C. Ишемический инсульт
- D. Напряженная пневмоцефалия
- E. Хроническая субдуральная гематома

15.



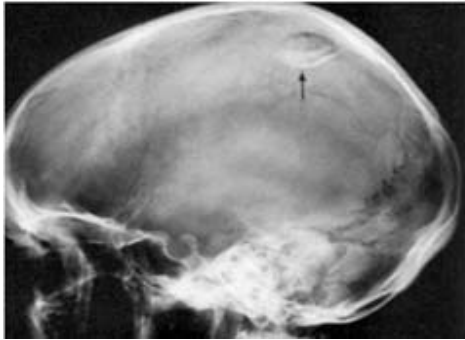- A. Ишемический инсульт
- B. Эпидуральная гематома
- C. Субдуральная гематома
- D. Геморрагический инсульт
- E. Субарахноидальное кровоизлияние

16.



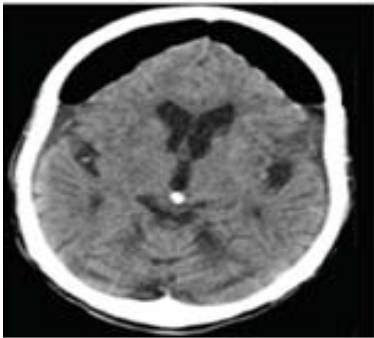
- A. Абсцесс
- B. Менингиома
- C. Астроцитомы
- D. Глиобластома
- E. Олигодендроглиома

17.



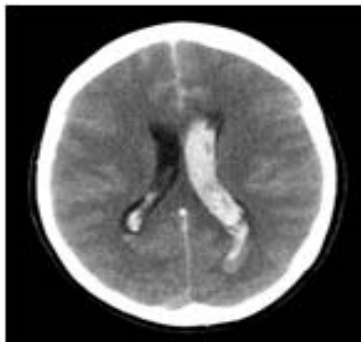
- A. Остеома
- В. Болезнь Педжета
- С. Перелом Ле Фор II
- D. Вдавленный перелом
- Е. Эозинофильная гранулема

18.



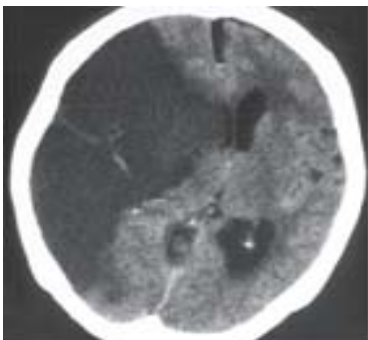- A. Арахноидальная киста
- В. Ишемический инсульт
- С. Эпидуральная гематома
- D. Геморрагический инсульт
- Е. Напряженная пневмоцефалия

19.



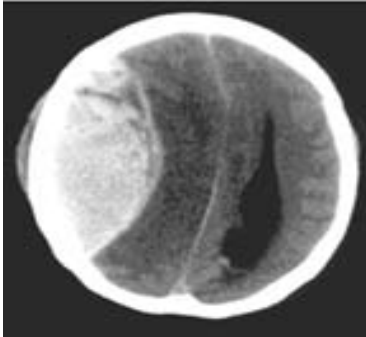
- A. Ушиб головного мозга
- В. Субдуральная гематома
- С. Внутримозговая гематома
- D. Интравентрикулярная гематома
- Е. Диффузное аксональное повреждение

20.



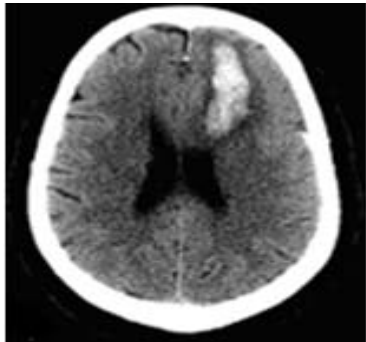
- A. Гидроцефалия
- В. Ишемический инсульт
- С. Арахноидальная киста
- D. Напряженная пневмоцефалия
- Е. Хроническая субдуральная гематома

21.



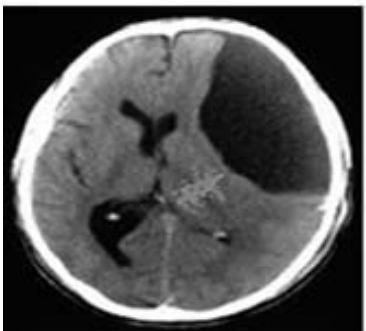
- A. Метастаз
- B. Менингиома
- C. Разрыв аневризмы
- D. Субдуральная гематома
- E. Эпидуральная гематома

22.



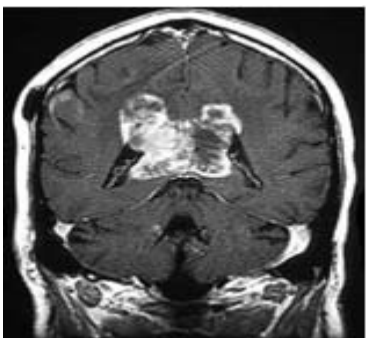
- A. Менингиома
- B. Ушиб головного мозга
- C. Субдуральная гематома
- D. Эпидуральная гематома
- E. Внутримозговая гематома

23.



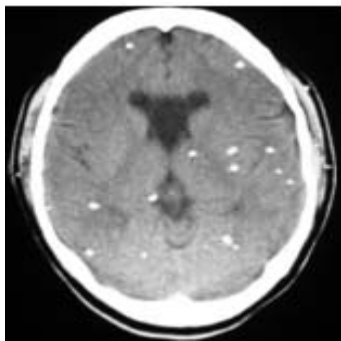
- A. Абсцесс
- B. Гидроцефалия
- C. Эхинококковая киста
- D. Арахноидальная киста
- E. Напряженная пневмоцефалия

24.



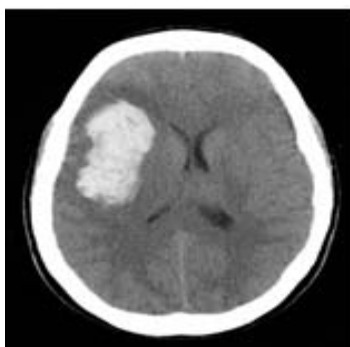
- A. Абсцесс
- B. Менингиома
- C. Глиома в виде бабочки
- D. Ушиб головного мозга
- E. Внутримозговая гематома

25.



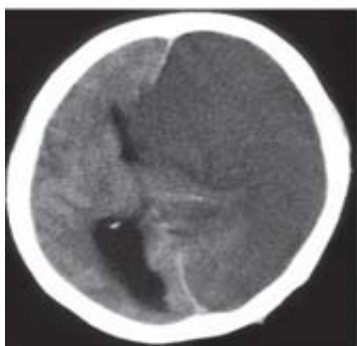
- A. Нейроцистицеркоз
- B. Рассеянный склероз
- C. Множественные абсцессы
- D. Множественные метастазы
- E. Последствие лучевой терапии

26.



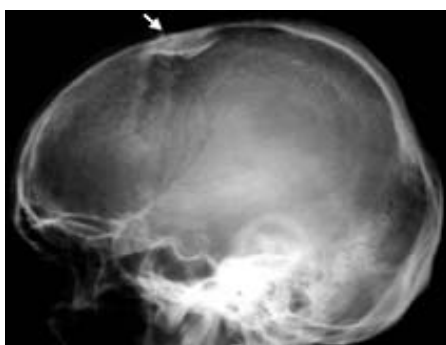- A. Абсцесс
- B. Метастаз
- C. Менингиома
- D. Внутримозговая гематома
- E. Последствие лучевой терапии

27.



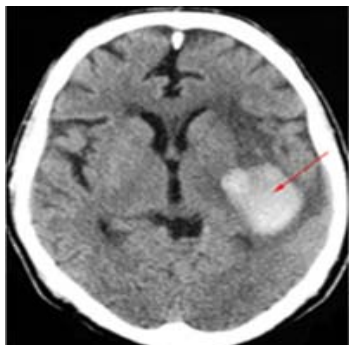- A. Гидроцефалия
- B. Пневмоцефалия
- C. Арахноидальная киста
- D. Ишемический инсульт
- E. Хроническая субдуральная гематома

28.



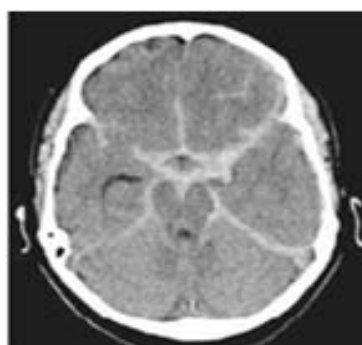
- A. Остеома
- B. Перелом Ле Фор II
- C. Вдавленный перелом
- D. Эозинофильная гранулема
- E. Перелом по типу "пинг-понга"

29.



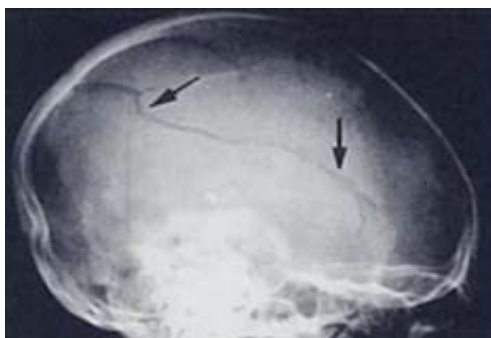- A. Абсцесс
- B. Метастаз
- C. Менингиома
- D. Внутримозговая гематома
- E. Последствие лучевой терапии

30.



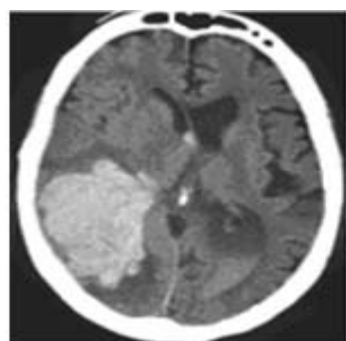
- A. Рассеянный склероз
- B. Ушиб головного мозга
- C. Субдуральная гематома
- D. Эпидуральная гематома
- E. Субарахноидальное кровоизлияние

31.



- A. Перелом Ле Фор II
- B. Линейный перелом
- C. Вдавленный перелом
- D. Оскольчатый перелом
- E. Перелом по типу "пинг-понга"

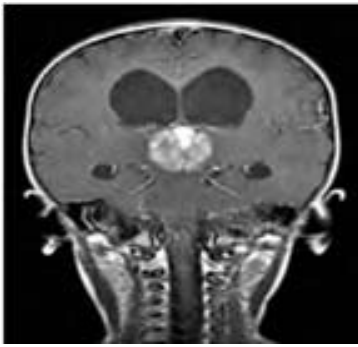
32.



- A. Абсцесс
- B. Метастаз
- C. Менингиома
- D. Ишемический инсульт
- E. Амилоидная ангиопатия

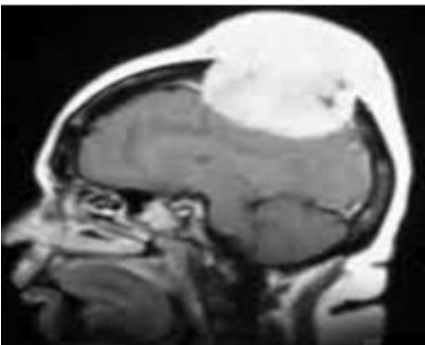


33.



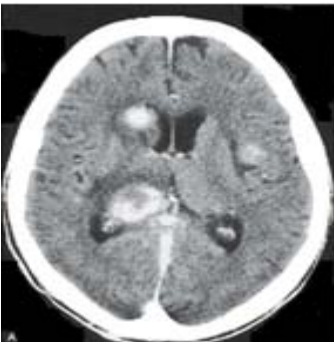- A. Абсцесс
- B. Пинеалома
- C. Менингиома
- D. Мальформация вены Галена
- E. Аневризма внутренней сонной артерии

34.



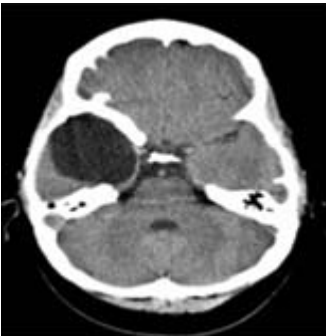- A. Остеома
- B. Метастаз
- C. Менингиома
- D. Фиброзная дисплазия
- E. Эозинофильная гранулема

35.



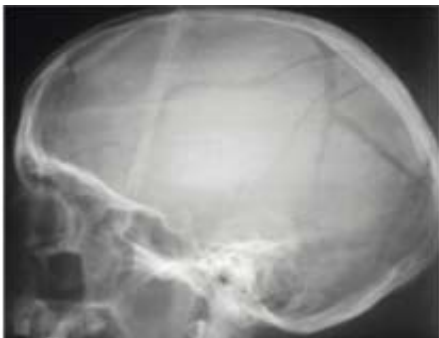- A. Первичная ЦНС лимфома
- B. Множественные абсцессы
- C. Множественные метастазы
- D. Множественные менингиомы
- E. Последствие лучевой терапии

36.



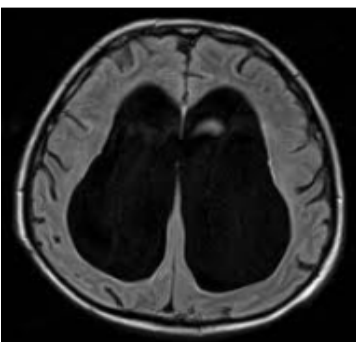
- A. Абсцесс
- B. Гидроцефалия
- C. Пневмоцефалия
- D. Эхинококковая киста
- E. Арахноидальная киста

37.



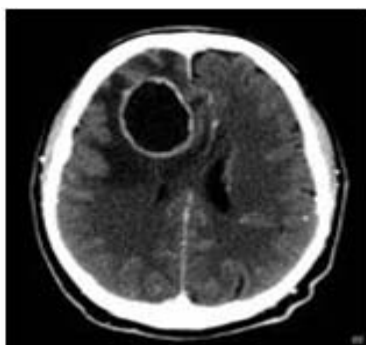- A. Линейный перелом
- B. Вдавленный перелом
- C. Скольчатый перелом
- D. Перелом основания черепа
- E. Последствие лучевой терапии

38.



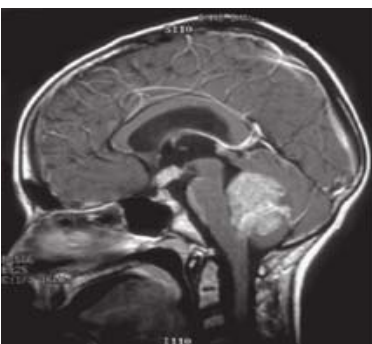
- A. Гидроцефалия
- B. Пневмоцефалия
- C. Эхинококковая киста
- D. Арахноидальная киста
- E. Глиома в виде бабочки

39.



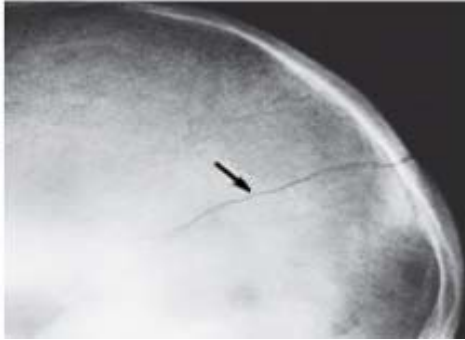
- A. Абсцесс
- B. Гидроцефалия
- C. Арахноидальная киста
- D. Ишемический инсульт
- E. Хроническая субдуральная гематома

40.



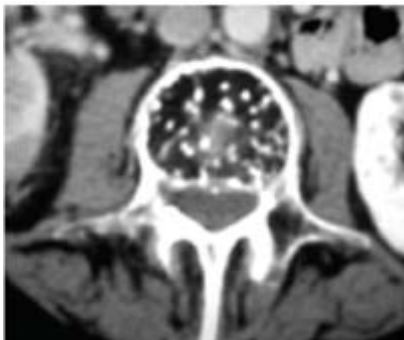
- A. Менингиома
- B. Эпендимома
- C. Глиома ствола
- D. Медуллобластома
- E. Последствие лучевой терапии

41.



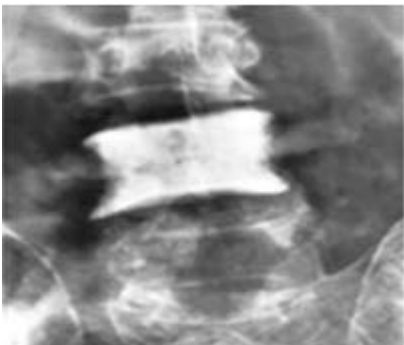
- A. Шов черепа
- B. Линейный перелом
- C. Вдавленный перелом
- D. Оскольчатый перелом
- E. Перелом основания черепа

42.



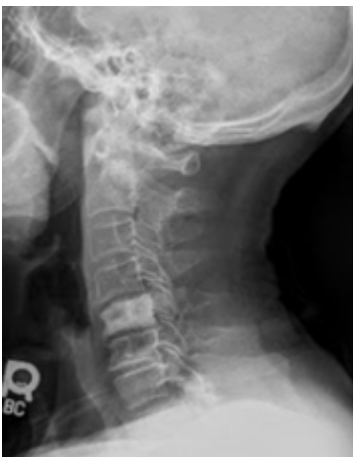- A. Метастаз
- B. Гемангиома
- C. Остеомиелит
- D. Фиброзная дисплазия
- E. Последствие лучевой терапии

43.



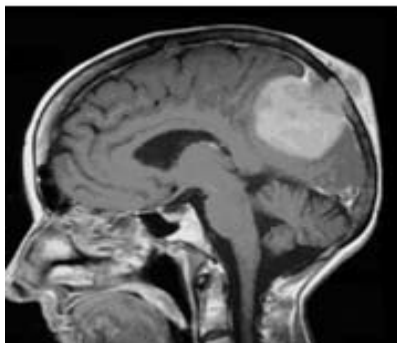
- A. Остеома
- B. Туберкулез
- C. Гемангиома
- D. Остеомиелит
- E. Метастаз рака молочной железы

44.



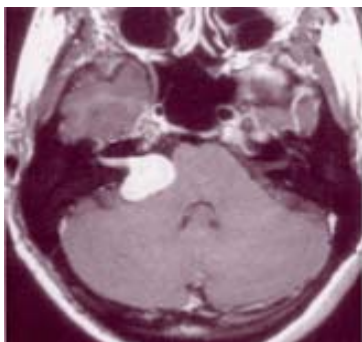
- A. Остеома
- B. Туберкулез
- C. Остеомиелит
- D. Гемангиобластома
- E. Метастаз рака предстательной железы

45.



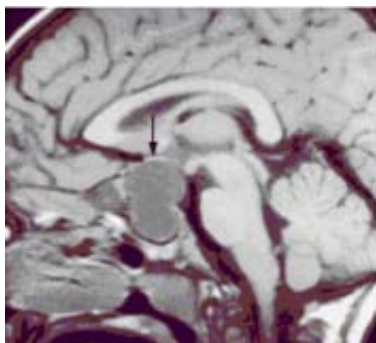
- A. Абсцесс
- B. Менингиома
- C. Астроцитомы
- D. Глиобластома
- E. Олигодендроглиома

46.



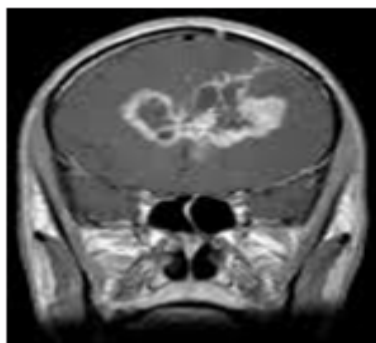
- A. Абсцесс
- B. Менингиома
- C. Краниофарингиома
- D. Невринома слухового нерва
- E. Последствие лучевой терапии

47.



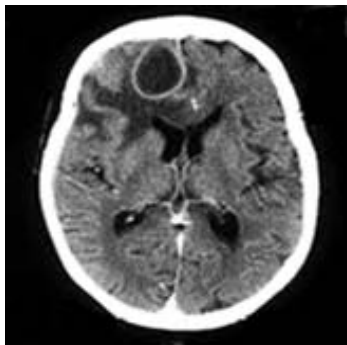
- A. Абсцесс
- B. Менингиома
- C. Краниофарингиома
- D. Невринома слухового нерва
- E. Последствие лучевой терапии

48.



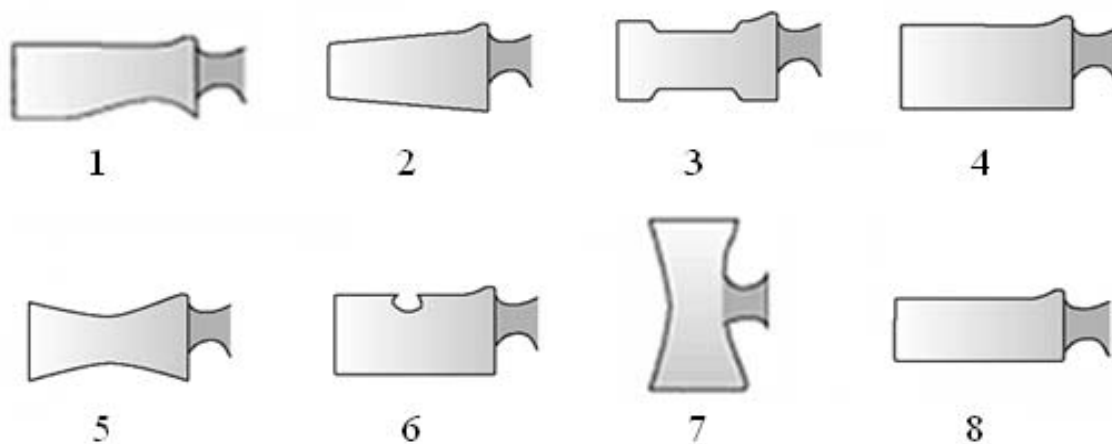
- A. Первичная ЦНС лимфома
- B. Множественные абсцессы
- C. Множественные метастазы
- D. Множественные менингиомы
- E. Последствие лучевой терапии

49.



- A. Абсцесс
- B. Гидроцефалия
- C. Арахноидальная киста
- D. Ишемический инсульт
- E. Хроническая субдуральная гематома

50. Назовите эти позвонки:



- A. Н позвонок
- B. Грыжа Шморля
- C. Позвонок в норме
- D. «Рыбий» позвонок
- E. Позвонок купидона
- F. «Собачий» позвонок
- G. Клиновидный перелом
- H. Перелом по типу широкой компрессии

## Ответы

1. D. Эпидуральная гематома
2. E. Гидроцефалия с нормальным давлением
3. C. Эхинококковая киста
4. E. Эозинофильная гранулема
5. C. Субдуральная гематома
6. D. Эпидуральная гематома
7. B. Пневмоцефалия
8. D. Хроническая субдуральная гематома
9. C. Эпидуральная гематома
10. D. Субарахноидальное кровоизлияние
11. D. Арахноидальная киста
12. B. Пневмоцефалия
13. A. Абсцесс
14. E. Хроническая субдуральная гематома
15. C. Субдуральная гематома
16. B. Менингиома
17. D. Вдавленный перелом
18. E. Напряженная пневмоцефалия
19. D. Интравентрикулярная гематома
20. B. Ишемический инсульт
21. E. Эпидуральная гематома
22. E. Внутримозговая гематома
23. D. Арахноидальная киста
24. C. Глиома в виде бабочки
25. A. Нейроцистицеркоз
26. D. Внутримозговая гематома
27. D. Ишемический инсульт
28. C. Вдавленный перелом
29. D. Внутримозговая гематома
30. E. Субарахноидальное кровоизлияние
31. B. Линейный перелом
32. E. Амилоидная ангиопатия
33. B. Пинеалома
34. C. Менингиома
35. A. Первичная ЦНС лимфома
36. E. Арахноидальная киста
37. C. Оскольчатый перелом
38. A. Гидроцефалия
39. A. Абсцесс
40. D. Медуллобластома
41. B. Линейный перелом
42. B. Гемангиома
43. E. Метастаз рака молочной железы
44. E. Метастаз рака предстательной железы

- 45. В. Менингиома
- 46. Д. Невринома слухового нерва
- 47. С. Краниофарингиома
- 48. А. Первичная ЦНС лимфома
- 49. А. Абсцесс
- 50.
  - 1. Е. Позвонок купидона (позвонок в виде губ, изогнутых как лук)
  - 2. G. Клиновидный перелом
  - 3. А. Н позвонок
  - 4. С. Позвонок в норме
  - 5. D. «Рыбий» позвонок
  - 6. В. Грыжа Шморля
  - 7. F. «Собачий» позвонок
  - 8. Н. Перелом по типу широкой компрессии