



# Український нейрохірургічний журнал

**Клінічні протоколи  
надання медичної допомоги хворим  
за спеціальностями  
«Нейрохірургія»  
та «Дитяча нейрохірургія»**



**Український  
нейрохірургічний  
журнал**

ISSN 1810-3154

**Украинский  
нейрохирургический  
журнал**

**Ukrainian  
Neurosurgical  
Journal**

**№3 (43) 2008**

*Науково-практичний журнал*

*Свідоцтво про державну реєстрацію КВ №3823 від 18 листопада 1999 року*

*Рішенням Президії ВАК України від 10.05.2000 р. №1-02/5*

*журнал включений до фахових наукових видань,*

*в яких можуть бути опубліковані основні результати дисертаційних робіт*

**Зав. редакцією та підготовка до друку**

**Никифорова А.М.**

**Літературна редакція**

**Гатненко С.О.**

**Засновники та видавці**

*Академія медичних наук України*

*Інститут нейрохірургії*

*ім.акад.А.П.Ромоданова АМН України*

*Українська Асоціація Нейрохірургів*

**Адреса редакції:**  
04050, Київ-50, вул.Мануїльського, 32  
Тел. (044) 483-91-98  
Факс (044) 483-95-73  
E-mail: unj.office@gmail.com

**Редакційна колегія:**

Головний редактор **Зозуля Ю.П.**

Заст. головного редактора **Цимбалюк В.І.**

Відповідальний секретар **Сапон М.А.**

**Лісяний М.І., Орлов Ю.О., Педаченко Є.Г.,  
Розуменко В.Д., Шамаєв М.І., Поліщук М.Є.,  
Мосійчук М.М., Сінітич В.І.,  
Чеботарьова Л.Л., Лапонозов О.О.**

**Підписано до друку**  
з оригінал-макета 26.09.2008  
Формат 60×84<sup>1</sup>/<sub>8</sub>  
Папір офсетний №1  
Тираж 500 прим.

**Редакційна рада:**

**Вербова Л.М.** (Київ), **Главацький О.Я.** (Київ),  
**Зорін М.О.** (Дніпропетровськ), **Кардаш А.М.** (Донецьк),  
**Кеворков Г.А.** (Київ), **Потапов О.І.** (Ів.-Франківськ),  
**Руденко В.А.** (Київ), **Смолянко В.І.** (Ужгород), **Сон А.С.** (Одеса),  
**Сташкевич А.Т.** (Київ), **Ткач А.І.** (Київ), **Трош Р.М.** (Київ),  
**Усатов С.А.** (Луганськ), **Цімейко О.А.** (Київ), **Чепкій Л.П.** (Київ),  
**Черненко В.Г.** (Харків), **Шевага В.М.** (Львів), **Яковенко Л.М.** (Київ)

Усі права стосовно опублікованих статей належать видавцеві.  
Розмноження в будь-який спосіб матеріалів, опублікованих у цьому виданні, допускається лише з письмового дозволу редакції.  
Відповідальність за достовірність інформації, що міститься в друкованих матеріалах, несуть автори.  
Відповідальність за зміст рекламних матеріалів несе рекламодавець.

*Оригінал-макет журналу затверджений на спільному засіданні  
Проблемної комісії «Нейрохірургія»,  
Правління Української Асоціації Нейрохірургів  
та Редакційної колегії «Українського нейрохірургічного журналу»  
протокол № 17 від 19.09.2008*

© Український нейрохірургічний журнал  
© Украинский нейрохирургический журнал  
© Ukrainian Neurosurgical Journal

Шановні колеги!

**Відповідно до загальних рішень, прийнятих на IV з'їзді нейрохірургів України в м. Дніпропетровську, в цьому номері нашого журналу опубліковані клінічні протоколи надання медичної допомоги за спеціальностями «Нейрохірургія» та «Дитяча нейрохірургія».**

Необхідність стандартизації надання медичної допомоги визначається цілою низкою тенденцій, що існують в галузі охорони здоров'я на сьогоднішній день. По-перше, це неухильно зростаюча вартість медичної допомоги, що обумовлено вдосконаленням (і, відповідно, подорожчанням) медичних технологій, демографічними зрушеннями в бік постаріння населення та підвищення рівня вимог пацієнтів. По-друге, це велика кількість різномірної інформації стосовно сучасних медичних технологій і лікарських засобів, що ускладнює процес прийняття клінічних і управлінських рішень в умовах бурхливого розвитку доказової медицини. По-третє, це схильність лікарів до стереотипізації лікарської діяльності на підставі власного досвіду. Водночас, слід мати на увазі, що можливості держави задовольнити потреби населення у медичній допомозі обмежені і завжди відстають від реальних потреб у всіх без винятку країнах світу, хоча й різною мірою. Розробка і впровадження в медичну практику уніфікованих підходів, які дозволяють чітко орієнтуватися у лікарській діяльності відповідно до конкретних потреб в різних видах медичних послуг, мають сприяти більш раціональному витрачанням ресурсів.

Основними вимогами до розробки медичних стандартів є об'єктивне відображення оптимального шляху вирішення поставлених завдань, можливість їх практичного виконання та динамічність в організації лікувально-діагностичного процесу.

Сьогодні зусилля більшості вчених і практикуючих лікарів сконцентровані, перш за все, на розробці технологічних стандартів, до яких належать клінічні алгоритми, клінічні рекомендації та клінічні протоколи.

В сучасних умовах лікарю складно приймати адекватні клінічні рішення, оскільки йому доводиться вибирати зі значного числа наявних альтернатив, кількість таких з кожним днем збільшується. Спеціаліст потребує достовірної інформації, яка б дозволила йому вибирати найбільш ефективні методи діагностики і лікування та відповідні лікарські препарати в умовах дефіциту часу. Процес вибору ускладнений також і тим, що серед лікарів нерідко немає єдиної думки щодо ефективності різних методик. Включення тієї чи іншої технології в стандарт профілактики, діагностики і лікування фактично означає визнання доцільності її застосування і звільняє лікаря від трудомісткого пошуку доказів її ефективності та безпеки.

Основа стандартів медичної допомоги на сучасному етапі розвитку охорони здоров'я складають дані про науково доведену ефективність і безпечність медичних втручань, отримані в проведених за єдиною методикою клініко-епідеміологічних дослідженнях.

Одним з найбільш розповсюджених видів технологічних стандартів в медичній практиці є клінічні протоколи.

**Клінічні протоколи** — це встановлені уповноваженими органами медико-технологічні нормативні акти, розроблені на основі клінічних рекомендацій, в яких покроково відображено процес надання медичної допомоги (алгоритм), її обсяг та результати лікування (проміжні і кінцеві) при певному захворюванні *на певному етапі медичного обслуговування* з урахуванням усіх складових, які впливають на технологію лікування та обсяг медичних ресурсів (моделі клінічних випадків).

**Модель клінічного випадку** включає нозологічну форму за МКХ-10, характеристику за клінічно-статистичною класифікацією (ступінь тяжкості, активність, поширеність, ускладнений перебіг), умови/місце надання медичної допомоги (загальна практика, стаціонар, денний стаціонар тощо).

Протоколи адресовані не лише лікуючим лікарям, а й адміністраторам та організаторам охорони здоров'я. На їх основі встановлюються оптимальні вимоги до обсягу та якості медичної допомоги в рамках державних гарантій.

Застосування клінічних протоколів виходить далеко за межі впорядкування лікувально-діагностичного процесу. Вони є інструментом багатоцільового використання і можуть служити для вирішення наступних задач:

1. організація процесу лікування пацієнта, що передбачає визначення необхідних медичних заходів на відповідних рівнях та критеріїв для направлення хворих на інші рівні медичного обслуговування;

2. досягнення балансу якості й ефективності шляхом запобігання надмірних діагностичних та лікувальних втручань, визначення оптимальних витрат на аналізи та медикаменти, вивчення потенційної ефективності, якої можна досягти без втрати якості;

3. контроль за використанням ресурсів (аналіз своєчасності початку повноцінного лікування, можливість зміни місця надання медичної допомоги тощо);

4. забезпечення стратегічного планування в медичній практиці.

Впровадження в лікувальну практику науково обґрунтованих клінічних рекомендацій і протоколів має сприяти поступовому витісненню малоефективних і небезпечних втручань та більш активному впровадженню нових медичних технологій, доцільність використання яких доведено, раціональному розподілу ресурсів і зниженню витрат на охорону здоров'я при одночасному підвищенні якості медичної допомоги.

На виконання доручення Прем'єр-міністра України від 12.03.2003 №14494 та доручення Президента України від 06.03.2003 №1–1/252 щодо прискорення розробки протоколів лікування, Указу Президента України від 06.12.2005 №1694/2005, рішення апаратної наради МОЗ України від 09.09.2005 р. «Про стан нейрохірургічної допомоги в Україні» та відповідно до постанови Кабінету Міністрів України від 13.06.2007 р. №815 «Про затвердження Національного плану розвитку системи охорони здоров'я на період до 2010 року» провідними нейрохірургами України розроблені клінічні протоколи надання медичної допомоги хворим за спеціальностями «Нейрохірургія» та «Дитяча нейрохірургія».

Надруковані у цьому виданні клінічні протоколи розроблені на основі узагальнення клінічних рекомендацій і клінічних протоколів, які застосовуються у кращих нейрохірургічних клініках світу, з урахуванням досвіду Всесвітньої та Європейської асоціацій нейрохірургів та досягнень вітчизняної науки.

Представлені клінічні протоколи широко обговорювалися нейрохірургічною спільнотою, були схвалені пленумами Української асоціації нейрохірургів, спільними засіданнями вченої ради Державної установи «Інститут нейрохірургії ім. акад. А.П. Ромоданова АМН України» та проблемної комісії за спеціальністю «Нейрохірургія» та затверджені відповідними наказами МОЗ України.

Враховуючи, що нейрохірургія продовжує розвиватися дуже швидкими темпами, представлені протоколи підлягають регулярному (не рідше 1 разу на 3 роки) перегляду.

Закликаємо усіх, хто задіяний у процесі надання медичної допомоги хворим з нейрохірургічною патологією, сприяти якнайшвидшому впровадженню клінічних протоколів за спеціальностями «Нейрохірургія» та «Дитяча нейрохірургія» у повсякденну діяльність закладів охорони здоров'я України. Просимо надсилати зауваження, питання та пропозиції щодо удосконалення клінічних рекомендацій до редакції «Українського нейрохірургічного журналу», вони будуть враховані у подальшій роботі.

Головний редактор «Українського нейрохірургічного журналу»,  
академік АМН України Ю.П. Зозуля

## Зміст

Наказ Міністерства охорони здоров'я України від 13.06.2008 за № 317 «Про затвердження клінічних протоколів надання медичної допомоги за спеціальністю «Нейрохірургія».....	6
<b>Додаток</b>	
<i>Клінічні протоколи надання нейрохірургічної допомоги хворим:</i>	
із абсцесом головного мозку.....	9
із гідроцефалією.....	13
із невралгією трійчастого, язикового нерва, гемілицевого спазмом, синдромом Меньєра, есенціальною пароксизмальною артеріальною гіпертензією.....	15
із відкритими пошкодженнями хребта та спинного мозку.....	18
із інфекційно-запальними ускладненнями при травмі хребта та спинного мозку.....	22
із травматичними ушкодженнями краніовертебральної ділянки.....	25
із травмою шийного відділу хребта та спинного мозку.....	30
із травмою грудного та поперекового відділів хребта та спинного мозку.....	34
із інфекційно-запальними процесами хребта та спинного мозку.....	39
із дискогенними нейрокомпресійними синдромами поперекового відділу хребта.....	41
із дискогенними нейрокомпресійними синдромами шийного відділу хребта.....	45
із нестабільністю хребта дегенеративно-дистрофічного генезу (спондилолітезом, спондилолізом хребта) із неврологічними проявами.....	48
із стенозами спинномозкового каналу хребта.....	51
із пухлинами хребта.....	54
із екстрамедулярними пухлинами спинного мозку.....	56
із інтрамедулярними пухлинами спинного мозку.....	58
із сирінгомієлією.....	61
із субарахноїдальним крововиливом із каротидного сифона та біфуркації внутрішньої сонної артерії внаслідок розриву артеріальної аневризми.....	64
із субарахноїдальним крововиливом з середньої мозкової артерії внаслідок розриву артеріальної аневризми.....	67
із субарахноїдальним крововиливом з передньої сполучної артерії внаслідок розриву артеріальної аневризми.....	69
із субарахноїдальним крововиливом із задньої сполучної артерії внаслідок розриву артеріальної аневризми.....	71
із субарахноїдальним крововиливом з базиллярної та сегменту V <sub>4</sub> хребтової артерії внаслідок розриву артеріальної аневризми.....	73
із ішемічним інсультом.....	75
із наслідками ішемічного інсульту, при оклюзії і стенозах прецеребральних та мозкових артерій, які не викликають розвиток мозкового інфаркту.....	79
із внутрішньомозковими крововиливами.....	84
із травматичними ушкодженнями периферичних нервів.....	88
із синдромом верхньої грудної апертури.....	91
із доброякісними пухлинами периферичних нервів.....	93
із злоякісними пухлинами периферичних нервів.....	95
із мононевропатіями.....	97
із аденомою гіпофіза.....	101
із позамозковими базальними супратенторіальними пухлинами мозкових оболонок (менінгіомами).....	103
із позамозковими конвекситалями супратенторіальними пухлинами мозкових оболонок (менінгіомами).....	106
із доброякісними пухлинами мозкової оболонки в ділянці задньої черепної ямки.....	109
із доброякісними пухлинами головного мозку під мозочковим наметом.....	111
із доброякісними пухлинами черепних нервів.....	113
із гліальними новоутвореннями півкуль великого мозку.....	115
із блефароспазмом (краніальною дистонією).....	118
із дистонією.....	119
на епілепсію.....	121

<i>із епілептичним статусом</i> .....	125
<i>на есенціальний тремор</i> .....	127
<i>на паркінсонізм</i> .....	129
<i>із спастичною кривошиєю</i> .....	131
<i>Алгоритм лікувально-діагностичних заходів при гострих порушеннях мозкового кровообігу</i> .....	133
<i>Алгоритм лікувально-діагностичних заходів при гострих порушеннях мозкового кровообігу (геморагічний інсульт)</i> .....	134
<i>Алгоритм лікувально-діагностичних заходів при гострих порушеннях мозкового кровообігу (ішемічний інсульт)</i> .....	135
<b>Наказ Міністерства охорони здоров'я України від 25.04.2006 за № 380 «Про затвердження протоколів надання медичної допомоги за спеціальністю «Нейрохірургія»</b> .....	136
<b>Додаток</b>	
<i>Клінічні протоколи надання медичної допомоги хворим:</i>	
<i>із забоем головного мозку легкого ступеня тяжкості</i> .....	137
<i>із забоем головного мозку середнього ступеня тяжкості</i> .....	139
<i>із забоем головного мозку тяжкого ступеня, дифузним аксональним ушкодженням</i> .....	141
<i>із збройними непроникаючими пораненнями голови мирного часу</i> .....	144
<i>із збройними пораненнями м'яких тканин голови мирного часу</i> .....	147
<i>із збройними проникаючими пораненнями голови мирного часу</i> .....	149
<i>із назальною ліквореєю</i> .....	152
<i>із післятравматичними кістковими дефектами черепа</i> .....	155
<i>із струсом головного мозку</i> .....	158
<i>із травматичними епідуральними гематомами</i> .....	160
<i>із травматичними субдуральними гематомами</i> .....	164
<i>із хронічними субдуральними гематомами</i> .....	168
<b>Наказ Міністерства охорони здоров'я України від 17.06.2008 за № 320 «Про затвердження клінічних протоколів надання медичної допомоги за спеціальністю «Дитяча нейрохірургія»</b> .....	170
<b>Додаток</b>	
<i>Клінічні протоколи надання медичної допомоги дітям:</i>	
<i>із струсом головного мозку</i> .....	172
<i>із забоем головного мозку легкого та середнього ступеня тяжкості</i> .....	174
<i>із забоем головного мозку тяжкого ступеня, дифузним аксональним ушкодженням</i> .....	176
<i>із травматичними епідуральними гематомами</i> .....	179
<i>із травматичними субдуральними гематомами</i> .....	182
<i>із хронічними субдуральними гематомами</i> .....	185
<i>із назальною посттравматичною ліквореєю</i> .....	187
<i>із післятравматичними кістковими дефектами черепа</i> .....	190
<i>із збройними пораненнями м'яких тканин голови мирного часу</i> .....	193
<i>із збройними непроникаючими пораненнями голови мирного часу</i> .....	195
<i>із збройними проникаючими пораненнями голови мирного часу</i> .....	198
<i>із кефалогематомами</i> .....	201
<i>із краніосиностозами</i> .....	202
<i>із енцефалоцеле</i> .....	204
<i>із внутрішньочерепними та внутрішньохребтовими абсцесами і гранульомами</i> .....	207
<i>із астроцитомами мозочка</i> .....	209
<i>із гліомою зорових шляхів</i> .....	211
<i>із пухлинами III шлуночка головного мозку</i> .....	213
<i>із доброякісними пухлинами пінеальної ділянки головного мозку</i> .....	215
<i>із супратенторіальними астроцитомами</i> .....	217
<i>із хоріоїдпапіломами головного мозку</i> .....	219
<i>із пухлинами стовбура мозку</i> .....	221
<i>Алгоритм надання медичної допомоги дитині з черепно-мозковою травмою в гострому періоді</i> ..	223

**МІНІСТЕРСТВО ОХОРОНИ ЗДОРОВ'Я УКРАЇНИ****Н А К А З**

13.06.2008

м. Київ

№ 317

**Про затвердження клінічних  
протоколів надання медичної  
допомоги за спеціальністю  
«Нейрохірургія»**

На виконання доручення Прем'єр-міністра України від 12.03.2003 №14494 до доручення Президента України від 06.03.2003 №1-1/252 щодо прискорення розроблення і запровадження протоколів лікування

**НАКАЗУЮ:**

1. Затвердити клінічні протоколи надання медичної допомоги за спеціальністю «Нейрохірургія»:

1.1. Клінічний протокол надання медичної допомоги хворим із абсцесом головного мозку (додається).

1.2. Клінічний протокол надання медичної допомоги хворим із гідроцефалією (додається).

1.3. Клінічний протокол надання медичної допомоги хворим із невралгією трійчастого, язикоглоточного нервів, гемілицевим спазмом, синдромом Мен'єра, есенціальною пароксизмальною артеріальною гіпертензією (додається).

1.4. Клінічний протокол надання медичної допомоги хворим із відкритими пошкодженнями хребта та спинного мозку (додається).

1.5. Клінічний протокол надання медичної допомоги хворим із інфекційно-запальними ускладненнями при травмі хребта та спинного мозку (додається).

1.6. Клінічний протокол надання медичної допомоги хворим із травматичними ушкодженнями краніовертебральної ділянки (додається).

1.7. Клінічний протокол надання медичної допомоги хворим із травмою шийного відділу хребта та спинного мозку (додається).

1.8. Клінічний протокол надання медичної допомоги хворим із з травмою грудного та поперекового відділів хребта та спинного мозку (додається).

1.9. Клінічний протокол надання медичної допомоги хворим із з інфекційно-запальними процесами хребта та спинного мозку (додається).

1.10. Клінічний протокол надання медичної допомоги хворим із з дискогенними нейрокомпресійними синдромами поперекового відділу хребта (додається).

1.11. Клінічний протокол надання медичної допомоги хворим із з дискогенними нейрокомпресійними синдромами шийного відділу хребта (додається).

1.12. Клінічний протокол надання медичної допомоги хворим із з нестабільністю хребта дегенеративно-дистрофічного генезу (спондилостезом, спондилолізом хребта) із неврологічними проявами (додається).

1.13. Клінічний протокол надання медичної допомоги хворим із з стенозами спинномозкового каналу хребта (додається).

1.14. Клінічний протокол надання медичної допомоги хворим із з пухлинами хребта (додається).

1.15. Клінічний протокол надання медичної допомоги хворим із з екстремедулярними пухлинами спинного мозку (додається).

1.16. Клінічний протокол надання медичної допомоги хворим із з інтрамедулярними пухлинами спинного мозку (додається).

1.17. Клінічний протокол надання медичної допомоги хворим із з сирингомієлією (додається).

1.18. Клінічний протокол надання медичної допомоги хворим із з субарахноїдальним крововиливом з каротидного сифона та біфуркації внутрішньої сонної артерії внаслідок розриву артеріальної аневризми (додається).

1.19. Клінічний протокол надання медичної допомоги хворим із з субарахноїдальним крововиливом з середньої мозкової артерії внаслідок розриву артеріальної аневризми (додається).

1.20. Клінічний протокол надання медичної допомоги хворим із з субарахноїдальним крововиливом з передньої сполучної артерії внаслідок розриву артеріальної аневризми (додається).

1.21. Клінічний протокол надання медичної допомоги хворим із з субарахноїдальним крововиливом із задньої сполучної артерії внаслідок розриву артеріальної аневризми (додається).

1.22. Клінічний протокол надання медичної допомоги хворим із з субарахноїдальним крововиливом з базилярної та сегменту V<sub>4</sub> хребтової артерії внаслідок розриву артеріальної аневризми (додається).

1.23. Клінічний протокол надання медичної допомоги хворим із з ішемічним інсультом (додається).

1.24. Клінічний протокол надання медичної допомоги хворим із з наслідками ішемічного інсульту, при оклюзіях і стенозах прецеребральних та мозкових артерій, які не викликають розвиток мозкового інфаркту (додається).

1.25. Клінічний протокол надання медичної допомоги хворим із з внутрішньомозковими крововиливами (додається).

1.26. Клінічний протокол надання медичної допомоги хворим із з травматичними ушкодженнями периферичних нервів (додається).

1.27. Клінічний протокол надання медичної допомоги хворим із з синдромом верхньої грудної апертури (додається).

1.28. Клінічний протокол надання медичної допомоги хворим із з доброякісними пухлинами периферичних нервів (додається).

1.29. Клінічний протокол надання медичної допомоги хворим із з злоякісними пухлинами периферичних нервів (додається).

1.30. Клінічний протокол надання медичної допомоги хворим із з мононевропатіями (додається).

1.31. Клінічний протокол надання медичної допомоги хворим із з аденомою гіпофіза (додається).

1.32. Клінічний протокол надання медичної допомоги хворим із з позамозковими базальними супратенторіальними пухлинами мозкових оболонки (менінгіомами) (додається).

1.33. Клінічний протокол надання медичної допомоги хворим із з позамозковими конвексимальними супратенторіальними пухлинами мозкових оболонки (менінгіомами) (додається).



1.34. Клінічний протокол надання медичної допомоги хворим із доброякісними пухлинами мозкової оболонки в ділянці задньої черепної ямки (додається).

1.35. Клінічний протокол надання медичної допомоги хворим із доброякісними пухлинами головного мозку під мозочковим наметом (додається).

1.36. Клінічний протокол надання медичної допомоги хворим із доброякісними пухлинами черепних нервів (додається).

1.37. Клінічний протокол надання медичної допомоги хворим із гліальними новоутвореннями півкуль великого мозку (додається).

1.38. Клінічний протокол надання медичної допомоги хворим із блефароспазмом (краніальною дистонією) (додається).

1.39. Клінічний протокол надання медичної допомоги хворим із дистонією

1.40. Клінічний протокол надання медичної допомоги хворим на епілепсію (додається).

1.41. Клінічний протокол надання медичної допомоги хворим із епілептичним статусом (додається).

1.42. Клінічний протокол надання медичної допомоги хворим на есенціальний тремор (додається).

1.43. Клінічний протокол надання медичної допомоги хворим на паркінсонізм (додається).

1.44. Клінічний протокол надання медичної допомоги хворим із спастичною кривошиєю (додається).

1.45. Алгоритм лікувально-діагностичних заходів при гострих порушеннях мозкового кровообігу (додається).

2. Міністру охорони здоров'я Автономної Республіки Крим, начальникам головних управлінь охорони здоров'я Дніпропетровської, Луганської, Львівської та Харківської, Київської, Головного управління охорони здоров'я та медицини катастроф Черкаської, управління охорони здоров'я та курортів Вінницької, управління охорони здоров'я та медицини катастроф Одеської, управлінь охорони здоров'я обласних державних адміністрацій, Головного управління охорони здоров'я та медичного забезпечення Київської та управління охорони здоров'я Севастопольської міських державних адміністрацій організувати впровадження та забезпечити впровадження клінічних протоколів надання медичної допомоги, затверджених цим наказом, в підпорядкованих лікувально-профілактичних закладах.

3. Контроль за виконанням наказу покласти на заступника Міністра Митника З.М.

**Міністр**

*Підпис*

**В.М.Князевич**

## ЗАТВЕРДЖЕНО

наказом Міністерства охорони здоров'я України  
від 13.06.2008 № 317**Клінічний протокол  
надання медичної допомоги хворим із абсцесом головного мозку**

Шифр за МКХ-10: G06.0

**Абсцес головного мозку** – вогнищеве скупчення гною в мозковій речовині, відокремлене капсулою чи її елементами. Абсцес головного мозку виявляється на КТ (МРТ) як утворення переважно округлої форми, з чіткими контурами, обмежене капсулою, візуалізація якої посилюється при введенні контрастних речовин.

**Ознаки та критерії діагностики**

Клінічні прояви абсцесу головного мозку залежать від його локалізації, розмірів, кількості, поширення перифокального набряку, ступеня дислокації головного мозку, інтоксикаційно-септичних проявів та супутніх захворювань.

Найбільш типовою при абсцесах головного мозку є тріада симптомів: головний біль, вогнищевий неврологічний дефіцит, підвищення температури тіла, яку спостерігають більше ніж у 50% пацієнтів.

Головний біль різної інтенсивності є найбільш постійним симптомом і зустрічається у 80% хворих.

Вогнищева неврологічна симптоматика залежить від локалізації абсцесу/абсцесів, поширення перифокального набряку, наявності та ступеня дислокації головного мозку. Вогнищеві симптоми мають велике топіко-діагностичне значення. При абсцесах мозку вогнищева симптоматика частіше має характер випадіння, але може мати і характер подразнення, особливо на початкових етапах розвитку абсцесу.

На фоні розвитку внутрішньочерепної гіпертензії та дислокації головного мозку порушується свідомість від оглушення до коми, з'являються краніобазальні та стовбурові симптоми, нудота, блювота. З їх появою первинно вогнищеві симптоми нівелюються.

Менінгеальні симптоми спостерігаються досить часто. Їх посилення до крайнього ступеня може свідчити про прорив абсцесу в шлуночкову систему.

Підвищення температури тіла спостерігають у 30-50% пацієнтів. Температура може бути від субфібрильної до гектичної. У частини хворих при сформованій товстій капсулі абсцесу вона може бути нормальною.

В діагностиці абсцесів головного мозку важливе значення має виявлення в анамнезі гнійно-септичних захворювань внутрішніх органів та скелета; інфекційних хвороб, у тому числі ВІЛ-СНІД; проникаючих ЧМТ; запальних уражень м'яких тканин голови та обличчя, кісток мозкового та лицевого черепа; запальних процесів параназальних синусів, середнього вуха, *paris petrosa* скроневої кістки, проведених з цього приводу хірургічних втручань. Відсутність в анамнезі вищезазначених даних не виключає наявності абсцесу головного мозку.

*Вищенаведене свідчить про відсутність патогномонічних для абсцесів головного мозку симптомів.*

Важливе значення мають додаткові методи променевої та лабораторної діагностики.

Рентгенографія черепа дозволяє в деяких випадках виявити звапнення капсули абсцесу, наявність вільного газу у хворих, яким не проводили хірургічні втручання та не було про-

никаючої ЧМТ. Серед непрямих ознак абсцесу слід звернути увагу на ознаки остеомієліту кісток черепа та запальне ураження параназальних синусів, pars petrosa скроневої кістки.

ЕХО-ЕГ виявляє латеральну дислокацію при супратенторіальному розташуванні досить великих абсцесів мозку.

Інформативним методом діагностики абсцесів головного мозку є КТ головного мозку. КТ дозволяє виявити абсцес, його локалізацію, розміри, кількість, оцінити перифокальний набряк, дислокаційні зміни. КТ з контрастним посиленням дозволяє більш чітко візуалізувати капсулу абсцесу. В деяких випадках важко диференціювати абсцес від пухлин мозку, метастатичного ураження мозку, деяких судинних мальформацій.

МРТ головного мозку, особливо з контрастним посиленням, є найбільш інформативним методом діагностики абсцесів мозку і в цьому переважає КТ. МРТ дозволяє не тільки виявити абсцес, його локалізацію, розміри та кількість, але й диференціювати його від енцефалітів, пухлин, метастазів, судинних мальформацій.

Дослідження люмбального ліквору при сформованому абсцесі виявляє незначний плейоцитоз та збільшення рівня білків.

*Люмбальну пункцію при підозрі на абсцес проводити протипоказано при наявності ознак внутрішньочерепної гіпертензії.*

Загальні дослідження крові виявляють зміни, характерні для запального процесу – лейкоцитарний плейоцитоз, зміщення формули вліво, підвищення ШОЕ.

Бактеріологічні дослідження проводять шляхом забору біоптату безпосередньо під час хірургічного втручання із порожнини абсцесу. Також доцільно проводити бактеріологічні дослідження при наявності гнійних екстрацеребральних вогнищ, які можливо є причиною абсцесу. Ці дослідження дозволяють визначити збудника процесу, його чутливість до антибіотиків.

#### **Умови, у яких повинна надаватись медична допомога**

Пацієнти з абсцесом головного мозку підлягають обстеженню і лікуванню у нейрохірургічному відділенні.

#### **Діагностика**

Діагностичні заходи включають:

1. Загальний огляд, анамнез.
2. Неврологічний огляд.
3. Рентгенографія черепа в 2 проекціях.
4. Рентгенографія легенів.
5. ЕХО-ЕГ.
6. КТ головного мозку, КТ головного мозку з контрастним посиленням чи МРТ головного мозку, МРТ головного мозку з контрастним посиленням.
7. Загальний аналіз крові та сечі.
8. Біохімічне дослідження крові, коагулограма.
9. Група крові та РН-фактор.
10. Огляд окуліста.
11. Огляд ЛОР.
12. Огляд терапевта.
13. Бактеріологічні дослідження екстрацеребральних запальних вогнищ (при наявності).
14. Бактеріологічні дослідження вмісту абсцесу (після хірургічного втручання).

## Лікування

Наявність абсцесу головного мозку є показанням до госпіталізації в нейрохірургічне відділення. Лікування проводиться під наглядом нейрохірурга та інфекціоніста. В переважній більшості випадків наявність верифікованого абсцесу головного мозку є показанням до ургентного оперативного втручання.

*Консервативне лікування* проводиться переважно:

- на етапі абсцедуючого енцефаліту;
- при невеликих розмірах (до 2,5 см) вогнищ з відсутністю дислокаційних змін, глибинної та перивентрикулярної локалізації;
- при множинних абсцесах глибинної локалізації без дислокації;
- при багатокамерних (стільникових) абсцесах глибинної локалізації без мас-ефекту.

Консервативне лікування складається з антибактеріальної терапії антибіотиками широкого спектра дії згідно існуючих сучасних схем лікування, протинабрякової терапії. Використовують імуностимулюючі та розсмоктуючі засоби. При наявності супутнього менінгіту показане дослідження цереброспінальної рідини з визначенням індивідуальної чутливості. При показах можливе введення антибактеріальних засобів ендолумбально.

При відсутності ефекту від консервативного лікування протягом 4 тижнів, погіршенні стану хворого, збільшенні об'єму вогнища або дислокаційних змін вирішується питання про хірургічне втручання. Абсолютним показанням до хірургічного втручання є наявність абсцесу, що супроводжується мас-ефектом та дислокаційними змінами.

*Хірургічне лікування:*

- пункційний метод – не має протипоказань. Показаний при тяжкому стані хворих різного віку, особливо у дітей, при значному підвищенні внутрішньочерепного тиску, при глибинному перивентрикулярному розташуванні та локалізації в функціонально важливих зонах. Проводиться евакуація гною з обов'язковим промиванням порожнини абсцесу розчином антибіотиків,

- метод дренивання порожнини абсцесу – найбільш ефективний спосіб хірургічного лікування, використовується переважно при супратенторіальній локалізації у випадках, коли розміри абсцесу дозволяють встановити дренажну систему. Показано використання приточно-відточних систем для зрощення порожнини абсцесу розчином антибіотиків та евакуації гною;

- тотальне видалення абсцесу показане у випадках, коли перші два способи втручання виявились неефективними, при рецидиві абсцесу, при контактних абсцесах та випадках, коли щільність капсули абсцесу не дозволяє провести пункцію та ефективне його дренивання. При багатокамерних абсцесах оперативне втручання можливо проводити в два етапи:

Першим етапом – пункцією найбільшого абсцесу – зменшують його масу з подальшим видаленням абсцесу.

При множинних абсцесах, що супроводжуються дислокаційним синдромом, втручання проводиться на найбільшій вогнищі переважно пункційним методом.

При операційному втручанні обов'язковим є проведення бактеріологічного дослідження вмісту абсцесу з визначенням чутливості до антибіотиків.

Кожне оперативне втручання супроводжується використанням антибіотикотерапії з використанням антибіотиків широкого спектра дії до визначення індивідуальної чутливості.

Протипоказанням до оперативного втручання є вкрай тяжкий стан хворого з вітальними порушеннями.

Недопустимою є пункція мозку через гнійну рану (гнійний середній отит, фронтит і т.і).

При формуванні абсцесів мозку у ВІЛ-інфікованих лікування повинно бути комплексним з застосуванням специфічної протизапальної та антиретровірусної терапії.

#### **Критерії ефективності та очікувані результати лікування**

Поліпшення загального стану, регрес неврологічної симптоматики.

При своєчасній діагностиці та ефективному лікуванні загальна летальність складає 0-10%. При відсутності КТ та МРТ діагностики летальність може збільшитись до 40-60%. У віддаленому періоді неврологічний дефіцит відзначається у 45% хворих, епілептичні напади в 27% випадків, рухові порушення – в 27%.

**Головний позаштатний спеціаліст**

**МОЗ України за спеціальністю «нейрохірургія»** *Підпис*

**Є.Г. Педаченко**

**ЗАТВЕРДЖЕНО**наказом Міністерства охорони здоров'я України  
від 13.06.2008 № 317**Клінічний протокол надання медичної допомоги хворим із гідроцефалією**

Шифр за МКХ-10: G91, G94.

**Ознаки та критерії діагностики**

Основними симптомами гідроцефалії є головні болі, нудота, блювота, зниження зору, статокординаторні порушення, загальмованість вищої нервової діяльності, приступи втрати свідомості при гострій оклюзії лікворних шляхів. У дитячому віці ознаками гідроцефалії є напруження, вип'ячування тім'ячка, прискорене збільшення розмірів голови, очорухові порушення.

Гідроцефалія може бути:

- вроджена – внаслідок порушення внутрішньоутробного розвитку, родової травми, внутрішньошлуночкової геморагії з подальшою оклюзією лікворних шляхів;
- надбана – внаслідок перенесеної нейроінфекції з подальшим спайковим процесом та оклюзією лікворних шляхів або порушенням резорбції ліквору; новоутворень, що призводять до механічної компресії, оклюзії лікворних шляхів.

Гідроцефалія поділяється на внутрішню, закриту/оклюзійну, та зовнішню, відкриту/арезорбтивну, внаслідок гіперпродукції чи порушення абсорбції ліквору, чи внаслідок атрофії мозку.

Гідроцефалія може бути компенсована, що потребує динамічного спостереження; субкомпенсована та декомпенсована, що потребує хірургічного лікування.

За типом розвитку гідроцефалія може бути гострою, підгострою та хронічною. Гостра гідроцефалія потребує ургентного нейрохірургічного лікування.

**Умови, в яких повинна надаватись медична допомога**

Пацієнти з гідроцефалією підлягають стаціонарному лікуванню у нейрохірургічному відділенні.

**Діагностика**

1. Збір скарг та анамнестичних даних.
2. Огляд невролога, окуліста та нейрохірурга.
3. Ультрасонографія (в ранньому дитячому віці), комп'ютерна томографія (КТ) чи магнітно-резонансна томографія (МРТ) для верифікації гідроцефалії, її виду та визначення причинних факторів (при можливості).

**Лікування**

Лікувальна тактика залежить від виду гідроцефалії (відкрита, замкнена), типу розвитку (гостра, підгостра, хронічна), стадії (компенсована, субкомпенсована, декомпенсована); рівня внутрішньочерепного тиску (гіпертензивна чи нормотензивна); причинного фактору (наявність чи відсутність агенту, що призводить до оклюзії/компресії лікворних шляхів).

Компенсована гідроцефалія потребує динамічного спостереження пацієнта неврологом, офтальмологом, нейрохірургом з вирішенням питання хірургічного лікування в разі прогресивності симптоматики гіпертензії. Субкомпенсована та декомпенсовані форми гідроцефалії потребують хірургічного втручання.

У випадку гідроцефалії внаслідок запального процесу при його активності проводиться консервативна протизапальна (цілеспрямована проти специфічного агенту, що її викликав)

терапія, дегідратуюча терапія, а по регресі запального процесу і збереженні внутрішньочерепної гіпертензії – хірургічне лікування – лікворошунтуюча операція.

У випадку гідроцефалії внаслідок геморагії (внутрішньошлуночкової, субарахноїдальної) проводиться медикаментозна терапія (гемостатична, протинабрякова, дегідратаційна, протизапальна), санація та розгрузка лікворних шляхів (в тому числі за допомогою вентрикулопункцій, чи встановлення резервуару Омайя, чи зовнішнього дронування) з подальшим вирішенням лікувальної/хірургічної тактики в залежності від ступеню гідроцефалії та внутрішньочерепної гіпертензії.

У випадку гідроцефалії внаслідок оклюзії лікворних шляхів новоутворенням лікування може бути виконано шляхом видалення компремуючого агенту (при можливості). При гострій оклюзії, як перший етап лікування, може бути проведена лікворошунтуюча операція чи тимчасове дронування лікворних шляхів із подальшим видаленням компремуючого агенту (при можливості, чи інші методи лікування, наприклад рентгено- чи гамма-ніж терапія, за показаннями). При виявленні компремуючого агенту – оклюзії на рівні краніо-цервікального сполучення при синдромі Кіарі, лікувальна тактика повинна полягати у декомпресії краніо-цервікального сполучення з динамічним спостереженням в подальшому, а при відсутності регресу внутрішньочерепної гіпертензії, вирішенні питання лікворошунтуючої операції.

При закритій/оклюзійній (так званій ідіопатичній/післязапальній) гідроцефалії, що зустрічається у переважній більшості випадків, проводиться хірургічне лікування – лікворошунтуюча операція за допомогою вентрикуло-перитонеальної чи вентрикуло-атріальної клапанної лікворошунтуючої системи, вентрикулоцистерностомія чи перфорація дна третього шлуночку (що вирішується в кожному випадку індивідуально).

При відкритій гідроцефалії, при наявності симптомів внутрішньочерепної гіпертензії, як правило, проводиться люмбоперитонеальне шунтування клапанною чи безклапанною люмбоперитонеальною лікворошунтуючою системою.

Вибір клапану лікворошунтуючої системи залежить від вікової норми внутрішньочерепного тиску; рівня гіпертензії у конкретного хворого, що вимірюється інтраопераційно чи доопераційно у випадку відкритої гідроцефалії; ступеня вираженості гідроцефалії, та ступеню компенсації-декомпенсації; стану тканин у місці передбачуваної установки системи. Вибір дистального кінця лікворшунтуючої системи залежить від можливості установки його в черевну порожнину.

### **Критерії ефективності та очікувані результати лікування**

Критеріями якості лікування є поліпшення загального та неврологічного стану хворого, регрес симптоматики внутрішньочерепної гіпертензії (при цьому не обов'язкове зменшення чи нормалізація розмірів лікворних просторів).

Середній термін лікування у нейрохірургічному стаціонарі – до 14 днів.

Необхідне амбулаторне динамічне спостереження невролога за хворим, що обумовлене досить частими (від 17 до 35%) дисфункціями лікворошунтуючої систем, що потребує надання спеціалізованої нейрохірургічної допомоги.

**Головний позаштатний спеціаліст**

**МОЗ України за спеціальністю «нейрохірургія»** Підпис

**Є.Г. Педаченко**

**ЗАТВЕРДЖЕНО**наказом Міністерства охорони здоров'я України  
від 13.06.2008 № 317**Клінічний протокол надання медичної допомоги хворим із невралгією трійчастого,  
язикоглоточного нервів, гемілицевим спазмом, синдромом  
Меньєра, есенціальною пароксизмальною артеріальною гіпертензією**

Шифр за МКХ-10: G50-G52

**Ознаки та критерії діагностики**

Основними симптомами невралгії трійчастого/язикоглоточного нервів є болі в одній половині обличчя, голови/глотки, кореня язика, приступоподібного, прострільного, колючого, «струмоподібного» характеру, тривалістю долі секунди чи секунди, чи кластери болю до кількох хвилин; інколи, чи з часом, болі пекучого, давлячого, смикаючого характеру. Болі виникають спонтанно або на найменші подразники: розмову, їжу, холод, незначні фізичні чи психоемоційні навантаження, дотику до певних, так званих «куркових», зон, певне положення голови.

Основними симптомами гемілицевого спазму є односторонні мимовільні спастичні скорочення м'язів однієї половини обличчя, що виникають спонтанно або на найменші фізичні чи психоемоційні навантаження. Типово скорочення розвиваються з параорбітальної групи м'язів і поширюються на параоральну зону, атипово починаються з нижньої групи м'язів і поширюються на верхню. Основними симптомами синдрому Меньєра є головокружіння, як правило системні, тобто направлені, які виникають спонтанно або при певному положенні голови, її повороті чи, взагалі, при незначній руховій активності; нудота, інколи блювота; шум тільки в одному вусі, як правило пульсуючий, чи «дуючий», що на початку захворювання виникає спонтанно періодично, а з часом може ставати постійним високо-чи низькочастотним; інколи запаморочення, відчуття наповнення чи розпирання вуха в глибині; інколи відчуття випирання частини носу, ока на стороні шуму; зниження слуху на це вухо або гіперакузія.

Есенціальна пароксизмальна артеріальна гіпертензія чи нейрогенна гіпертензія, що виявляється нечутливою до медикаментозної терапії при показниках артеріального тиску на рівні 180-240/90-140 мм.рт.ст. і вище, характеризується спонтанними короткочасними чи тривалими періодами раптового підйому артеріального тиску і такими ж спонтанними періодами нормалізації його на початку захворювання, чи може бути спровокована найменшими фізичними чи психоемоційними навантаженнями і обумовлена судинною компресією проксимальної росто-вентролатеральної ділянки продовгуватого мозку зліва, відноситься до групи нейроваскулярно-компресійних синдромів і підлягає тим же патогенетичним методам лікування.

Усі ці захворювання носять ремітуючий характер із періодичними рецидивами та спонтанними ремісіями на початку захворювання, у подальшому – до переходу у тривалі періоди загострення, з більш виразними та тривалими порушеннями функції черепно-мозкових нервів за гіперактивним типом, що призводить до тимчасової або стійкої втрати працездатності.

**Умови, в яких повинна надаватись медична допомога**

На початковому етапі розвитку синдромів гіперактивної дисфункції черепно-мозкових нервів медична допомога може надаватись амбулаторно, а в подальшому, при прогресуванні захворювання, в спеціалізованому нейрохірургічному стаціонарі.



## Діагностика

1. Збір скарг та анамнестичних даних.
2. Огляд невролога, окуліста та нейрохірурга.
3. Комп'ютерна томографія (КТ) чи магнітно-резонансна томографія (МРТ).

Діагностика базується, в першу чергу, на типових скаргах, анамнезі, клініко-неврологічних проявах. При виникненні больового синдрому в ділянці половини обличчя, голови, чи при виникненні симптоматики гіперактивної дисфункції трійчастого та/або язикоглоточного нервів, найбільш обґрунтованою є тактика, яка включає повне обстеження хворого, що вперше звернувся, з обов'язковим включенням візуалізуючих методів обстеження – КТ, МРТ, МРА в режимі «сирих даних», CISS3D або TRUFFY режимі для виключення/верифікації новоутворення, демієлінізуючого процесу чи судинної компресії із подальшим індивідуальним, патогенетично обумовленим підходом у виборі методів лікування.

Для класичних нейроваскулярних синдромів у переважній більшості випадків при ретельному зборі скарг та анамнезу, клініко-неврологічному обстеженні та проведенні функціональних проб виявляється пряма залежність між фізичними навантаженнями, холодним впливом, певним положенням голови чи зміною положення тіла, підйомом артеріального тиску або пробую Валсальви і виникненням больового синдрому чи дисфункції певного нерву. Ці клініко-функціональні проби використовуються як диференційно-діагностичний критерій, хоча вони не можуть виключити наявність пухлини в якості компресуючого фактору, що забезпечується нейровізуалізуючими методами дослідження. У випадках компресії пухлиною лікування спрямоване на її хірургічне видалення.

## Лікування

При наявності судинно-компресійного фактору хворому первинно повинна бути запропонована відповідна до синдрому медикаментозна терапія (при больових синдромах та гемілицевому спазмі – карбамазепіни, фенітоїн, ламіктал, топірамат; при синдромі Мен'єра - бета-серк; при гіпертонії - гіпотензивні, як мінімум з трьох різних груп). У хворих із відсутністю ефекту від медикаментозної терапії, або при його регресі, незважаючи на підвищення доз препаратів, чи значних побічних явищах від прийому медикаментів, при невралгії трійчастого нерву застосовуються блокади периферійних гілок різноманітними агентами (знеболюючі, протизапальні, спазмолітичні препарати), але з відмовою від алкоголізації у зв'язку із можливими значними ускладненнями. Коли ж ефект знечулення нетривкий або ж відсутній, то наступним етапом може бути один із хірургічних методів лікування. Патогенетично найбільш обґрунтованим методом лікування є мікросудинна декомпресія (МСД) відповідного черепно-мозкового нерва, при відсутності протипоказань. У випадку значної супутньої патології, наявності розсіяного склерозу як причини ТН, чи похилого віку, хворому пропонують один із менш інвазивних, деструктивних методів лікування, таких як гліцеролову, радіочастотну ризотомію, кріодеструкцію чи балон-компресію тригемінального ганглію. Сучасними високоефективними методами лікування при невралгії трійчастого нерва є засоби променевої хірургії, як то Гамма-ніж, Лінійний прискорювач, Кібер-ніж, чи 3D Logic system. При гемілицевому спазмі неефективність чи регрес ефекту медикаментозної терапії (карбамазепіни, ламіктал, топірамат) обґрунтовують хірургічне лікування: операцію ревізії структур мосто-мозочкового кута і МСД, чи проведення блокад м'язів обличчя ботулотоксином (що дає тимчасовий ефект). При синдромі Мен'єра операція показана тільки у випадках неефективної медикаментозної терапії. Основним препаратом, що пригнічує більшість проявів синдрому є бета-серк чи бета-гестин. Ці препарати хворі приймають тривалий час без будь-яких побічних ефектів. При вирішенні тактики хірургічного лікування методом вибору є операція мікросудинної декомпресії VII, VIII ч.м.н. Операція мікросудинної декомпресії продовгуватого мозку та IX, X ч.м.н. при гіпертензії

на сьогодні є методом вибору для тих, у кого має місце важка форма есенціальної пароксизмальної артеріальної гіпертензії, що потребує трьох різних антигіпертензивних медикаментів або взагалі є медикаментозно резистентною (після трьох невдалих спроб різних медичних режимів), де підтверджено, або наявна висока ймовірність судинної компресії лівої росто-вентро-латеральної зони продовгуватого мозку за даними МРТ обстежень. Протипоказаннями для нейрохірургічного лікування є вторинна артеріальна гіпертензія внаслідок стенозу ниркових артерій, гломерулонефриту чи феохромоцитоми, перенесений протягом року інфаркт міокарду, важка супутня соматична патологія. При виявленні в якості компресуючого/етіологічного фактору новоутворення в зоні мосто-мозочкового кута, хірургічне втручання, відповідно, направлене на його видалення.

#### **Критерії ефективності та очікувані результати лікування**

Лікування хворих з невралгіями трійчастого, язиковоглоточного нервів, гемілицевим спазмом, синдромом Мен'єра, нейрогенною артеріальною гіпертензією після регресу ефекту від медикаментозної терапії та проведення візуалізуючої діагностики, повинно полягати у проведенні операції ревізії структур мосто-мозочкового кута, мікросудинної декомпресії відповідного ч.м.н. Операція МСД є високоефективною (85-96% позитивних результатів) і якщо рецидив (3-15%) не виникає у перші місяці, то результатом вважається одужання. При рецидиві синдромів доцільне дообстеження із повторним хірургічним втручанням, направленим на ревізію, невроліз чи редеконпресію відповідного черепно-мозкового нерва. При рецидиві больових синдромів після проведення деструктивних методик на периферійних відділах корінця нерва чи на структурах гасерова вузла можливе повторне проведення деструктивної аналогічної операції, чи виконання проксимальної селективної ризотомії (за винятком гемілицевого спазму), застосування променевих методів хірургії при невралгії трійчастого нерва (за наявності відповідних умов).

Орієнтовна тривалість лікування у стаціонарних умовах – до 12 днів.

Після виписки хворого показано спостереження невропатолога за місцем проживання.

**Головний позаштатний спеціаліст**

**МОЗ України за спеціальністю «нейрохірургія»** Підпис

**Є.Г. Педаченко**

## ЗАТВЕРДЖЕНО

наказом Міністерства охорони здоров'я України  
від 13.06.2008 № 317

**Клінічний протокол надання медичної допомоги хворим із відкритими  
пошкодженнями хребта та спинного мозку**

Шифр за МКХ-10: S24.1

**Ознаки та критерії діагностики захворювання**

До відкритих пошкоджень хребта та спинного мозку відносяться вогнепальні поранення та пошкодження гострими предметами. Вогнепальні поранення можуть бути як бойовими, так і пораненнями мирного часу.

Вогнепальні поранення викликають як пряме пошкодження спинного мозку, нервових корінців, так і вторинне пошкодження комоційною хвилею. За останній час відзначена тенденція до збільшення частоти осколкових поранень та домінування їх над кульовими. Відзначається переважно сліпий характер осколкових поранень.

Ознаками відкритих пошкоджень хребта та спинного мозку є вхідний, а інколи - вихідний проникаючий отвір, локальна болючість і деформація, зменшення або відсутність чутливості нижче рівня ушкодження, порушення рухів в кінцівках, порушення функції тазових органів.

Клінічна картина залежить від локалізації, виду ушкодження, темпу розвитку компресії спинного мозку, вікових та індивідуальних особливостей хворого.

**Розрізняють наступні вогнепальні поранення хребта і спинного мозку:**

***А. Проникаючі поранення хребта***

1. Крізні проникаючі поранення хребта: а) з повним порушенням провідності спинного мозку або корінців кінського хвоста; б) з частковим порушенням провідності спинного мозку або корінців кінського хвоста; в) без неврологічних порушень.

2. Сліпі проникаючі поранення хребта: а) з повним порушенням провідності спинного мозку або корінців кінського хвоста; б) з частковим порушенням провідності спинного мозку або корінців кінського хвоста; в) без неврологічних порушень.

3. Тангенціальні проникаючі поранення хребта: а) з повним порушенням провідності спинного мозку або корінців кінського хвоста; б) з частковим порушенням провідності спинного мозку або корінців кінського хвоста; в) без неврологічних порушень.

***Б. Непроникаючі поранення хребта***

1. Крізні непроникаючі поранення: а) з повним порушенням провідності спинного мозку або корінців кінського хвоста; б) з частковим порушенням провідності спинного мозку або корінців кінського хвоста; в) без неврологічних порушень.

2. Сліпі непроникаючі поранення: а) з повним порушенням провідності спинного мозку або корінців кінського хвоста; б) з частковим порушенням провідності спинного мозку або корінців кінського хвоста; в) без неврологічних порушень.

3. Тангенціальні непроникаючі поранення: а) з повним порушенням провідності спинного мозку або корінців кінського хвоста; б) з частковим порушенням провідності спинного мозку або корінців кінського хвоста; в) без неврологічних порушень.

***В. Паравертебральні поранення:*** а) з повним порушенням провідності спинного мозку або корінців кінського хвоста; б) з частковим порушенням провідності спинного мозку або корінців кінського хвоста; в) без неврологічних порушень.

корінців кінського хвоста; в) паравертебральні поранення без неврологічних порушень не відносяться до компетенції нейрохірурга.

Серед травматичних вогнепальних уражень спинного мозку розрізняють: 1. Струс спинного мозку (синонім – спинальний шок). Струс спинного мозку можливо встановити при наявності виразної неврологічної симптоматики після травми з подальшим її повним регресом. 2. Забій спинного мозку. Забій спинного мозку можливо діагностувати в разі стійких неврологічних проявів, які не регресують з часом чи регресують частково. 3. Гематомієлія. 4. Стиснення спинного мозку кістковими структурами. 5. Розтрощення із частковим порушенням анатомічної цілісності чи з переривом спинного мозку. 6. Епідуральний, субдуральний та субарахноїдальний крововилив. 7. Травматичний радикуліт.

У клінічному перебігу вогнепальних поранень та пошкоджень хребта і спинного мозку розрізняють чотири періоди: 1) гострий, 2) ранній, 3) проміжний, 4) пізній.

**Гострий період** продовжується 2-3 доби. Клінічні прояви різних поранень та пошкоджень спинного мозку можуть бути схожими внаслідок того, що клінічна картина повного порушення провідності спинного мозку в цьому періоді може бути обумовлена спінальним шоком. В цьому періоді спостерігається утворення гематом, при наявності пошкодження ТМО - лікворея.

**Ранній період** продовжується наступні 2-3 тижні. В ранньому періоді, як і в гострому, при самих різних пораненнях та пошкодженнях може спостерігатись синдром повного порушення провідності спинного мозку. Останній може бути обумовлений спінальним шоком, порушеннями кровообігу, набряком спинного мозку.

**Проміжний період** продовжується до 2-3 місяців. На початку цього періоду (5-6 тижнів після пошкодження) зникають явища спінального шоку та виявляється реальний неврологічний дефіцит.

**Пізній період** продовжується з 3-4-го місяця до 2-3 років після поранення. В цьому періоді спостерігається відновлення функцій спинного мозку, виражене різною мірою в залежності від важкості його пошкодження. Відновлення функції спинного мозку може проходити протягом 5-10 років після поранення.

Серед **ранніх ускладнень** вогнепальної хребтово-спінальної травми зустрічаються гематоми, менінгіти, мієліти, абсцеси — епідуральні, інтрамедулярні.

#### **Умови, у яких повинна надаватись медична допомога**

Хворих з відкритими пошкодженнями хребта та спинного мозку слід негайно госпіталізувати на щиті для обстеження та лікування в нейрохірургічне відділення.

#### **Діагностика**

Обстеження хворого повинне включати (у перші 3 години з часу надходження в приймальне відділення стаціонару):

1. Загальносоматичний огляд з визначенням основних вітальних функцій (дихання, пульс, АТ).
2. Неврологічний огляд.
3. Ро-графія шийного відділу хребта в 2 проекціях (при підозрі на переломи поперечних відростків – 1/2 та 3/4 проекції з обох боків).
4. Люмбальна пункція, висхідна чи низхідна мієлографія (за відсутності КТ, МРТ).
5. КТ шийного відділу хребта в перші 60 хвилин після госпіталізації (основний метод діагностики пошкодження хребта), МРТ шийного відділу хребта (основний метод діагностики пошкодження спинного мозку).
6. Визначення групи крові та резус-фактора.

7. Загальний аналіз крові та сечі.
8. Аналіз крові на вміст цукру, алкоголю. Проба Раппопорта.
9. Біохімічне дослідження крові (електроліти, загальний білок), показників осмолярності плазми крові та гематокриту. Контроль згортання крові (з 3-го дня).

### **Лікування**

Лікування хворих із хребетно-спинномозковою травмою (ХСМТ) починають на догоспітальному етапі, основне завдання якого – не погіршити стан хворого під час його транспортування в стаціонар. Догоспітальна допомога включає підтримку життєво важливих функцій (дихання, гемодинаміки), фіксацію хребта, бажано введення нейропротекторів (метилпреднізолон). Хворих із ХСМТ рекомендується транспортувати безпосередньо в спеціалізовані нейрохірургічні відділення або травматологічні відділення ЦРБ.

Надання допомоги хворим у гострому періоді хвороби: нормалізація дихання й гемодинаміки, катетеризація сечового міхура й центральної вени. У випадку спінального шоку бинтують нижні кінцівки, вводять атропін, гіпертонічний (3-7%) розчин NaCl, проводять симптоматичне лікування (за алгоритмом ABC (airway, breath, circulation – дихальні шляхи, дихання, кровообіг), потерпілого негайно госпіталізують у нейрохірургічне відділення.

У перші 8 год. призначають метилпред (солюмедрол) у дозі 30 мг/кг/маси тіла одразу, через 6 год. хворий приймає 15 мг/кг препарату, надалі - по 5 мг/кг кожні 4 год. протягом 2 діб. Уводять вітамін Е по 5 мл внутрішньом'язево, дифенін - по 500 мг, антибіотики широкого спектра дії, анальгетики, нейропротектори, магнію сульфат, повороти хворого кожні 30-40 хв., симптоматичне лікування. Через 8-12 тиж. хворого переводять на реабілітацію в неврологічне відділення, реабілітаційний центр, проводять профілактику виникнення тромбоемболічних ускладнень. При тривалому ліжковому режимі профілактику тромбоемболії здійснюють на всіх етапах травматичної хвороби СМ.

### **Хірургічне лікування вогнепальних поранень хребта та спинного мозку включає:**

а) первинну хірургічну обробку рани, тобто видалення всіх нежиттєздатних тканин рани, що проводиться за загальними правилами як засіб профілактики та боротьби з інфекцією; б) спеціалізовані нейрохірургічні втручання на хребті та спинному мозку (ліквідація стиснення спинного мозку кістковими відломками, металічними чужерідними тілами, гематомами, відновлення лікворотоку, ліквідація ліквореї, при необхідності - стабілізація); в) профілактика та лікування різних ускладнень, трофічних порушень.

### **Показання до спеціалізованих оперативних втручань при пораненнях хребта та спинного мозку:**

1) розвиток усіх форм стиснення спинного мозку, серед яких можна виділити стиснення чужерідними тілами, кістковими відломками, гематомами; 2) проникаючі поранення хребта та спинного мозку, які супроводжуються розвитком ліквореї; 3) всі сліпі поранення хребта та спинного мозку з наявністю чужерідного тіла в хребцевому каналі.

### **Оперативні втручання на спинному мозку та хребті протипоказані при:**

1) наявності травматичного шоку; 2) важких комбінованих пораненнях хребта, спинного мозку та внутрішніх органів, розташованих в грудній та черевній порожнинах та в малому тазі; 3) запущених ускладненнях зі сторони сечовидільної системи, при розвитку сепсису, пневмонії, інтоксикації та раневої кахексії, тощо.

### **Втручання на хребті та спинному мозку не показані при:**

1) паравертебральних пораненнях, які супроводжуються синдромом струсу або забою спинного мозку без його стиснення; 2) крізних, проникаючих пораненнях хребта

з прогресуючим значним відновленням функцій спинного мозку або без неврологічних порушень.

Адекватна хірургічна обробка рани в поєднанні з антибіотикотерапією в більшості випадків дозволяє захити рану наглухо, встановивши приточно-відточну систему дренивання. В післяопераційному періоді всім хворим показано промивання рани антисептиками та антибіотикотерапія.

**Критеріями ефективності та очікуваними результатами лікування** є поліпшення стану хворого, певний регрес неврологічної симптоматики, стабільність ушкодженого відділу хребта за даними контрольних обстежень: функціональної Ro-графії та КТ.

Середній термін лікування 15-30 діб.

При стабілізації стану хворого показано переведення його у відділення реабілітації чи неврології.

**Головний позаштатний спеціаліст**

**МОЗ України за спеціальністю «нейрохірургія»** *Підпис*

**Є.Г. Педаченко**

## ЗАТВЕРДЖЕНО

наказом Міністерства охорони здоров'я України  
від 13.06.2008 № 317

**Клінічний протокол надання медичної допомоги хворим із інфекційно-запальними ускладненнями при травмі хребта та спинного мозку**

Шифр за МКБ-10: G06.1

У хворих з хребетно-спинномозковою травмою у 75% випадків розвиваються інфекційно-запальні ускладнення як зі сторони хребта, спинного мозку, післяопераційної рани, так і зі сторони внутрішніх органів.

Класифікація інфекційно-запальних процесів зі сторони хребта та спинного мозку за анатомічною локалізацією:

<i>Анатомічна локалізація</i>	<i>Ділянка</i>	<i>Термінологія</i>
Передні відділи хребта	Тіло хребця	Остеомієліт хребця
		Спонділодісцит
		Спонділіт
	Міжхребцевий диск	Дісцит
		Паравертебральний простір
	Паравертебральний простір	Ретрофарінгеальний абсцес
		Медіастиніт
		Медіастинальний абсцес
		Емпієма, перикардіт
		Піддіафрагмальний абсцес
		Перитоніт
Задні відділи хребта	Підшкірний простір	Псоас-абсцес
		Інфекція поверхневих ран
	Підфасціальний простір	Інфекція глибоких ран
		Параспинальний абсцес
Задні елементи	Остеомієліт	
	Інфекція глибоких ран	
Хребтовий канал	Епідуральний простір	Епідуріт
		Епідуральний абсцес
	М'яка мозкова оболонка	Менінгіт
	Павутинна оболонка	Арахноїдіт
	Субдуральний простір	Субдуральний абсцес
	Спинний мозок	Інтрамедулярний абсцес
	Мієліт	

**Фактори, які сприяють розвитку спінальної інфекції**

Факторами, які сприяють розвитку інфекційних процесів є: вірулентність бактерій, кількість бактерій; зменшення васкуляризації тканин; локалізація рани; наявність гематоми в ділянці рани; загальний стан пацієнта; антибактеріальна профілактика; подовження часу оперативного втручання; збільшення часу перебування в стаціонарі. На розвиток інфекції впливають: діабет, ревматоїдний артрит, похилий вік. Недостатнє харчування, гіпоксія, імунна недостатність, вірулентність, зловживання алкоголем, повнота, печінкова та ниркова недостатність корелюють зі збільшенням випадків інфекції.

### Основні форми інфекційно-запальних ускладнень зі сторони внутрішніх органів

Серед інфекційно-запальних ускладнень зі сторони внутрішніх органів виділяють ускладнення зі сторони *легень* (бронхопневмонія, плевропневмонія); *шлунку та кишечника* (гастрит, виразкова хвороба шлунку та дванадцятипалої кишки, перитоніт); *підшлункової залози*; *органів сечовидільної системи*, а також *інфекцію шкіри та м'яких тканин* (пролежні, післяопераційна ранева інфекція). Серед ускладнень зі сторони **сечовидільної системи** при хребетно-спинномозковій травмі найбільш часто спостерігаються: цистит, пієлонефрит, уретрит, нориця та стриктура уретри, простатит, епідідіміт, орхоепідідіміт, уросепсис, сечокам'яна хвороба, гостра та хронічна ниркова недостатність. Особливостями інфекційно-запальних ускладнень зі сторони сечовидільної системи, які виникають на фоні дисфункції сечового міхура при хребетно-спинномозковій травмі, є: їх стертий, атипичний перебіг, відсутність в більшості випадків больового синдрому, хронічний характер, наявність періодичних періодів загострень.

Для характеристики **пролежнів** використовують міжнародну класифікацію, згідно якої в залежності від глибини уражених тканин визначають їх ступінь: I ступінь – пролежні з глибиною ураження, яка відповідає товщині шкіри; II ступінь – пролежні з глибиною ураження до підшкірної клітковини; III ступінь – з глибиною ураження до глибокої фасції; IV ступінь – з глибиною ураження до кістки; V ступінь – закриті пролежні з анатомічною глибиною ураження до фасції або кістки.

### Умови, у яких повинна надаватись медична допомога

Хворих з інфекційно-запальними ускладненнями зі сторони хребта, спинного мозку, післяопераційної рани, внутрішніх органів слід госпіталізувати для лікування у профільне терапевтичне, а при наявності показань до хірургічного лікування ускладнень – нейрохірургічне, хірургічне або травматологічне відділення.

### Діагностика

Обстеження хворого повинне включати:

1. Загальний соматичний огляд з визначенням основних вітальних функцій (дихання, пульс, АТ).
2. Неврологічний огляд.
3. Загальний аналіз крові та сечі.
4. Аналіз крові на вміст цукру.
5. Біохімічне дослідження крові (електроліти, загальний білок), показників осмолярності плазми крові та гематокриту. Контроль згортання крові.
6. Визначення групи крові та резус-фактора.
7. Спеціальні методи дослідження в залежності від локалізації та перебігу інфекційно-запального ускладнення.

### Профілактика та лікування інфекційно-запальних процесів у хворих з травмою хребта та спинного мозку

У лікуванні інфекційно-запальних ускладнень хребта і спинного мозку важлива роль відводиться **антимікробній терапії**. Необхідно призначення високих доз антибактеріальних препаратів протягом 2-4 тижнів. Антимікробна терапія звичайно поєднується з евакуацією вмісту абсцесу та висіченням некротичних тканин.

Час закінчення антимікробної парентеральної терапії визначається, виходячи з наступних принципів: 1) відсутність недренуємих абсцесів; 2) клінічно задовільне самопочуття пацієнтів; 3) зниження швидкості осідання еритроцитів (ШОЕ) більш як наполовину порівняно з показниками, які мали місце перед початком лікування. Якщо клінічний стан хво-



рого стабілізувався, відсутні епізоди активації інфекції, але показники ШОЕ не зменшились до необхідного рівня, то антимікробна терапія може бути продовжена до 6-8 тижнів.

У профілактиці інфекції сечових шляхів важливим є використання зрошення сечового міхура антибактеріальними препаратами з періодичною їх зміною; прийом великої кількості рідини з підтриманням адекватного та безперешкодного виведення сечі; правильне технічне виконання катетеризацій.

Важлива роль в лікуванні інфекції сечових шляхів належить медикаментозному лікуванню, в якому головне місце займає антибіотикотерапія. При перших клінічних проявах інфекції сечових шляхів, коли ще немає даних бактеріологічних методів обстеження, використовують антибіотики широкого спектра дії. При ідентифікації мікроорганізмів та визначенні їх чутливості до антибіотиків проводиться направлена антибіотикотерапія. Використання антибіотиків за даними антибіотикограм в максимально дозволених терапевтичних дозах із застосуванням оптимальних методів введення дозволяє отримати позитивні результати лікування гнійно-запальних ускладнень у таких хворих. Для боротьби з інфекцією сечових шляхів використовують ряд інших антибактеріальних препаратів, серед яких необхідно виділити: бісептол, фуразолідон, фурагін, фурадонін, 5-НОК, невіграмон, палін.

Попередження розвитку трофічних розладів шкіри забезпечується правильно організованим наглядом за хворим. Лікування трофічних порушень здійснюється комплексно, з урахуванням стадії розвитку, локалізації процесу та включає в себе методи як консервативного (фізіотерапевтичного та медикаментозного впливу), так і оперативного втручання.

Комплексне лікування трофічних розладів шкіри включає дезинтоксикаційну, дегідратаційну, протизапальну, загальноукріплюючу терапію, а також використання препаратів, поліпшуючих крово- та лімфоциркуляцію. Здійснюють ультрафіолетове опромінення пролежнів суберітемними дозами та УВЧ-прогрівання в слабкій термічній дозі. Використовують місцеву та загальну лазеротерапію з метою прискорення підготовки раневих поверхонь до хірургічного лікування. Пластичні операції проводять при відносно задовільному стані оточуючих тканин.

Профілактичні засоби включають санацію глотки та дихальних шляхів, надання хворому положення, що полегшує відтік мокроти, дихальний масаж та гімнастику. Може бути показана лікувальна бронхоскопія з санацією трахеобронхіального дерева. Хворим з запальними процесами в дихальних шляхах при хребетно-спинномозковій травмі призначають дезинтоксикаційну та протизапальну терапію, антибіотики широкого спектра дії. Антибактеріальну терапію проводять з урахуванням визначення чутливості мікрофлори, отриманої зі слизу, до антибіотиків.

**Головний позаштатний спеціаліст**

**МОЗ України за спеціальністю «нейрохірургія»** Підпис

**Є.Г. Педаченко**

## ЗАТВЕРДЖЕНО

наказом Міністерства охорони здоров'я України  
від 13.06.2008 № 317**Клінічний протокол надання медичної допомоги хворим із травматичними  
ушкодженнями краніовертебральної ділянки**

Шифр за МКХ-10: S07.2

**До краніовертебральних ушкоджень** відносяться ушкодження мищелків потиличної кістки, перших двох хребців і їхнього зв'язкового апарату.

**Ознаки та критерії діагностики захворювання**

Типові біль і обмеження рухливості в шийно-потиличній області, утруднення згинання і розгинання голови. Часті неврологічні розлади – тетрапарези, тетраплегія. Сенсорні розлади можуть бути корінцеві в зоні С1-С3 та провідникові, починаючи з рівня С1.

**Умови, у яких повинна надаватись медична допомога**

Хворих з ушкодженнями краніовертебральної ділянки слід негайно госпіталізувати для обстеження та лікування в нейрохірургічне відділення.

**Діагностика**

Діагностичні заходи включають:

1. Загальний соматичний огляд з визначенням основних вітальних функцій (дихання, пульс, АД).
2. Неврологічний огляд.
3. Рентгенографія шийного відділу в 2 проекціях.
4. КТ шийного відділу в перші 60 хвилин після травми.
5. При наявності – МРТ краніовертебральної ділянки та шийного відділу хребта.
6. Визначення групи крові та резус-фактора.
7. Загальний аналіз крові та сечі.
8. Аналіз крові на вміст цукру, алкоголю. Проба Раппопорта.
9. Біохімічне дослідження крові (електроліти, загальний білок), показників, осмолярності плазми крові та гематокриту. Контроль згортання крові (з 3-го дня).

Серед ушкоджень краніовертебрального регіону виділяють наступні:

**1. Переломи кондилонидних відростків.** 1) Стабільні переломи, лінія перелому проходить через мищелки при відсутності їхнього зміщення. 2А) Стабільні переломи, зміщені мищелки без ознак ушкодження зв'язкового апарату, зміщення відростків при поворотах голови відсутні. 2В) Нестабільні переломи - зміщені відростки з ознаками ушкодження зв'язкового апарату, зміщення відростків при поворотах голови. Рентгенологічними критеріями нестабільності є: аксіальна ротація атланта-окципітального комплексу в одну сторону більш 8 градусів; зміщення атланта-окципітального комплексу в одну сторону більш ніж на 1 мм, С1 хребець перекидає С2 більш ніж на 7 мм, аксіальна ротація в С1-С2 комплексі більш, ніж на 45 градусів, зміщення С1 хребця відносно С2 більш ніж на 4 мм, відстань між заднім краєм тіла С2 і заднім краєм дуги С1 більш 13 мм, МРТ дані, що свідчать про розрив зв'язок.

**2. Атланта-окципітальні дислокації (вивихи).** Зміщення атланта стосовно кондилоподібних відростків. Вивих може бути одностороннім і двобічним. Двосторонній вивих супроводжується повним руйнуванням зв'язкового апарату, суглобних капсул атланта-окципітального суглоба. Як крайній прояв атланта-окципітальної дислокації виділяється розрив атланта-окципітального зчленування. Механізм травми - різке закидання голови до заду.

При цьому розривається весь зв'язковий апарат, що з'єднує потиличну кісту і С1 хребець. Травма завжди закінчується летально.

**3. Переломи атланта:** 1) Перелом задньої дуги, найчастіше в місці її з'єднання з бічними масами. 2) Перелом бічних мас з одного боку, який зрідка супроводжується переломом задньої дуги з боку перелому бічної чи маси на протилежній стороні. 3) Вибухові переломи типу Джефферсона. Звичайно буває чотири переломи, два переломи передньої дуги і два задньої. Такий перелом виникає в основному в результаті вертикальної компресії. Ізольовані переломи задньої дуги є стабільними. Переломи передньої дуги можуть бути стабільними і нестабільними. Переломи Джефферсона в основному стабільні.

**4. Розриви поперечного зв'язування С1 хребця.** Ушкодження є нестабільними, часто вимагають хірургічного втручання. Розрізняють: 1) Вивих уперед з розривом поперечного зв'язування - край нестабільна травма, що закінчується звичайно летальним результатом через значну компресію спинного мозку між зміщеним до заду зубоподібним відростком і задньою дугою С1. 2) Вивих уперед з переломом, що проходить через основу зубоподібного відростка. Це ушкодження рідко супроводжується суттєвими неврологічними розладами. 3) Вивих дозаду – рідке ушкодження. Механізмом - раптове розгинання голови з різким розтяганням зв'язок внаслідок удару в підборідну область. У результаті цього С1, хребець зміщається до заду над верхівкою зубовидного відростка, що залишається інтактним і знаходиться попереду передньої дуги атланта. Поперечне зв'язування також залишається непошкодженим.

**5. Переломи зубовидного відростка** розрізняються за рівнем травми, що в основному визначає лікувальну тактику: 1) Відривний перелом верхівки зуба. Характеризується доброякісним плином, хірургічного лікування не потрібно. 2) Перелом основи зуба в місці його злиття з тілом аксіса. Перелом має схильність до не зрощення; 3) Перелом, що розповсюджується на тіло аксіса. Зазвичай зростається, у зв'язку з чим переважно лікується консервативно.

**6. Атланта-аксіальні вивихи** клінічно виявляються кривошиєю, утрудненням поворотів голови. Виділяють: 1) Поперечне зв'язування С1 хребця інтактне. З цієї причини немає переднього підвивиху атланта. Можливі ротації голови. 2) Розриви поперечного зв'язування, атланта-аксіальна нестабільність. 3) Ушкодження поперечної і капсулярної зв'язки (зустрічається рідко). 4) «Фіксована ротація» - атлант фіксований у ротаторному положенні стосовно аксісу, має заднє зміщення С1 хребця. Повна неможливість ротаторних рухів атланта навколо зубовидного відростка.

**7. Травматичний спонділолітез аксіса («переломи ката»).** Ушкодження характеризувалося двостороннім відривом дуги від тіла С2 біля її коренів. Травматичний спонділолітез аксіса найбільше часто викликається дорожньо-транспортними випадками, пірнанням. За даними рентгенографії в залежності від ступеня зміщення і кутової деформації, виділяють чотири типи ушкоджень: 1) Двосторонній відрив дуги від С2 хребця, без зміщення і кутової деформації. Неврологічний дефіцит відзначається рідко, ушкодження стабільне. 2) Перелом обох коренів дуг зі зміщенням більш ніж на 3 мм, з невеликою кутовою деформацією. 2А) Перелом подібний перелому типу 2, але з превальюванням вираженої кутової деформації. 3) Значне зміщення і кутова деформація. Часто зустрічається неврологічний дефіцит. 4) Комбіновані ушкодження С1-С2 хребців - є сполученням відзначених вище типів ушкодження.

### Лікування

Перша допомога складається з іммобілізації шийного відділу хребта комірцями. Хворі транспортуються в спеціалізовані установи. Принципи лікування вивихів хребців: 1) зовнішня фіксація ортезами (шийні комірці, апарати Гало-вест); 2) тракція шийного відділу

(скелетне витягання, апарати Гало-вест); 3) оперативне лікування; 4) рання реабілітація. Ручне закрите вправлення в даний час неможливо вважати оптимальним методом лікування.

**Показання до зовнішньої фіксації ортезами:** Стабільні переломи, відсутність зміщення, відсутність компресії мозку та корінців, тяжкий стан хворого.

**Показання до тракції шийного відділу** (скелетне витягання, апарати Гало-вест): вивихи С1-С2 хребців без чи з пошкодженням зв'язкового апарату. Вивихи шийних хребців можливо вправити тракцією вагою до 12% від маси тіла постраждалого (максимальний термін до 3 діб). Тракцію можливо досягти скелетним витяганням чи апаратами типу Гало-вест.

**Противпоказання до нейрохірургічного втручання:** порушення дихання; грубі гемодинамічні порушення; висхідний набряк шийного відділу спинного мозку; грубі екстрапінальні ушкодження, розриви паренхіматозних органів, гематоми в порожнинах, шок.

**Показання до нейрохірургічного втручання:** деформація хребетно-спинномозкового каналу з компресією спинного мозку та неврологічною симптоматикою; наявність кісткових та м'якотканинних фрагментів у хребетно-спинномозковому каналі; часткова чи повна блокада лікворних шляхів; нестабільність хребта без чи з неврологічною симптоматикою; деформація хребта з неврологічною симптоматикою; радикулярні больові синдроми викликані нестабільністю та деформацією хребта. **Під час оперативного втручання досягаються наступні цілі:** декомпресія спинного мозку та корінців; відкрите вправлення зміщення; фіксація хребців та голови. **Декомпресія** спинного мозку та корінців проводиться шляхом видалення вільних кісткових уламків та зміщених частин хребців, що викликають компресію. Резекція кісток краніовертебрального комплексу повинна бути мінімально необхідною для декомпресії і в більшості випадків сама адекватно виконана репозиція призводить до декомпресії спинного мозку та корінців. **Відкрите вправлення** виконується тільки після адекватної декомпресії. При відкритій репозиції необхідно контролювати мозок, щоб не було тимчасового чи постійного збільшення компресії під час вправлення. Якщо з'ясовано, що відкрите вправлення призведе до тимчасового чи постійного збільшення компресії дурального мішка та спинного мозку зону кісткових резекцій та відповідно декомпресії мозку необхідно розширити. Хірургічна декомпресія та стабілізація краніовертебрального переходу може бути досягнута використанням передніх і задніх доступів і відповідних фіксуючих систем. «Ідеальна» система для стабілізації ушкодженого краніовертебрального з'єднання повинна: 1) фіксувати тільки ушкоджені сегменти; 2) забезпечувати негайну стабілізацію краніовертебрального регіону до часу утворення кісткового зрощення без використання зовнішніх фіксуючих засобів; 3) бути ефективною навіть при відсутності дужок хребців; 4) жоден елемент фіксуючої системи не повинен знаходитися в хребетному каналі.

**Показання до задньої атланта-аксіальної декомпресії та стабілізації:** травматична атланта-аксіальна нестабільність з розривом поперечного зв'язування, переломами зубовидного відростка II-III типу, нестабільність, що виникла внаслідок переломів С1, чи «зуба» С2. Положення хворого на животі, голова фіксується в положенні помірної флексії. Проводиться скелетизація потиличної кістки, задньої дуги атланта і дуг С2, С3 хребців. Скелетизація задньої дуги атланта поширюється в сторони не більше 1,5 см. у дорослих і 1 см. у дітей для попередження травмування а.vertebralis. Далі проводиться декомпресія мозку та редресація хребців. Після оцінки зміщення можливо провести обережне вправлення спочатку без кісткових резекцій. Якщо під час поступового вправлення не буде даних за збільшення компресії мозку, то вправлення можливо й закінчити без кісткових резекцій. Це спростить встановлення стабілізуючих систем та зменшить розміри систем стабілізації. Якщо під час поступового вправлення з'ясовано, що компресія збільшується, в основному

дугою С1 хребця та нижнім краєм луски потиличної кістки проводиться ламінектомія С1 та резекція нижнього краю луски потиличної кістки. Далі проводять встановлення фіксуючих систем. Для окципіто-цервікальної фіксації в даний час найбільш виправдані фіксуючі системи трьох типів. **Рамковий фіксатор Luque** із субокципітальною і субламінарною фіксацією дротом. Формуються фрезеві отвори у лусці потиличної кістки для проведення через них дроту. Після часткового видалення жовтого зв'язування на рівні С2, С3 субламінарно проводиться титановий провід під дугами С1, С2, С3. При необхідності виконання ламінектомії С1 провід проводиться під дугами С2, С3. Можливо проведення дроту і під дугою С1 при її збереженні. Прямокутна рамка вигинається відповідно контуру краніовертебральної ділянки і фіксується дротом. Луска потиличної кістки, атлант, С2 хребець, при необхідності С3, та С4 хребці, у залежності від ступеня ушкодження складають точки фіксації цієї системи. **Окципітоцервікальна стрижнева система** з окципітальною фіксацією гвинтами і ламінарною фіксацією гачками. Фіксуюча система має вид стрижнів, ростральна частина яких була зігнута під кутом  $105^{\circ}$  і закінчується пластинами, що кріпляться шурупами до луски потиличної кістки. На каудальну (цервікальну) частину стрижнів кріпляться гачки. На лусці потиличної кістки свердлом з обмежником глибини до 6 мм формуються отвори. В них шурупами 3,5 мм у діаметрі і довжиною 6 мм фіксується окципітальна пластина. Навколо дуги С1 субламінарно проводився титановий дріт, що також фіксується за металеві стрижні. На рівні С2-С3 до стрижнів кріпляться субламінарні гачки, що забезпечують три точки фіксації системи. Частіше використовують ламінарні гачки, закріплені за дугу С2 із двох сторін, або за дугу С2 знизу і С3 зверху. Можливо використання комбінованої системи у вигляді перевернутої букви U. Верхня частина такої петлі виконана як пластина, а нижня у вигляді стержнів. Система кріпиться також як і попередня. **Задня транспедикулярна фіксація С2** та додаткова стабілізація пластинами і гвинтами в латеральні маси С1, С3. Ретельно відділяють жовту зв'язку від дужок та ніжок С2 хребця. Відводять корінець С2 та венозне сплетіння мікрохірургічним диссектором, що забезпечує прямий візуальний контроль ніжки С2, С1-С2 фасеткового з'єднання під час свердління отворів та проведення гвинтів. Ключовою точкою для транспедикулярної фіксації С2 хребця є середина нижньої частини фасетки або на 2—3 мм латеральніше та 2—3 мм вище медіального краю С2-С3 фасетки. Вхідні точки намічають шилом. Під контролем бічної рентгеноскопії свердло проводять по центральній осі ніжки С2 з відхиленням медіально до  $15^{\circ}$  на відстань до 35 мм. Напрямок руху гвинтів є лінія  $35^{\circ}$  рострально та до  $15^{\circ}$  медіально. В отриманий хід вставляють та щільно вкручують повністю нарізний гвинт діаметром 3,5 мм, довжиною 35 мм. Для гвинтової фіксації атланта вибирають ключову точку посередині бічної маси С1 розташовану латерально, одразу під задньою дугою атланта, при цьому корінець С2 відводять в бік. Напрямок руху свердла, а потім і гвинта в сагітальній площині складає  $0-10^{\circ}$  медіально і дещо рострально в напрямку горбка передньої дуги атланта. Використовують шурупи довжиною 26—28 мм, причому головку гвинта розташовують над рівнем задньої дуги атланта. В бічну масу С3 встановлювали шурупи діаметром 14 мм. При необхідності рострального поширення фіксації ростральну частину пластин вигинають та фіксують шурупами діаметром 3,5 мм, довжиною 6-8 мм до потиличної кістки.

### **Методи декомпресії та фіксації краніовертебрального зчленування з передніх оперативних доступів**

Передні доступи дозволяють стабілізувати переломи і дислокації зубовидного відростка. **Трансоральний** доступ дозволяє провести резекцію передньої напівдуги С1, зуба С2 хребця та вентральну декомпресію краніовертебрального з'єднання. При явищах нестабільності краніовертебрального з'єднання цей доступ комбінується з заднім втручанням

і фіксацією краніовертебрального з'єднання одним із методів, які наведені вище. Після ендоназальної інтубації та введення назогастрального зонда проводять тампонаду нижніх відділів глотки, відводять м'яке піднебіння. Вертикальний розріз задньої стінки глотки на 1 см вище від вершини зуба С2 хребця та на 2 см вниз від переднього горбка дуги атланта. М'які тканини, розташовані перед кісткою, включають: слизову оболонку задньої стінки глотки, верхній констриктор глотки, превертебральну фасцію та передню поздовжню зв'язку. Розрізають м'які тканини та відшаровують елеватором для виділення передньої дуги С1 та тіла С2 хребців, проте, зважаючи на можливість пошкодження хребтової артерії, не більше 14 мм в сторони. Зуб С2 хребця та дугу атланта видаляють за допомогою високообертowego бура та кусачок типу Kerrison. Після усунення передньої компресії м'які тканини ретельно зашиваються в один шар, використовуючи шовний матеріал, що розсмоктується.

**Внутрішня трансдентальна фіксація С2 гвинтом.** Хірургічне втручання виконують в операційній, обладнаній біпланарним флуороскопом, що дає можливість отримувати одночасні зображення в бічній та передне-задній проекціях. Положення хворого лежачи на спині, з помірним підвищенням під плечами, що сприяє деякій гіперекстензії шиї. Здійснюють стандартний правобічний передне-медіальний розріз шкіри відразу над рівнем перснеподібного хряща довжиною 6 см. Розсікають підшкірний м'яз шиї, визначають судинно-нервовий пучок, медіально від сонної артерії тупим шляхом досягають ретрофарингеального простору, де пальпаторно визначають передній горбик атланта. Встановлюють розширювач, превертебральну фасцію та передню поздовжню зв'язку розсікають над тілом С2 хребця. Ключовою точкою є передньонижній край С2 хребця, напрямком руху свердла — вершина його зуба. Свердло, а потім гвинт під рентгеноскопичним контролем проходять тіло С2 хребця, лінію перелому та зуб до його апікальної верхівки. Використовують титановий нарізний гвинт (довжиною 40 мм, діаметром 3,5 мм) особливої конструкції: різьблення є тільки на частині гвинта, що безпосередньо входить у відламану частину зуба, частина, що проходить крізь тіло, тонша від частини з різьбою на 1 мм. Після оперативного втручання протягом 6 тижнів застосовували жорстку фіксацію з використанням комірця.

**Критеріями ефективності та очікуваними результатами лікування є поліпшення стану хворого, регрес неврологічної симптоматики, стабільність краніовертебральної ділянки за даними функціональної рентгенографії.**

Середній термін лікування у нейрохірургічному відділенні – до 30 діб.

При стабілізації стану хворого показано переведення хворого у відділення реабілітації чи неврології. У подальшому хворий потребує диспансерного спостереження раз на рік.

Головний позаштатний спеціаліст

МОЗ України за спеціальністю «нейрохірургія» Підпис

Є.Г. Педаченко

## ЗАТВЕРДЖЕНО

наказом Міністерства охорони здоров'я України  
від 13.06.2008 № 317

### Клінічний протокол надання медичної допомоги хворим із травмою шийного відділу хребта та спинного мозку

Шифр за МКХ-10: S14

#### Ознаки та критерії діагностики

Ознаками травми шийного відділу хребта та спинного мозку є локальна болючість і деформація, зменшення або відсутність чутливості нижче рівня ушкодження, порушення рухів у верхніх і нижніх кінцівках (при травмі шийного відділу), у нижніх кінцівках (при травмі грудного й поперекового відділів), порушення функції тазових органів.

Клінічна картина ураження шийного відділу хребта та спинного мозку залежить від локалізації, виду ушкодження, темпу розвитку компресії спинного мозку, вікових та індивідуальних особливостей хворого.

За етіологічним фактором розрізняють виробничий, шляхово-транспортний, спортивний, побутовий, інші види ушкоджень хребта.

**Виділяють наступні переломи хребта з ушкодженням спинного мозку (СМ) і (або) його корінців:**

**А. 1. Прямі** (виникають при безпосередньому впливі механічної сили, падінні з висоти на ноги або голову). 2. **Непрямі** (при надмірному згинанні або розгинанні хребта).

**Б. 1. Відкриті ушкодження хребта та СМ** (з порушенням цілісності шкірного покриву). 2. **Закриті** (без порушення цілісності шкірного покриву). 3. **Відкриті проникаючі пошкодження** (при травмуванні твердої мозкової оболонки)

**В. 1. Ускладнені. 2. Неускладнені**

За стабільністю ушкодження хребта: **стабільні** (найчастіше бувають при клиноподібних компресійних переломах тіл і при переломах дужок проксимальніше 4-го поперекового хребця, а також при переломах поперечних і остистих відростків) і **нестабільні** (всі зміщення (вивихи) хребців, переломи й вивихи суглобних відростків, розриви міжхребцевих дисків і їхнє сполучення з ушкодженням тіл хребців. Всі хворі з нестабільністю хребта вимагають лікувальної стабілізації за допомогою корсетів, шин, стяжок, хірургічного втручання).

#### Клінічні форми травматичних уражень спинного мозку:

Струс спинного мозку (синонім – спинальний шок). Струс спинного мозку можливо встановити при наявності виразної неврологічної симптоматики після травми з подальшим її повним регресом.

Забій спинного мозку. Забій спинного мозку можливо діагностувати в разі стійких неврологічних проявів, які не регресують з часом чи регресують частково.

Гематомієлія.

Стиснення спинного мозку кістковими структурами.

Розтрощення із частковим порушенням анатомічної цілісності чи з переривом спинного мозку.

Натяжіння спинного мозку при зміщених хребцях. Такий вид пошкодження слід діагностувати при кіфотичних деформаціях хребта, переломовивихах хребців зі зміщенням.

Якщо при переломовивихах має місце супутній перелом дуг, настає спонтанна декомпресія спинного мозку і має місце ізольоване натяжіння спинного мозку на зміщених хреб-

цях. При відсутності перелому дуг має місце поєднання натяжіння спинного мозку та компресії його кістковими структурами.

Епідуральний, субдуральний та субарахноїдальний крововилив.

Травматичний радикуліт.

**Гострий період** (2-3 доби) – клінічні прояви ураження спинного мозку різного ступеня тяжкості можуть бути схожими внаслідок того, що клінічна картина обумовлена спінальним шоком (синдром повного порушення провідності спинного мозку, який обумовлений спінальним шоком, порушеннями крово- та ліквородинаміки, набряком і набуханням спинного мозку).

**Ранній період** (з 4 доби до 2-3 тижнів) – при пошкодженнях спинного мозку різного ступеня тяжкості можа спостерігатись синдром повного порушення провідності спинного мозку, який обумовлений спінальним шоком, порушеннями крово- та ліквородинаміки, набряком і набуханням спинного мозку.

**Проміжний період** (до 2-3 місяців). На початку даного періоду (5-6 тижнів після пошкодження) зникають явища спінального шоку, набряку спинного мозку та виявляється дійсний характер та об'єм пошкодження спинного мозку – забій спинного мозку, часткове або повне порушення неврологічних функцій нижче рівня ураження.

**Пізній період** (з 3-4 місяця до 2-3 років після травми) - відновлення функцій спинного мозку, виражене різною мірою в залежності від важкості його пошкодження (відновлення функцій спинного мозку може відбуватись 5-10 років після травми). Можливий розвиток віддаленого обтяження неврологічної симптоматики, яке обумовлене розвитком рубцевого процесу, кістоутворенням, розвитком післятравматичної сирингомієлії, прогресуванням кіфотичної деформації хребта, явищами нестабільності із пізньою компресією спинного мозку. Для уніфікованої оцінки неврологічних порушень використовують шкалу Frankel, ASIA.

#### **Умови, у яких повинна надаватись медична допомога**

Хворих з травмою шийного відділу хребта та спинного мозку потрібно негайно доправляти на обстеження та лікування в нейрохірургічне відділення у фіксуєчому жорсткому комірці.

#### **Діагностика**

Обстеження хворого повинне включати (у перші 3 години з години надходження в приймальне відділення стаціонару):

1. Загально соматичний огляд з визначенням основних вітальних функцій (дихання, пульс, АТ).
2. Неврологічний огляд.
3. Ро-графія шийного відділу хребта в 2 проекціях (при підозрі на переломи поперечних відростків – 1/2 та 3/4 проекції з обох боків).
4. Люмбальна пункція, висхідна чи низхідна мієлографія (за відсутності КТ, МРТ).
5. КТ шийного відділу хребта в перші 60 хвилин після госпіталізації (основний метод діагностики пошкодження хребта), МРТ шийного відділу хребта (основний метод діагностики пошкодження спинного мозку).
6. Визначення групи крові та резус-фактора.
7. Загальний аналіз крові та сечі.
8. Аналіз крові на вміст цукру, алкоголю. Проба Раппопорта.
9. Біохімічне дослідження крові (електроліти, загальний білок), показників осмолярності плазми крові та гематокриту. Контроль згортання крові (з 3-го дня).

#### **Лікування пошкоджень шийного відділу хребта та спинного мозку**

Імобілізація голови та шиї (за допомогою комірців Шанца, Філадельфійського комірця, шин ЦІТО, інших видів комірців, двох мішків з піском, на твердих носилках, рухи головою



й сидіння заборонені) проводиться у всіх випадках і зберігається до повного зняття діагнозу ХСМТ (виконується рентгенографія у двох проекціях). Лікування хворих із ХСМТ починають на догоспітальному етапі, допомога включає збереження або нормалізацію життєво важливих функцій (дихання, гемодинаміки), фіксацію хребта, бажано введення нейропротекторів (метилпреднізолон). Хворих із ХСМТ рекомендується транспортувати безпосередньо в спеціалізовані нейрохірургічні відділення або травматологічні відділення ЦРБ.

Надання допомоги хворим у гострому періоді хвороби передбачає насамперед нормалізацію дихання й гемодинаміки, катетеризацію сечового міхура й центральної вени. У випадку спінального шоку бинтують нижні кінцівки, вводять атропін, гіпертонічний (3-7%) розчин NaCl, проводять симптоматичне лікування (за алгоритмом ABC (airway, breath, circulation – дихальні шляхи, дихання, кровообіг), потерпілого негайно госпіталізують у нейрохірургічне відділення.

У перші 8 год. призначають метилпред (солюмедрол) у дозі 30 мг/кг/маси тіла **одноразово**, через 6 год. хворий приймає 15 мг/кг препарату, надалі - по 5 мг/кг кожні 4 год. протягом 2 діб. Уводять вітамін Е по 5 мл внутрішньом'язево, дифенін – по 500 мг, антибіотики широкого спектра дії, анальгетики, нейропротектори, магнію сульфат, проводять перевертання хворого кожні 30-40 хв., симптоматичне лікування. Через 8-12 тиж. хворого переводять на реабілітацію в неврологічне відділення, реабілітаційний центр, проводиться профілактика виникнення тромбоемболічних ускладнень (бинтування нижніх кінцівок, масаж, активізація рухів, введення гепарина, фраксипарина (по 0,3 мл 2 рази на добу) протягом 7 днів, потім з 7-го дня хворого переводять на прийом плавекса (75 мг/доб), тикліда (по 1 таблетці 2 рази в день) або аспіріну (по 0,325 разів на добу, під час їжі) протягом 2-3 міс.

У випадку травми шийного відділу хребта при вивихах хребців без грубої компресії спинного мозку показаний скелетний витяг вантажем, що відповідає 10% маси тіла потерпілого або накладання галоапарату. Якщо дозволяє загальносоматичний стан хворого, проводять ургентне оперативне лікування протягом перших 6-48 годин після травми. З 3-го по 12-ий день після травми шийного відділу хребта оперативне втручання пов'язане з високим ризиком висхідного набряку спинного мозку, високою летальністю.

Фістули й місця витікання спинномозкової рідини необхідно ушити. Протипоказаннями до операції є шок, поєднані ушкодження, які необхідно швидко ліквідувати.

**Показання до оперативного втручання:** 1. Деформація хребетно-спинномозкового каналу, виявлена під час Ro-графії, дані КТ або МРТ обстеження, що свідчать про компресію СМ або звуження спинномозкового каналу на 30% і більше. 2. Наявність кісткових або м'якотканних фрагментів у спинномозковому каналі. 3. Часткова або повна блокада лікворних шляхів. 4. Прогресування дисфункції СМ. 5. Нестабільність хребетно-рухового сегмента, що створює небезпеку наростання неврологічної симптоматики.

**Алгоритм показань до вибору методів лікування травми хребта й спинного мозку залежно від стабільності перелому й наявності неврологічного дефіциту:**

**I. Без неврологічного дефіциту:**

**А. Стабільний перелом** - хірургічне втручання не показане. Показана іммобілізація краніоторакоцервікальною пов'язкою або комірцем Шанца.

**Б. Нестабільний перелом.** Показаний скелетний витяг або задня відкрита стабілізація: **а)** вивихи хребців - необхідні одномоментне закриття вправлення й зовнішня стабілізація або кістяковий витяг; **б)** при неможливості вправлення - хірургічне втручання, спрямоване на ліквідацію деформації хребетно-спинномозкового каналу та стабілізацію хребта (фрагментом аутокістки, задніми фіксуючими трансартикулярними пластинами із бікортикальними гвинтами, титановим дротом із рамками, поліаксиальними трансартикулярними фіксуючими системами).

## II. Із частковим неврологічним дефіцитом:

**А. Стабільний перелом.** Показаний кістковий витяг, накладення галоапаратів, зовнішня фіксація; при неможливості ліквідації компресії спинного мозку або його корінців - операція. Ліквідація компресії СМ, його корінців.

**Б. Вивихи хребців.** Рекомендується закрите вправлення - кісткове витяжіння, зовнішня стабілізація; при неможливості закритого вправлення - відкрите вправлення й хірургічна стабілізація (нерухомими протезами дисків - кейджами, фрагментами аутокістки із передніми пластинами із бікортикальними гвинтами, титановим дротом із рамками, поліаксиальними трансартикулярними фіксуєчими системами, тощо).

**В. Нестабільний перелом.** Показаний кістковий витяг і передня або задня стабілізація (телескопічними титановими протезами тіл хребців, mesh-системами, керамічними протезами, фрагментами аутокістки із пластинами із бікортикальними гвинтами, титановим дротом із рамками, поліаксиальними трансартикулярними фіксуєчими системами).

## III. Із грубим неврологічним дефіцитом:

**А. Стабільний перелом.** При відсутності ознак компресії спинного мозку показані кісткове витяжіння, зовнішня стабілізація.

**Б. Вивихи хребців.** Рекомендується закрите вправлення (одномоментне кісткове витяжіння) або хірургічне відкрите вправлення із стабілізацією (нерухомими протезами дисків - кейджами, фрагментами аутокістки із передніми пластинами із бікортикальними гвинтами, титановим дротом із рамками, поліаксиальними трансартикулярними фіксуєчими системами, телескопічними титановими протезами тіл хребців, mesh-системами, керамічними протезами).

**В. Нестабільний перелом.** При наявності ознак компресії спинного мозку показані кісткове витяжіння й раннє хірургічне втручання, спрямоване на декомпресію спинного мозку та стабілізацію хребта.

Хірургічні доступи визначаються характером ушкодження хребта і спинного мозку. При ушкодженні тіл використовуються передні, передньо-бокові доступи, при ушкодженні дуг, суглобних відростків - задні, задньо-бокові доступи, при наявності гематом (суб-, епідуральних та інтрамедулярних) застосовуються задні або комбіновані доступи, залежно від локалізації кісткових ушкоджень. Операція завжди закінчується стабілізацією хребта (внутрішньою й зовнішньою).

**Відносними протипоказаннями** до операції переднім доступом є зчеплені вивихи або переломовивихи, особливо двосторонній зчеплений вивих у віддаленому періоді. **Протипоказаннями** є також ізольовані переломи дуг, суглобових відростків і явної задньої компресії спинного мозку. У цих випадках необхідний задній доступ.

**Критерієм якості лікування** є поліпшення стану хворого, регрес неврологічної симптоматики, стабільність шийного відділу хребта за даними контрольних обстежень: функціональної Ro-графії та КТ.

Середній термін лікування 15-30 діб.

Після стабілізації стану показано переведення хворого у відділення реабілітації чи неврології.

Головний позаштатний спеціаліст

МОЗ України за спеціальністю «нейрохірургія» Підпис

Є.Г. Педаченко

## ЗАТВЕРДЖЕНО

наказом Міністерства охорони здоров'я України  
від 13.06.2008 № 317

**Клінічний протокол надання медичної допомоги хворим із травмою грудного та поперекового відділів хребта та спинного мозку**

Шифр за МКХ-10: грудний відділ S 23.0, поперековий відділ S 32.0

**Ознаки та критерії діагностики**

Ознаками травми грудного та поперекового відділів хребта та спинного мозку є локальна болючість і деформація, зменшення або відсутність чутливості нижче рівня ушкодження, порушення рухів у нижніх кінцівках, порушення функції тазових органів.

Клінічна картина залежить від локалізації, виду ушкодження, темпу розвитку компресії спинного мозку, вікових та індивідуальних особливостей хворого.

За етіологічним фактором розрізняють виробничий, шляхово-транспортний, спортивний, побутовий, інші види ушкоджень хребта.

**Переломи хребта з ушкодженням спинного мозку (СМ) і (або) його корінців бувають:** А. 1. **Прямі** (виникають при безпосередньому впливі механічної сили, падінні з висоти на ноги або голову). 2. **Непрямі** (при надмірному згинанні або розгинанні хребта).

Б. 1. **Відкриті ушкодження хребта та СМ** (з порушенням цілісності шкірного покриву). 2. **Закриті** (без порушення цілісності шкірного покриву). 3. **Відкриті проникаючі пошкодження** (при травмуванні твердої мозкової оболонки).

В. 1. **Ускладнені**. 2. **Неускладнені**.

За стабільністю ушкодження хребта бувають: **стабільні** (найчастіше бувають при клиноподібних компресійних переломах тіл і при переломах дужок проксимальніше 4-го поперекового хребця, а також при переломах поперечних і остистих відростків) і **нестабільні** (всі зміщення (вивихи) хребців, переломи й вивихи суглобних відростків, розриви міжхребцевих дисків і їхнє сполучення з ушкодженням тіл хребців. Всі хворі з нестабільністю хребта вимагають лікувальної стабілізації за допомогою корсетів, шин, стяжок, хірургічного втручання).

**Клінічні форми травматичних уражень спинного мозку, його корінців та оболонок:**

Струс спинного мозку (синонім – спинальний шок). Струс спинного мозку можливо встановити при наявності виразної неврологічної симптоматики після травми з подальшим її повним регресом.

Забій спинного мозку. Забій спинного мозку можливо діагностувати в разі стійких неврологічних проявів, які не регресують з часом чи регресують частково.

Гематомієлія.

Стиснення спинного мозку кістковими структурами.

Розтрощення із частковим порушенням анатомічної цілісності чи з переривом спинного мозку.

Натяжіння спинного мозку при зміщених хребцях. Такий вид пошкодження слід діагностувати при кіфотичних деформаціях хребта, переломовивихах хребців зі зміщенням.

Якщо при переломовивихах має місце супутній перелом дуг, настає спонтанна декомпресія спинного мозку і має місце ізольоване натяжіння спинного мозку на зміщених хребцях. При відсутності перелому дуг має місце поєднання натяжіння спинного мозку та компресії його кістковими структурами.

Епідуральний, субдуральний та субарахноїдальний крововилив.

Травматичний радикуліт.

**Розрізняють чотири основних види переломів грудного та поперекового відділу хребта:**

**1. Компресійні переломи** (при надмірному згинанні або розгинанні, ушкодження переднього стовпа хребта при інтактності середнього стовпа хребта, переломи звичайно стабільні, неврологічний дефіцит буває рідко, найбільш частий тип ушкоджень): а) **тип А** (обидві замикальні пластинки), б) **тип В** (переломи захоплюють тільки верхню замикальну пластинку), в) **тип С** (переломи захоплюють тільки нижню замикальну пластинку), г) **тип D** (ушкодження замикальних пластинок відсутні).

**2. Вибухові (уламкові) переломи тіл хребців** (роздроблено-клиновидні, при впливі руйнуючої сили уздовж осі хребта у комбінації із флексією або ротацією, головна відмінність від компресійних переломів - ушкодження серединного стовпа): а) **тип А** (обидві замикальні пластинки) б) **тип В** (переломи захоплюють тільки верхню замикальну пластинку) в) **тип С** (переломи захоплюють тільки нижню замикальну пластинку) г) **тип D** (вибуховий перелом, комбінований з ротацією, що проявляється бічним зсувом тіл або бічним нахилом) д) **тип Е** (вибуховий перелом з асиметрією компресії тіла хребця).

**Підставою для діагностування вибухового перелому є:** а) зменшення висоти задньої частини тіла хребця; б) роздроблення тіла хребця; в) ретропульсія кісткових уламків, зв'язок, диску в хребетний канал; г) ушкодження дуг; д) збільшення міждужкового простору.

**3. Переломи по типу ременя безпеки** (розтягання задніх структур і розриву заднього й середнього стовпів при збереженому передньому): а) **тип А** (діагностується при наявності ушкодження кісткових структур на одному рівні); б) **тип В** (при ушкодженні тільки зв'язкового апарата на одному рівні); в) **тип С** (ушкодження кісткових структур на двох рівнях); г) **тип D** (ушкодження зв'язкових структур на двох рівнях)

Ці ушкодження розглядаються як нестабільні.

**4. Переломовивихи** (характеризуються руйнуванням трьох стовпів хребта, найбільш часто пов'язані з ушкодженням спинного мозку і неврологічними порушеннями): а) **тип А** (ушкодження внаслідок впливу комбінованих флексійно-ротаційних сил, характерною ознакою при КТ є ротація верхнього й нижнього тіла хребців в аксіальній площині), б) **тип В** (викликається силами зрушення, прикладеними в горизонтальній площині, травма проявляється антеро- або ретроспондилолістезом верхнього тіла, залежно від напрямку прикладеної сили. При ушкодженні задньої дуги невральні елементи можуть бути спонтанно компресовані, що проявляється мінімальним неврологічним дефіцитом), в) **тип С** (двосторонній вивих суглобових відростків внаслідок механізму флексії-розтягання. Він нагадує «ушкодження ременя безпеки», однак характеризується наявністю ушкоджень переднього стовпа, який супроводжується ушкодженням диска або переднього краю тіла хребця).

Нестабільними варто вважати лише ті види травм, які супроводжуються більшим ризиком значного зсуву й (або) неврологічних розладів. Оцінка стабільності-нестабільності ушкоджень грудо-поперекового відділу хребта відіграє ключову роль у плануванні подальшого лікування, проводиться за шкалою White і Panjabi (якщо загальна оцінка становить 5 і більше балів, ушкодження вважаються нестабільними).

Для оцінки функціонального стану ураженого хребта важливим є ступінь зсуву хребців, ступінь кутової деформації, ступінь звуження хребетного каналу.

**Клінічна картина травматичних уражень грудного та поперекового відділів хребта та спинного мозку:**

**Гострий період** (2-3 доби). Клінічні вияви різного ступеня уражень спинного мозку можуть бути схожими в цьому періоді внаслідок того, що клінічна картина обумовлена спінальним шоком.

**Ранній період** (з 4 доби до 2-3 тижнів). У цьому періоді, як і в гострому, при пошкодженнях спинного мозку різного ступеня може спостерігатись синдром повного порушення провідності спинного мозку, який обумовлений спінальним шоком, порушеннями кровотока ліквородинаміки, набряком і набуханням спинного мозку.

**Проміжний період** (протікає до 2-3 місяців). На початку даного періоду (5-6 тижнів після пошкодження) зникають явища спінального шоку, набряку спинного мозку та виявляється дійсний характер та об'єм пошкодження спинного мозку - забій спинного мозку, часткове або повне порушення неврологічних функцій нижче рівня ураження.

**Пізній період** (з 3-4 місяця до 2-3 років після травми), спостерігається відновлення функцій спинного мозку, виражене різною мірою в залежності від важкості його пошкодження (відновлення функцій спинного мозку може відбуватись 5-10 років після травми). У цьому періоді можливий розвиток віддаленого обтяження неврологічної симптоматики, який обумовлений розвитком рубцевого процесу, кістоутворенням, розвитком посттравматичної сирингомієлії, прогресуванням кіфотичної деформації хребта, явищами нестабільності із пізньою компресією спинного мозку.

Для уніфікованої оцінки неврологічних порушень використовують шкалу Frankel, ASIA.

#### **Умови, у яких повинна надаватись медична допомога**

Хворих з травмою грудного та поперекового відділів хребта та спинного мозку слід негайно госпіталізувати на щиті для обстеження та лікування в нейрохірургічне відділення.

#### **Діагностика**

Обстеження хворого повинне включати (у перші 3 години з часу надходження в приймальне відділення стаціонару):

1. Загально-соматичний огляд з визначенням основних вітальних функцій (дихання, пульс, АТ).
2. Неврологічний огляд.
3. Ро-графія шийного відділу хребта в 2 проекціях (при підозрі на переломи поперечних відростків – 1/2 та 3/4 проекції з обох боків).
4. Люмбальна пункція, висхідна чи низхідна мієлографія (за відсутності КТ, МРТ).
5. КТ шийного відділу хребта в перші 60 хвилин після госпіталізації (основний метод діагностики пошкодження хребта), МРТ шийного відділу хребта (основний метод діагностики пошкодження спинного мозку).
6. Визначення групи крові та резус-фактора.
7. Загальний аналіз крові та сечі.
8. Аналіз крові на вміст цукру, алкоголю. Проба Раппопорта.
9. Біохімічне дослідження крові (електроліти, загальний білок), показників осмолярності плазми крові та гематокриту. Контроль згортання крові (з 3-го дня).

#### **Лікування хворих із травмою грудо-поперекового відділу хребта та спинного мозку**

Лікування хворих із хребетно-спинномозковою травмою (ХСМТ) починають на догоспітальному етапі, основне завдання якого – не погіршити стан хворого під час його транспортування в стаціонар. Догоспітальна допомога включає збереження або нормалізацію життєво важливих функцій (дихання, гемодинаміки), фіксацію хребта, введення нейропротекторів (метилпреднізолон). Хворих із ХСМТ рекомендується транспортувати безпосередньо в спеціалізовані нейрохірургічні відділення або травматологічні відділення ЦРБ.

Надання допомоги хворим у гострому періоді хвороби: нормалізація дихання й гемодинаміки, катетеризація сечового міхура й центральної вени. У випадку спінального шоку

бинтують нижні кінцівки, вводять атропін, гіпертонічний (3-7%) розчин NaCl, проводять симптоматичне лікування (за алгоритмом ABC - airway, breath, circulation – дихальні шляхи, дихання, кровообіг), потерпілого негайно госпіталізують у нейрохірургічне відділення.

У перші 8 год. призначають метилпред (солюмедрол) у дозі 30 мг/кг/маси тіла одразу, через 6 год. хворий приймає 15 мг/кг препарату, надалі - по 5 мг/кг кожні 4 год. протягом 2 діб. Уводять вітамін Е по 5 мл внутрішньом'язево, дифенін - по 500 мг, антибіотики широкого спектра дії, анальгетики, нейропротектори, магнію сульфат, повороти хворого кожні 30-40 хв., симптоматичне лікування. Через 8-12 тиж. хворого переводять на реабілітацію в неврологічне відділення, реабілітаційний центр, проводять профілактику виникнення тромбоемболічних ускладнень. При тривалому ліжковому режимі профілактику тромбоемболії здійснюють на всіх етапах травматичної хвороби СМ.

Фістули й місця витікання спинномозкової рідини необхідно ушити.

Протипоказаннями до операції є: шок, поєднані ушкодження, які необхідно швидко ліквідувати.

**Основні завдання хірургічного лікування хворих із травмою хребта:** 1. Декомпресія спинного мозку і його корінців. 2. Стабілізація хребта з метою ранньої іммобілізації й прискорення утворення кісткової мозолі. 3. Створення умов для проведення ранньої реабілітації хворого. 4. Профілактика розвитку пізньої деформації в зоні перелому. 5. Профілактика розвитку больового синдрому. **Показання до оперативного втручання:** 1. Деформація хребетно-спинномозкового каналу, виявлена під час Ro-обстеження, КТ або МРТ, що свідчить про компресію СМ або звуження спинномозкового каналу на 30% і більше. 2. Наявність кісткових або м'якотканих фрагментів у спинномозковому каналі. 3. Часткова або повна блокада лікворних шляхів. 4. Прогресування дисфункції СМ. 5. Нестабільність хребетно-рухового сегмента, що створює небезпеку наростання неврологічної симптоматики.

**Алгоритм показань до вибору методів лікування травми хребта і спинного мозку залежно від стабільності перелому й наявності неврологічного дефіциту**

I. Без неврологічного дефіциту: А. **Стабільний перелом** – хірургічне втручання не потрібне. Показана тораколумбосакральна зовнішня фіксація. Б. **Нестабільний перелом** - показана задня стабілізація.

II. Із частковим неврологічним дефіцитом: А. **Стабільний перелом.** Показане виконання ламінектомії, при наявності кіфотичної деформації – у поєднанні із задньою стабілізацією. Б. **Нестабільний перелом.** Показана передня декомпресія спинного мозку із видаленням тіла хребця або його частини із виконанням спондилодеза кістковим трансплантатом або керамічними, титановими протезами і додатковою передньою або задньою фіксацією.

III. Із грубим неврологічним дефіцитом – показана ламінектомія із задньою стабілізацією для проведення ранньої реабілітації хворого.

Хірургічні доступи визначаються характером ушкодження хребта і спинного мозку. При ушкодженні тіл використовуються передні, передньо-бокові доступи, при ушкодженні дуг, суглобних відростків - задні, задньо-бокові доступи, при наявності гематом (суб-, епідуральних та інтрамедулярних) застосовуються задні або комбіновані доступи, залежно від локалізації кісткових ушкоджень. Операція завжди закінчується стабілізацією хребта (внутрішньою й зовнішньою). Основний принцип лікування здавлювання спинного мозку - рання відкрита або закрита його декомпресія з наступною надійною стабілізацією ушкодженого сегмента хребта.

**Абсолютними показаннями** є ушкодження дурального мішка, що виявляється при мієлографії, КТ чи МРТ, переломи хребців з ушкодженнями дужок, уламкові переломи тіл хребців із впровадженням уламків у хребетний канал; велика секвестрована грижа диска.

**Критеріями ефективності та очікуваними результатами лікування є поліпшення стану хворого, певний регрес неврологічної симптоматики, стабільність ушкодженого відділу хребта за даними контрольних обстежень: функціональної Ro-графії та КТ.**

Середній термін лікування 15-30 діб.

При стабілізації стану хворого показано переведення хворого у відділення реабілітації чи неврології.

**Головний позаштатний спеціаліст**

**МОЗ України за спеціальністю «нейрохірургія»** *Підпис*

**Є.Г. Педаченко**

ЗАТВЕРДЖЕНО

наказом Міністерства охорони здоров'я України  
від 13.06.2008 № 317

**Клінічний протокол надання медичної допомоги хворим із інфекційно-запальними процесами хребта та спинного мозку**

Шифр за МКХ-10: G 06.1, M-46.2, M46.4, M86

Серед запальних процесів хребта та спинного мозку виділяють:

**Інтрадуральні запальні процеси:**

- Менінгіт
- Арахноїдіт
- Субдуральний абсцес
- Інтрамедулярний абсцес
- Мієліт

**Епідуральні запальні процеси:**

- Епідуріт
- Епідуральний абсцес

**Запальні процеси хребців:**

- Параспінальний абсцес
- Остеомієліт
- Остеомієліт хребця
- Спонділодіцит
- Спондиліт
- Дісцит
- Паравертебральний абсцес

**Умови, у яких повинна надаватись медична допомога**

Хворих з інфекційно-запальними процесами зі сторони хребта, спинного мозку слід госпіталізувати для лікування у профільні нейрохірургічні заклади при наявності неврологічної симптоматики та наявності показань до нейрохірургічного лікування.

**Діагностика**

Обстеження хворого повинне включати:

1. Загальний соматичний огляд з визначенням основних вітальних функцій (дихання, пульс, АТ).
2. Неврологічний огляд.
3. Загальний аналіз крові та сечі.
4. Аналіз крові на вміст цукру.
5. Біохімічне дослідження крові (електроліти, загальний білок), показників осмолярності плазми крові та гематокриту. Контроль згортання крові.
6. Визначення групи крові та резус-фактора.
7. Бактеріальний посів гнійного ексудату з рани чи матеріалу, отриманого під час оперативного втручання.
8. Бактеріальний посів крові та сечі.
9. Імунологічні дослідження крові на нейровірусні процеси (в разі мієлітів).
10. Чутливість висіяних мікробів до антибіотиків.
11. МРТ обстеження спинного мозку та хребта.
12. КТ обстеження хребта.



Оперативне втручання показано при наявності гнійних процесів, що викликають компресію спинного мозку та його корінців. Необхідний об'єм оперативного втручання включає видалення та дренивання гною, декомпресію спинного мозку та корінців. У більшості випадків необхідно встановлення приточно-відточної промивної системи в місце де було накопичення гною.

Необхідність фіксації хребта вирішується індивідуально та в залежності від радикальності видалення гнійного процесу і некротичних тканин. При нерадикальному видаленні гнійних чи некротичних тканин застосування інструментації хребта та алотрансплантатів не бажано.

У лікуванні інфекційно-запальних процесів хребта і спинного мозку важлива роль відводиться **антимікробній терапії**. Необхідно призначення високих доз антибактеріальних препаратів протягом 2-4 тижнів. Антимікробна терапія звичайно поєднується з евакуацією вмісту абсцесу та висіченням некротичних тканин.

При ідентифікації мікроорганізмів та визначенні їх чутливості до антибіотиків проводиться направлена антибіотикотерапія. Використання антибіотиків за показниками антибіотикограм в максимально дозволених терапевтичних дозах із застосуванням оптимальних методів введення дозволяє отримати позитивні результати лікування гнійно-запальних ускладнень у таких хворих.

Час закінчення антимікробної парентеральної терапії визначається, виходячи з наступних принципів: 1) відсутність недренуємих абсцесів; 2) клінічно задовільне самопочуття пацієнтів; 3) зниження швидкості осідання еритроцитів (ШОЕ) більш як наполовину порівняно з показниками, які мали місце перед початком лікування. Якщо клінічний стан хворого стабілізувався, відсутні епізоди активації інфекції, але показники ШОЕ не зменшились до необхідного рівня, то антимікробна терапія може бути продовжена до 6-8 тижнів.

У профілактиці інфекції сечових шляхів важливим є використання зрошення сечового міхура антибактеріальними препаратами з періодичною їх зміною; прийом великої кількості рідини з підтриманням адекватного та безперешкодного виведення сечі; правильне технічне виконання катетеризацій.

Попередження розвитку трофічних розладів шкіри забезпечується правильно організованим наглядом за хворим. Лікування трофічних порушень здійснюється комплексно, з урахуванням стадії розвитку, локалізації процесу та включає в себе методи як консервативного (фізіотерапевтичного та медикаментозного впливу), так і оперативного втручання.

Профілактичні засоби включають санацію глотки та дихальних шляхів, надання хворому положення, що полегшує відтік мокроти, дихальний масаж та гімнастику. Може бути показана лікувальна бронхоскопія з санацією трахеобронхіального дерева. Хворим з запальними процесами в дихальних шляхах при хребетно-спинномозковій травмі призначають дезінтоксикаційну та протизапальну терапію, антибіотики широкого спектру дії. Антибактеріальну терапію проводять з урахуванням визначення чутливості мікрофлори, отриманої зі слизу, до антибіотиків.

**Головний позаштатний спеціаліст**

**МОЗ України за спеціальністю «нейрохірургія» Підпис**

**Є.Г. Педаченко**

## ЗАТВЕРДЖЕНО

наказом Міністерства охорони здоров'я України  
від 13.06.2008 № 317**Клінічний протокол надання медичної допомоги хворим із дискогенними  
нейрокомпресійними синдромами поперекового відділу хребта**

Шифр за МКХ-10: G55.1, M51.1, M55.0, M55.1, M55.2

**Ознаки та критерії діагностики**

Дискогенні нейрокомпресійні синдроми (ДНС) поперекового відділу хребта формуються на фоні остеохондрозу хребта. Сучасні класифікації (А.А.Луцик, 1997, 2006; Я.Ю.Попелянский, 2003) дискогенних нейрокомпресійних синдромів виділяють рефлекторні (рефлекторно-больові) і компресійні синдроми.

Дегенеративно-дистрофічні зміни міжхребцевого диску призводять до подразнення нерва Люшка, за рахунок чого формуються рефлекторні (рефлекторно-больові) синдроми. Подальше вип'ячування міжхребцевого диску в порожнину хребтового каналу супроводжується появою іритативних корінцевих синдромів, що змінюються симптомами випадіння функції корінців (компресійна радикулопатія, компресійна радикулоішемія, компресійна радикуломієлоішемія) аж до гострої компресії корінців із розвитком синдрому кінського хвоста.

Формування грижі міжхребцевого диску сполучається із гіпертрофією та осифікацією зв'язок навколо диску, вторинними змінами міжхребцевих суглобів, порушенням біомеханіки хребцевого сегменту.

Клінічними ознаками ДНС поперекового відділу хребта є:

1. Рефлекторні (рефлекторно-больові) синдроми. Їх виникнення пов'язане із пропріоцептивною пульсацією із ураженого хребцево-рухового сегменту за рахунок подразнення синуввертебрального нерва, що обумовлює розвиток люмбалгії, м'язово-тонічних (рефлекторно-тонічних) симптомів.

2. Компресійні радикулопатії (компресійні радикулоішемії, радикуломієлоішемії за рахунок здавлення радикуломедулярної артерії) - клінічна симптоматика складається із синдрому подразнення (больовий синдром, гіперестезія), синдрому випадіння функції корінця (порушення чутливості, порушення рухових функцій, тощо) та симптомів порушення функцій спинного мозку (при радикуломієлоішемії).

3. Гостра компресія корінців (плегія стоп, порушення функції тазових органів, анестезія в аногенітальній зоні).

**Умови, в яких повинна надаватися медична допомога**

Пацієнти із ДНС поперекового відділу хребта при неефективності консервативного лікування протягом 6-8 тижнів підлягають оперативному лікуванню у нейрохірургічному відділенні. При гострій компресії корінців із розвитком синдрому кінського хвоста операція проводиться в найкоротший термін.

**Діагностика**

Діагностичні заходи включають:

1. Неврологічний та загальний соматичний огляд.  
2. Спондилографію поперекового відділу хребта в двох проекціях із функціональними пробами.

3. МРТ (при неможливості проведення МРТ – КТ) поперекового відділу хребта (не пізніше ніж за 2 місяці до госпіталізації).

4. ЕНМГ при компресійній радикулопатії (радикулоішемії, радикуломієлоішемії при обтяженому соматичному анамнезі – цукровому діабеті, хронічному алкоголізмі, тощо).

5. Визначення групи крові, Rh-фактора.

6. Загальні аналізи крові та сечі.

7. Біохімічне дослідження крові (електроліти, загальний білок, рівень глюкози) та визначення гематокриту. Контроль згортання крові при прийомі нестероїдних протизапальних препаратів в т.ч. аспірину більше 1 місяця, а також при відповідних анамнестичних даних.

8. Імунологічні та вірусологічні дослідження для виключення можливого інфекційного ураження спинного мозку (за відповідними даними електронейроміографії).

### Лікування

Хірургічне лікування при ДНС поперекового відділу хребта визначається при неефективності консервативного лікування протягом 6-8 тижнів, включаючи знеболюючі блокади.

Хірургічне лікування базується на диференційованому використанні пункційних, ендоскопічних та мікрохірургічних технологій.

Показання до оперативних втручань з приводу ДНС поперекового відділу хребта визначаються співставленням клінічних проявів та структурних змін за даними МРТ (КТ). Початкові клінічні та морфологічні прояви ДНС потребують мінімальних обсягів оперативних втручань, тоді як значні дегенеративні зміни в поперековому відділі хребта потребують хірургічних втручань більшого об'єму, спрямованого не тільки на видалення гриж міжхребцевих дисків, але й на усунення додаткових факторів компресії (лігаментоз, компресійний епідурит, варикоз, стеноз, тощо).

Оперативні втручання, що застосовуються в даний час при ДНС поперекового відділу хребта, можливо поділити в такий спосіб:

<i>Пункційні та ендоскопічні мікродискектомії із внутрішньою декомпресією драглистого ядра (нуклеотомії)</i>	<i>Мікрохірургічні «герніектомії»</i>	<i>Втручання із додатковою декомпресією</i>	<i>Втручання із стабілізацією, в т.ч. «реставруючі» втручання</i>
1. Пункційна (лазерна, вакуум, радіочастотна, автоматизована). мікродискектомія 2. Ендоскопічна портальна мікродискектомія.	1. Мікродискектомія. 2. Задня форамінотомія, мікродискектомія. 3. Мікродискектомія із ендоскопічною асистенцією.	1. Розширена інтерлямінарна мікродискектомія і фасетектомія. 2. Гемілямінектомія, фасетектомія і дискектомія. 3. Декомпресивна лямінектомія, фасетектомія, дискектомія.	1. Дискектомія і міжтіловий корпородез (передній, задній, бічний). 2. Стабілізація і фіксація хребців (передня, бічна, задня, циркумферентна), в т.ч. динамічними системами фіксації. 3. Дискектомія і протезування дисків мобільними протезами.

**Радіочастотна аннулопластика** здійснюється при грижах дисків до 4 мм в клінічній стадії люмбаго чи люмбалгії при наявності достатньої гідрофільності диску, відсутності розриву задньої поздовжньої зв'язки і секвестру дисків.

**Пункційна лазерна та вакуум мікродискектомія** проводиться при ДНС в стадії люмбаго або люмбоішалгії без явного рухового дефекту при грижі диску менше 1/3 сагітального розміру хребтового каналу (до 6 мм), у хворих в віці від 20 до 50 років при давності захворювання не більше двох років і тривалістю останнього загострення до 6 місяців.

Втручання проводиться при достатній гідрофільності міжхребцевого диску, відсутності попередніх втручань на цьому ж рівні, відсутності розриву та стовщення задньої поздовжньої зв'язки, відсутності секвестру.

Оптимальними для втручання визнаються центральні чи парамедіанні грижі міжхребцевих дисків.

**Перкутанна автоматизована дискектомія** здійснюється при грижах дисків з широкою основою, що супроводжуються однобічним радикулярним синдромом.

**Ендоскопічна портална мікродискектомія** застосовується переважно при люмбалгічному та люмбоішалгічному синдромах, що обумовлені серединними і парамедіанними грижами міжхребцевих дисків без пошкодження задньої поздовжньої зв'язки, розміром не більше 1/2 хребтового каналу без краніального та каудального сублігаментозного зміщення, при збереженій висоті міжхребцевого диску та без вираженого спондильозу.

**Показаннями до мікродискектомії** є ДНС, що виникли внаслідок грижі дисків розміром більше 6 мм, секвестрації дисків із розривами і стовщенням задньої поздовжньої зв'язки. Форамінальні, екстрафорамінальні латеральні грижі дисків також є показанням до мікродискектомії, але з застосуванням паравертебральних латеральних доступів.

**Показання до мікродискектомії із ендоскопічною асистенцією** аналогічні до таких як для звичайної мікродискектомії. На відміну від мікродискектомії відносними протипоказаннями до цієї процедури є серединні грижі, значні міграції секвестрів міжхребцевих дисків.

**Показаннями до розширеної інтерлямінектомії чи гемілямінектомії, фасетектомії і дискектомії** є великі грижі міжхребцевих дисків, секвестри дисків, особливо з їх міграцією, розриви і стовщення задньої поздовжньої зв'язки, грижі дисків з остеофітами, осифіковані грижі дисків, поєднання грижі диску і стенозу латеральної кишені, серединні грижі дисків.

**Показаннями до декомпресійної лямінектомії, фасетектомії** є центральний і латеральний стеноз хребтового каналу, нейрогенна «кульгавість», грубий спондильоз, спондилоартроз, остеофіти, серединна осифікована грижа диска.

**Показаннями до дискектомії і міжтілового корпорозу**, що виконуються задніми доступами, є спондильоз, спондилоартроз, двосторонній форамінальний стеноз, нестабільність хребцевого сегменту.

**Показанням до дискектомії і міжтілового корпорозу**, що виконуються передніми доступами, є спондильоз, двосторонній форамінальний стеноз, нестабільність хребцевого сегменту. Втручання з передніх доступів небажані при наявності великих, особливо парамедіанних, форамінальних гриж дисків в зв'язку із високою імовірністю ушкодження корінців. Передню дискектомію і корпороз можливо виконати як відкритим методом, так і ендоскопічно.

**Показання до дискектомії і протезування дисків мобільними протезами** виникають у хворих з патологією міжхребцевих дисків без порушення анатомічних, фізіологічних, біомеханічних властивостей зв'язкового апарату хребтового стовпа. Це, насамперед, стосується випадків вираженого спондильозу із люмбалгією, ураженням L4-L5 і L5-S1 дисків у хворих в віці від 18 до 60 років. Протезування показане у випадках зменшення висоти міжхребцевих отворів і компресії в них нервових корінців, при повторних втручаннях із приводу патології міжхребцевих дисків, при початкових явищах спондилолітезу. Протипоказанням до протезування рухливими протезами є випадки попередніх заочеревних опе-

рацій, багаторівнева патологія дисків, значний гіпертрофічний артроз міжхребцевих суглобів, остеопороз, спондилолітез зі зміщенням більш 3 мм, сколіоз поперекового відділу більше 11°, стеноз хребтового каналу в поперековому відділі, явища остеопатії, запальні процеси.

**Показання до застосування динамічної системи фіксації хребців** типу «Dynesys» виникають після виконання декомпресійних втручань при центральних і латеральних стенозах, де варто побоюватися ятрогенної нестабільності. Вона показана хворим зі зменшенням розміру міжхребцевих отворів, порушенням поперекового лордозу із синдромом «плоского» попереку, чи зменшенням кута нахилу хрестця, післяопераційною нестабільністю. Встановлення після мікродискектомії між остистими відростками пружного полімеру у вигляді букви Н, конструкцій типу «Graf», «Softex» показано у випадку сполучення гриж дисків з явищами спондилоартрозу, після значних фасетектомій.

Таким чином, розглянута система показань до оперативних втручань з приводу ДНС в поперековому відділі хребта відображає загальне положення, відповідно до якого початкові клінічні і морфологічні прояви дегенеративних процесів вимагають мінімальних обсягів оперативних втручань, тоді як значні дегенеративні процеси поперекового відділу хребта, як правило, вимагають більш об'ємних втручань. При початкових проявах дегенеративних процесів, за рідкісним винятком, потрібне видалення лише грижі дисків, тоді як при виражених дегенеративних змінах хребта оперативне втручання повинне бути спрямоване не тільки на видалення грижі міжхребцевого диску, але і на реконструкцію хребта, декомпресію нервових структур і створення достатнього простору для корінців і дурального мішка. Оптимальні результати лікування ДНС поперекового відділу хребта можуть бути забезпечені при адекватному виборі лікувальної методики в кожного конкретного хворого з урахуванням стадії і клінічних проявів захворювання, анатомічних особливостей хребта.

**Протипоказання до нейрохірургічного втручання:** можуть виникнути при невідповідності клінічних даних та даних МРТ, поєднанні гриж дисків з діабетичною радикуло- чи полірадикулопатією, із енцефаломієлітом чи розсіяним склерозом, боковим аміотрофічним склерозом.

#### **Критерії ефективності та очікувані результати лікування**

Поліпшення стану хворого, частковий або повний регрес неврологічної симптоматики. Середній термін лікування в нейрохірургічному відділенні – 2- 8 днів.

Подальше лікування у неврологічному або реабілітаційному відділенні.

**Головний позаштатний спеціаліст**

**МОЗ України за спеціальністю «нейрохірургія»** Підпис

**Є.Г. Педаченко**

## ЗАТВЕРДЖЕНО

наказом Міністерства охорони здоров'я України  
від 13.06.2008 № 317

**Клінічний протокол надання медичної допомоги хворим із дискогенними  
нейрокомпресійними синдромами шийного відділу хребта**

Шифр за МКХ-10: M50, M50.0+, M50.1, M51.0

**Ознаки та критерії діагностики**

**Дискогенні нейрокомпресійні синдроми (ДНС)** шийного відділу хребта формуються на фоні остеохондрозу хребта. Сучасні класифікації (А.А.Луцик, 1997, 2006; Я.Ю.Попелянский, 2003) дискогенних нейрокомпресійних синдромів виділяють рефлекторні (рефлекторно-больові) і компресійні синдроми.

Дегенеративно-дистрофічні зміни міжхребцевого диску призводять до подразнення нерва Люшка, за рахунок чого формуються рефлекторні (рефлекторно-больові) синдроми. Подальше вип'ячування міжхребцевого диску в порожнину хребтового каналу супроводжується появою іритативних корінцевих синдромів, що змінюються симптомами випадіння функції корінців (компресійна радикулопатія). Безпосередній вплив грижі міжхребцевого диску на спинний мозок сприяє розвитку компресійної мієлопатії.

**Клінічними ознаками ДНС шийного відділу хребта є:**

1. Рефлекторні (рефлекторно-больові) синдроми. Їх виникнення пов'язане із пропріоцептивною імпульсацією із ураженого хребцево-рухового сегменту за рахунок подразнення синувтебрального нерва (Люшка), що обумовлює розвиток краніалгій, брахіалгій, плече-лопаточного періартрозу, синдрому плече-китиця, тощо. Нерідко на фоні рефлекторних (рефлекторно-больових) синдромів з'являються симптоми ураження вегетативної нервової системи.

2. Компресійні радикулопатії – клінічна симптоматика складається із синдрому подразнення (больовий синдром, гіперестезія) та синдрому випадіння функції корінця (порушення чутливості, порушення рухових функцій, тощо).

3. Компресійна мієлопатія. Тривала компресія із ішемією спинного мозку може призвести до формування ішемічних вогнищ та незворотніх змін у спинному мозку.

**Умови, в яких повинна надаватись медична допомога**

Пацієнти із ДНС шийного відділу хребта при неефективності консервативної терапії протягом 6-8 тижнів, включаючи знеболюючі блокади, підлягають оперативному лікуванню у нейрохірургічному відділенні.

При синдромі дискогенної мієлопатії оперативне втручання повинно проводитись в найкоротший термін.

**Діагностика**

Діагностичні заходи включають:

1. Неврологічний та загальний соматичний огляд.
2. Спондилографію шийного відділу хребта в 2 проекціях із функціональними пробами.
3. МРТ (при неможливості проведення МРТ - КТ) шийного відділу хребта (не пізніше ніж за 2 місяці до госпіталізації).
4. Електронеуроіографія при компресійній радикулопатії та мієлопатії.
5. Визначення групи крові, резус-фактора.

6. Загальні аналізи крові та сечі.

7. Біохімічне дослідження крові (електроліти, загальний білок) та визначення гематокриту. Контроль згортання крові при прийомі нестероїдних протизапальних препаратів в т.ч. аспірину більше 1 місяця, а також при відповідних анамнестичних даних.

8. УЗ-дослідження щитоподібної залози (при клінічних показниках збільшення залози).

9. Імунологічні та вірусологічні дослідження для виключення можливого інфекційного ураження спинного мозку (при підтвердженні даними електронейроміографії).

### Лікування

Хірургічне лікування при дискогенних нейрокомпресійних синдромах шийного відділу хребта визначається за неефективності консервативного лікування протягом 6-8 тижнів, включаючи знеболюючі блокади.

Хірургічне лікування базується на диференційованому використанні пункційних, ендоскопічних та мікрохірургічних технологій.

Оперативні втручання, що застосовуються в даний час при дискогенних нейрокомпресійних синдромах шийного відділу хребта, можливо поділити в такий спосіб:

Пункційні та ендоскопічні мікродискектомії із внутрішньою декомпресією драглистого ядра (нуклеотомії)	Мікрохірургічні «герніектомії»	Хірургічні втручання із стабілізацією
1. Пункційна лазерна мікродискектомія. 2. Ендоскопічна портална мікродискектомія.	1. Передня мікродискектомія. 2. Задня фораміотомія, мікродискектомія. 2. Задня мікродискектомія із ендоскопічною асистенцією.	1. Передня мікродискектомія і міжтіловий корпоро-дез кісткою, кейджами, , та ін. системами стабілізації. Використання мобільних протезів. 2. Передня корпорекомія і міжтіловий спонділодез.

**Пункційна лазерна мікродискектомія** проводиться переважно при компресійній радикулопатії із явищами іритатії і порушення функції відповідних корінців без виразної неврологічної симптоматики випадіння та при рефлекторних синдромах.

Втручання здійснюється при достатній гідрофільності диску із вип'ячуванням (переважно центральним та парамедіанним) до 5 мм, відсутності попередніх хірургічних втручань на хребті, відсутності розриву та стовщення задньої поздовжньої зв'язки, відсутності вільного фрагменту (секвестру). Оптимальними для втручання визнаються центральні чи парамедіанні грижі, а також багаторівневі ураження шийних дисків.

**Ендоскопічна (портална) мікродискектомія** застосовується переважно при центральних та парамедіанних грижах міжхребцевих дисків (не більш ніж на 1/3 попереку хребетного каналу) без розриву волокнистого кільця чи з невеликим розривом і випинанням грижі під задню поздовжню зв'язку без краніального та каудального сублігаментозного зміщення, при збереженій висоті міжхребцевого диску без вираженого спондиліозу.

Протипоказаннями до втручання є мієлопатія із грубим неврологічним дефіцитом, сегментарна нестабільність та стеноз хребтового каналу, попередні хірургічні втручання на відповідному рівні, секвестр диска, осифіковані грижі.

**Показаннями до передньої мікродискектомії** є компресійні синдроми з радикулопатією чи мієлопатією, що виникли внаслідок грижі дисків розміру більше 6 мм, секвестри дисків, розриви і стовщення задньої поздовжньої зв'язки. Можливо виконання операції у хворих зі стенозом хребтового каналу, осифікованими грижами, остеофітами.

**Показаннями до задньої форамінотомії і мікродискектомії чи задньої мікродискектомії з ендоскопічною асистенцією** є форамінальні грижі дисків з радикулярною симптоматикою. Застосування такого втручання при мієлопатії небажано, з цього доступу також неможливо виконати міжтіловий спондилодез, а тільки можливо здійснити «задні» методи фіксації.

**Показаннями до передньої мікродискектомії і міжтілового корпорозу кейджами, кісткою та ін. системами стабілізації** є компресійні синдроми з радикулопатією чи мієлопатією, що виникли внаслідок грижі розміром більше 6 мм, вільного фрагменту (секвестру) дисків, розриву і стовщення задньої поздовжньої зв'язки, із явищами нестабільності хребта, зменшення дискового проміжку. Можливо виконання операції у хворих зі стенозом хребтового каналу, осифікованими грижами, остеофітами.

**Показаннями до передньої корпореکتотомії і міжтілового спондилодезу** є великі грижі міжхребцевих дисків, секвестри дисків, особливо з їх міграцією, розриви і стовщення задньої поздовжньої зв'язки, грижі дисків з остеофітами, осифіковані грижі дисків, поєднання грижі диску і стенозу хребетного каналу, осифіковані центральні грижі дисків, грижі дисків на суміжних 2-3 рівнях, особливо в поєднанні з осифікацією гриж, задньої поздовжньої зв'язки та стенозом хребтового каналу. При наявності гриж без осифікації та стовщення задньої продольної зв'язки на суміжних рівнях можливо виконати на кожному рівні ізольовану мікродискектомію із корпорозом кейджами.

**Показання до дискектомії і протезування дисків мобільними протезами** виникають у хворих з патологією міжхребцевих дисків без порушення анатомічних, фізіологічних, біомеханічних властивостей зв'язкового апарата хребтового стовпа. Протезування виправдано при компресійних синдромах з радикулопатією чи мієлопатією, що виникли внаслідок грижі розміром більше 6 мм, секвестрах дисків, розривах і стовщенні задньої поздовжньої зв'язки. Протезування показано у випадках зменшення висоти міжхребцевих отворів і компресії нервових корінців. Протипоказанням до протезування мобільними протезами є багаторівнева патологія дисків, значний гіпертрофічний артроз міжхребцевих суглобів, остеопороз, спондилолітез зі зміщенням більш 3 мм, стеноз хребтового каналу.

Система показань до оперативних втручань із приводу нейрокомпресійних шийних синдромів відображає загальне положення, відповідно до якого початкові клінічні і морфологічні прояви дегенеративних процесів вимагають мінімальних обсягів оперативних втручань, тоді як значні дегенеративні процеси шийного відділу хребта, як правило, потребують хірургічних втручань більшого об'єму, спрямованого не тільки на видалення гриж дисків, але і на реконструкцію хребта.

**Протипоказання до нейрохірургічного втручання** можуть виникнути при невідповідності клінічних даних та даних МРТ, поєднанні гриж дисків з діабетичною радикуло- чи полірадикулопатією, із енцефаломієлітом чи розсіяним склерозом, боковим аміотрофічним склерозом.

#### **Критерії ефективності та очікувані результати лікування**

Поліпшення стану хворого, частковий або повний регрес неврологічної симптоматики. Орієнтовна тривалість лікування у нейрохірургічному відділенні 2-10 діб. Подальше лікування – у неврологічному або реабілітаційному відділенні.

**Головний позаштатний спеціаліст**

**МОЗ України за спеціальністю «нейрохірургія» Підпис**

**Є.Г. Педаченко**



## ЗАТВЕРДЖЕНО

наказом Міністерства охорони здоров'я України  
від 13.06.2008 № 317

**Клінічний протокол надання медичної допомоги хворим із нестабільністю хребта дегенеративно-дистрофічного генезу (спондилолістезом, спондилолізом хребта) із неврологічними проявами**

Шифр за МКХ-10: М 43

**Ознаки та критерії діагностики захворювання**

Нестабільність хребта – зміщення хребців під час руху хребта в передне-задньому чи боковому напрямку настільки, що призводить до зменшення розмірів хребтового каналу чи міжхребцевих отворів та компресії нервових елементів. Ознаками нестабільності хребта дегенеративно-дистрофічного генезу є мієлопатія, радикулопатія та нейрогенна кульгавість, атрофія м'язів, зниження або випадіння рефлексів, порушення чутливості в залежності від рівня ураження хребта, які пов'язані із компресією або натягом спинного мозку та/або його сегментарних корінців різними частинами зміщених тіл хребців.

Клінічна картина ураження спинного мозку та/або його корінців залежить від локалізації ушкодження, його ступеня, темпу розвитку компресії спинного мозку, вікових та індивідуальних особливостей хворого.

**Розрізняють наступні типи спондилолістезу:** 1 – істмічний спондилолістез (відомий як спондилоліз) – проявляється як дефект в pars interarticularis дужки хребця; може бути виявлений у 5-20% випадків при рентгенографічному обстеженні, буває вродженим, набутим та змішаним; 2 – диспластичний - вроджений. Немає дефекту в pars interarticularis, може прогресувати в деяких випадках; 3 – дегенеративний – внаслідок міжсегментарної нестабільності, що довго зберігається, немає дефекту в pars interarticularis; 4 – травматичний – внаслідок переломів тіл хребців або у ділянках pars interarticularis; 5 – патологічний – генералізовані або локальні кісткові захворювання хребта.

**Виділяють наступні клінічні ступені спондилолістезу** (за клініко – рентгенологічною класифікацією Майердинга): **I ступінь** – зміщення хребця на  $\frac{1}{4}$  поверхні тіла суміжного, **II ступінь** – на  $\frac{1}{2}$ , **III ступінь** – на  $\frac{3}{4}$  и **IV ступінь** – на всю поверхню тіла хребця відповідно.

В залежності від напрямку зміщення хребця, який зазнав сковзання, розрізняють: **антеспондилолістез** (передній, справжній), **ретроспондилолістез** (задній, несправжній), **латеролістез**.

В залежності від протікання процесу сковзання із неврологічними проявами розрізняють: 1. Спондилолістез безсимптомний; 2. Спондилолістез симптоматичний.

Спондилолістез частіше над усе зустрічається у поперековому відділі хребта, дуже рідко в шийному і майже ніколи у грудному відділі.

Хірургічна тактика варіює в залежності від ступеня спондилолістезу.

**Умови, у яких повинна надаватись медична допомога**

Хворих з нестабільністю хребта дегенеративно-дистрофічного генезу потрібно доправляти на обстеження та лікування в нейрохірургічне відділення.

**Діагностика**

Обстеження хворого повинне включати:

1. Загально соматичний огляд з визначенням основних вітальних функцій (дихання, пульс, АТ).

2. Неврологічний огляд.

3. Ро-графія ураженого відділу хребта в 2 проекціях (при підозрі на переломи суглобових або поперечних відростків – 1/2 та 3/4 проекції з обох боків).

4. Люмбальна пункція, висхідна чи низхідна мієлографія (за відсутності КТ, МРТ).

5. КТ ураженого відділу хребта (основний метод діагностики пошкодження хребта), МРТ ураженого відділу хребта (основний метод діагностики пошкодження спинного мозку та його корінців).

6. Визначення групи крові та резус-фактора.

7. Загальний аналіз крові та сечі.

8. Аналіз крові на вміст цукру.

9. Біохімічне дослідження крові (електроліти, загальний білок), показників осмолярності плазми крові та гематокриту. Контроль згортання крові (з 3-го дня).

Лікування хворих із нестабільністю хребта дегенеративно-дистрофічного генезу (спондилолітезом, спондилолізом) із неврологічними проявами

Лікування даної групи хворих необхідно проводити у спеціалізованих нейрохірургічних відділеннях або травматологічних відділеннях ЦРБ.

Всі хворі із нестабільністю хребта вимагають лікувальної стабілізації за допомогою корсетів, шин, стяжок, хірургічного втручання в залежності від стадії розвитку захворювання та неврологічного дефіциту. Всі випадки спондилолітезу із неврологічною симптоматикою вимагають оперативного лікування, першим етапом якого є декомпресія дурального мішка та корінців спинного мозку та усунення натягу корінців, другим етапом потрібно проводити редресацію зміщених хребців (по можливості) із виправленням патологічного зміщення, третім етапом проводиться стабілізація зміщених хребців.

Оптимальним методом стабілізації поперекового спондилолітезу є встановлення кейджів в міжтіловий проміжок при I-II ступені спондилолітезу і комбінація встановлення кейджів із транспедикулярною системою фіксації хребта при III-IV ступені спондилолітезу.

**Показання до оперативного втручання:** 1. Деформація хребетно-спинномозкового каналу або каналу корінців СМ, виявлена під час Ро-графії, дані КТ або МРТ обстеження, що свідчать про компресію СМ або його корінців, звуження спинномозкового каналу на 30% і більше. 2. Неврологічна симптоматика, що співпадає із рівнем ураження за даними Ро-графії, КТ або МРТ обстеження. 3. Часткова або повна блокада лікворних шляхів. 4. Прогресування дисфункції СМ. 5. Нестабільність хребетно-рухового сегмента, що створює небезпеку наростання неврологічної симптоматики.

**Показання до міжтілового спондилолізу:**

1. Дегенеративний процес у дисках:

- Сегментарна дегенерація у диску

- Форамінальний стеноз

2. Дегенеративна нестабільність хребта: спондилолітез I-II ступеня

3. Ятрогенна нестабільність хребта:

- Постлямінектомічна нестабільність

- Постфасетектомічна нестабільність

- Постдискектомічна нестабільність

4. Псевдоартрози після задніх доступів при операціях на хребті.

5. Вроджений спондилолітез I-II ступеня

Алгоритм показань до вибору методів лікування хворих із нестабільністю хребта дегенеративно-дистрофічного генезу (спондилолітезом, спондилолізом хребта) із неврологічними проявами:

1. Дегенеративний I ступеня - інтерлямінектомія, резекція суглобових відростків, декомпресія корінців, при необхідності - дискектомія. Стабілізація не проводиться.

2. Дегенеративний II ступеня - інтерлямінектомія, резекція суглобових відростків, декомпресія корінців, дискектомія, редресація зміщення, міжтіловий корпородез.

3. Істмічний і диспластичний I-II ступеня - інтерлямінектомія, резекція суглобових відростків, декомпресія корінців, дискектомія, редресація зміщення, міжтіловий корпородез.

4. Істмічний і диспластичний III-IV ступеня - лямінектомія, резекція суглобових відростків, декомпресія корінців, дискектомія і декомпресія дурального мішка, редресація зміщення, міжтіловий корпородез та транспедикулярна фіксація.

При хірургічному лікуванні даної патології використовують передні, передньо-бокові доступи із встановленням імплантатів (ALIF), задні доступи із встановленням імплантатів (PLIF) та транспедикулярних систем фіксації хребта, або комбіновані доступи, залежно від локалізації та ступеня ураження хребта та спинного мозку, його корінців.

**Відносними протипоказаннями** до операції є важкий соматичний стан пацієнта. **Протипоказаннями** є також ізольовані переломи дуг, суглобових відростків і явної задньої компресії спинного мозку. У цих випадках необхідний задній доступ.

**Критеріями ефективності та очікуваними результатами лікування** є поліпшення стану хворого, регрес неврологічної симптоматики, стабільність ураженого відділу хребта за даними контрольних обстежень: функціональної Ro-графії та КТ.

Середній термін лікування до 15 діб.

Після стабілізації стану показано переведення хворого у відділення реабілітації чи неврології.

**Головний позаштатний спеціаліст**

**МОЗ України за спеціальністю «нейрохірургія»** Підпис

**Є.Г. Педаченко**

## ЗАТВЕРДЖЕНО

наказом Міністерства охорони здоров'я України  
від 13.06.2008 № 317**Клінічний протокол надання медичної допомоги хворим із стенозами  
спинномозкового каналу хребта**

Шифр за МКХ-10: М 48.0

**Ознаки та критерії діагностики захворювання**

Ознаками стенозу спинномозкового каналу хребта є мієлопатія, радикулопатія, радикулярні больові синдроми, нейрогенна кульгавість, атрофія м'язів, парези кінцівок, підвищення, зниження або випадіння рефлексів, порушення чутливості в тілі та/ або в кінцівках, в аногенітальній зоні в залежності від рівня ураження, які пов'язані із компресією спинного мозку та/або його сегментарних корінців різними частинами тіл хребців, оссифікованих гриж міжхребцевих дисків, остеофітів та гіпертрофованих анатомічних утворень спинномозкового каналу (зв'язок, капсул суглобів).

Клінічна картина ураження спинного мозку та/або його корінців залежить від локалізації стенозу, його ступеня, темпу розвитку компресії спинного мозку, вікових та індивідуальних особливостей хворого.

**Розрізняють наступні типи стенозу:**

**I. В залежності від анатомічного рівня:** 1. Стеноз шийного відділу хребта. 2. Стеноз грудного відділу хребта. 3. Стеноз попереково-крижового відділу.

**II. В залежності від етіології:** 1. Вроджений (ідіопатичний та ахондропластичний). 2. Набутий (дегенеративний, ятрогенний, посттравматичний, з інших причин). 3. Комбінований (будь-яке поєднання вродженого і набутого стенозу).

**III. В залежності від локалізації факторів компресії:** 1. Центральний стеноз. 2. Латеральний стеноз (стеноз корінцевого каналу). 3. Поєднаний стеноз.

**IV. В залежності від розповсюдження стенозу:** 1. Моносегментарний стеноз; 2. Полісегментарний стеноз

**V. В залежності від розмірів спинномозкового або корінцевого каналу:** 1. Відносний стеноз (всі рівні – сагітальний розмір зменшується до 12 мм, площа каналу за даними КТ до 100 мм<sup>2</sup>). 2. Абсолютний стеноз (сагітальний розмір зменшується до 10 мм і менше, площа каналу за даними КТ менша 75 мм<sup>2</sup>). Корінцевий канал вважається звуженим, якщо його мінімальний діаметр на будь-якому рівні дорівнює або менший 4 мм.

**В залежності від темпів розвитку неврологічних проявів:** 1. Гостра мієлорадикулоішемія (радикулоішемія). 2. Хронічна мієлорадикулопатія (радикулопатія).

**В залежності від наявності клінічних проявів:** 1. Без клінічних проявів. 2. Функціональний стеноз. 3. Стеноз із явищами мієлопатії та/або радикулопатії.

Хірургічна тактика варіює в залежності від ступеня, рівня та розповсюженості стенозу.

**Умови, у яких повинна надаватись медична допомога**

Хворих із стенозами хребта потрібно доправляти на обстеження та лікування в нейрохірургічні відділення.

**Діагностика**

Обстеження хворого повинне включати:

1. Загальносоматичний огляд з визначенням основних вітальних функцій (дихання, пульс, АТ).

2. Неврологічний огляд.
3. Спондилографія ураженого відділу хребта в 2 проєкціях (при підозрі на латеральний стеноз – 3/4 проєкції з обох боків).
4. Функціональна спондилографія.
5. МРТ ураженого відділу хребта (основний метод діагностики пошкодження спинного мозку та його корінців).
6. КТ ураженого відділу хребта (основний метод діагностики пошкодження хребта)
7. Люмбальна пункція, висхідна чи низхідна мієлографія (за відсутності КТ, МРТ).
8. Нейроміографія.
9. Визначення групи крові та резус-фактора.
10. Загальний аналіз крові та сечі.
11. Аналіз крові на вміст цукру.
12. Біохімічне дослідження крові (електроліти, загальний білок), показників осмолярності плазми крові та гематокриту. Контроль згортання крові (з 3-го дня).

Класифікація мієлографічних проявів стенозу:

1. **Часткова оклюзія** (сегментарне звуження стовпа контрасту).
2. **Субтотально оклюзія** (незначне проходження контрасту нижче блока).
3. **Тотальна оклюзія** (контраст зупиняється на рівні блока).

#### **Лікування хворих із стенозами хребта**

Лікування даної групи хворих необхідно проводити у спеціалізованих нейрохірургічних відділеннях.

#### **Лікувальна тактика при стенозах спинномозкового каналу хребта**

При відносному стенозі та невираженій неврологічній симптоматиці – лікування консервативне. При відносному стенозі та вираженій неврологічній симптоматиці, при абсолютному стенозі – лікування оперативне.

#### **Оперативні втручання при шийних стенозах:**

1. Стеноз із передньою компресією осифікованою грижею, остеофітами на одному рівні - передня мікродиссектомія, передня мікрофораміномія, остеофітектomia із стабілізацією кісткою, кейджами; передня мікродиссектомія, протезування рухомими протезами міжхребцевих дисків.
2. Стеноз із передньою компресією осифікованими грижами, остеофітами на декількох рівнях - передня мікродиссектомія, передня остеофітектomia на декількох рівнях із стабілізацією кісткою, кейджами+платинг (встановлення пластинчато-гвинтової системи стабілізації хребта).
3. Грубі явища спондиліозу, виражені остеофіти, гіпертрофія або осифікація задньої поздовжньої зв'язки із компресією на рівні тіла одного або декількох хребців - передня корпоректomia із стабілізацією кісткою + платинг.
4. Стеноз корінцевого каналу осифікованою грижею, гіпертрофічним артрозом міжхребцевих суглобів - задня мікрофораміномія, мікродиссектомія.
5. Стеноз шийного відділу хребта переважно дорсально, концентричний стеноз, грубі прояви мієлопатії – лямінектomia, лямінопластика.

#### **Лікувальна тактика при стенозах грудного відділу хребта:**

Оперативні доступи, які використовуються при стенозах грудного відділу хребта:

1. Лямінектomia.
2. Латеральний екстракавітарний доступ.
3. Боковий транспедикулярний доступ.
4. Трансторакальний доступ.
5. Трансфасетний педикулозберігаючий доступ.

6. При осифікації жовтої зв'язки – лямінектомія із медіальною фораміномією.

**Лікувальна тактика при стенозах поперекового відділу хребта:**

1. При латеральному поперековому стенозі – інтерлямінектомія та медіальна фасетектомія із задньою декомпресією латерального рецесуса.

2. При поєднаному поперековому стенозі - інтерлямінектомія та медіальна фасетектомія, дискектомія та остеофітектomia із одночасною передньою і задньою декомпресією латерального рецесуса.

3. При центральному поперековому стенозі на декількох рівнях із прогресуючою радикалопатією – декомпресивна лямінектомія.

4. При центральному поперековому стенозі на декількох рівнях у поєднанні із стенозом латеральних рецесусів - декомпресивна лямінектомія і медіальна фасетектомія.

5. При поперековому стенозі із нестабільністю хребта – декомпресія дурального мішка та корінців спинного мозку + транспедикулярна фіксація. При поперековому стенозі без явищ нестабільності показана декомпресія дурального мішка та корінців з наступним встановленням систем динамічної між остистої фіксації типу «Coflex».

**Показання до оперативного втручання:** **1.** Деформація хребетно-спинномозкового каналу або каналу корінців СМ, виявлена під час Ro-графії, дані КТ або МРТ обстеження, що свідчать про компресію СМ або його корінців, звуження спинномозкового каналу 75% і більше. **2.** Неврологічна симптоматика, що співпадає із рівнем ураження за даними Ro-графії, КТ або МРТ обстеження **3.** Часткова або повна блокада лікворних шляхів. **4.** Прогресування дисфункції СМ і його корінців. **5.** Нестабільність хребетно-рухового сегмента, що створює небезпеку наростання неврологічної симптоматики.

**Відносними протипоказаннями** до операції є важкий соматичний стан пацієнта.

**Критеріями ефективності та очікуваними результатами лікування** є поліпшення стану хворого, регрес неврологічної симптоматики, відсутність компресії спинного мозку та його корінців і стабільність ураженого відділу хребта за даними контрольних обстежень: функціональної Ro-графії, МРТ та КТ.

Середній термін лікування до 15 діб.

Після стабілізації стану показано переведення хворого у відділення реабілітації чи неврології.

**Головний позаштатний спеціаліст**

**МОЗ України за спеціальністю «нейрохірургія»** Підпис

**Є.Г. Педаченко**

## ЗАТВЕРДЖЕНО

наказом Міністерства охорони здоров'я України  
від 13.06.2008 № 317

**Клінічний протокол надання медичної допомоги хворим із пухлинами хребта**

Шифр за МКХ-10: C41.2, C41.4, D16.6, D18

**Ознаки та критерії діагностики захворювання**

Пухлини хребта – пухлини, що вражають кісткові структури хребців, часто поширюються паравертебрально чи епідуральної, викликаючи компресію нервових структур.

Серед пухлин хребта, які викликають компресію спинного мозку та його корінців, виділяють групу первинних пухлин (виникають з тканин хребта) та групу метастатичних (вторинних) пухлин. Первинні пухлини хребта складають від 3 до 7,1% від загальної кількості первинних пухлин скелета. В переважній більшості випадків до 80% хребет вражається морфологічно доброякісним пухлинним процесом.

Серед доброякісних пухлин хребта, які призводять до компресії спинного мозку, найбільш часто зустрічаються гемангіома, хондрома, остеобластокластома, остеома. Серед злроякісних первинних пухлин хребта найбільш часто зустрічаються лімфома та саркома Юінга, рідше – остеогенна саркома, хордома, хондросаркома. Серед вторинних злроякісних пухлин хребта перше місце по частоті займають метастази раку та гіпернефроми.

Провідний клінічний симптом – біль. Спочатку біль помірна, періодична, посилюється при фізичному навантаженні, в стані спокою виражена слабо. Місцеві зміни характеризуються зменшенням рухливості хребта, болючістю при пальпації остистого відростка, розвитком сколіозу. Пізніше болі посилюються, приймають постійний характер. При виникненні компресії спинного мозку розвиваються парези та паралічі кінцівок.

**Умови, у яких повинна надаватись медична допомога**

Всіх хворих з пухлинами хребта та неврологічною симптоматикою потрібно направляти на обстеження та лікування в нейрохірургічні відділення.

**Діагностика**

Обстеження хворого повинне включати:

1. Загально-соматичний огляд з визначенням основних вітальних функцій (дихання, пульс, АТ).
2. Неврологічний огляд.
3. Спондилографія ураженого відділу хребта в 2 проекціях.
4. МРТ ураженого відділу хребта.
5. КТ ураженого відділу хребта.
6. Нейроміографія.
7. Радіонуклідна діагностика.
8. Визначення групи крові та резус-фактора.
9. Загальний аналіз крові та сечі.
10. Аналіз крові на вміст цукру.
11. Біохімічне дослідження крові (електроліти, загальний білок), показників осмолярності плазми крові та гематокриту.
12. Коагулограма.
13. Суперселективна спінальна ангиографія при підозрі на судинну природу пухлини (гемангіома, ангиосаркома та інш.).

**Лікування хворих з пухлинами хребта, що викликають компресію спинного мозку та його корінців:**

Лікування даної групи хворих необхідно проводити у спеціалізованих нейрохірургічних відділеннях.

**Показання до оперативного втручання:** 1. Наявність пухлин хребта, що викликають компресію нервових структур за даними КТ та МРТ обстеження. 2. Неврологічна симптоматика, що співпадає із рівнем ураження за даними КТ та МРТ обстеження. 3. Часткова або повна блокада лікворних шляхів. 4. Прогресування дисфункції СМ і його корінців.

**Відносними протипоказаннями** до операції є важкий соматичний стан пацієнта, множинні метастатичні ураження скелета та хребців.

**Лікувальна тактика при пухлинах хребта, що викликають компресію спинного мозку та його корінців:**

Оперативне втручання спрямоване на якомога повне видалення пухлини, декомпресію нервових структур, фіксацію та стабілізацію хребта. Після втручання в разі радіо-чутливих пухлин проводиться опромінення, в разі хіміочутливості - хіміотерапія. Операцію необхідно проводити до того, як розвинулись важкі, незворотні симптоми ураження спинного мозку.

**Особливості оперативних втручань.**

*Радикальне хірургічне видалення* в межах здорових тканин – оптимальний метод лікування первинно доброякісних пухлин хребта.

*Променева терапія* як основний метод лікування показана у хворих з важкодоступною локалізацією пухлини, а також при наявності добре васкуляризованої пухлини зі значним розповсюдженням. Променева терапія призводить до зменшення об'єму пухлини та її більш чіткому відмежуванні від оточуючих тканин, що полегшує наступне оперативне втручання.

*Черезшкірна вертебропластика* – оптимальний метод лікування гемангіом. Останнім часом променева терапія відходить на друге місце із-за частих рецидивів, а також із-за нечутливості великої кількості гемангіом до променевої терапії.

*Комбіноване лікування* при первинно-злویкісних пухлинах використовують після максимального хірургічного видалення пухлини. Розраховувати на сприятливий прогноз можливо тільки при умові радикального хірургічного видалення пухлини.

**Критеріями ефективності та очікуваними результатами лікування** є поліпшення стану хворого, регрес неврологічної симптоматики, відсутність пухлини чи зменшення її розмірів за даними контрольних МРТ обстежень.

Середній термін лікування – до 20 діб.

Після стабілізації стану показано переведення хворого у відділення реабілітації чи неврології.

**Головний позаштатний спеціаліст**

**МОЗ України за спеціальністю «нейрохірургія»** Підпис

**Є.Г. Педаченко**



## ЗАТВЕРДЖЕНО

наказом Міністерства охорони здоров'я України  
від 13.06.2008 № 317**Клінічний протокол надання медичної допомоги хворим із екстрадуральними пухлинами спинного мозку**

Шифр за МКХ-10: D32.1, D33.4, D42.1

**Ознаки та критерії діагностики**

Екстрадуральні пухлини – пухлини, що розташовані між спинним мозком та твердою мозковою оболонкою. Вони складають близько 70% інтрадуральних пухлин. Частіше першим симптомом є біль корінцевого характеру. Пухлини, які локалізуються в верхньошийному відділі спинного мозку, можуть викликати потиличні головні болі. По мірі росту пухлини приєднуються явища компресійної мієлопатії.

**Пухлини із оболонок нерву.** Виділяють два види пухлин спинномозкових корінців: шванноми (виникають зі шванівських клітин), нейрофіброми (розвиваються з клітин мезенхіми – фібробластів).

Пухлини оболонок спінальних корінців зустрічаються по всій довжині спинного мозку, але частіше – в грудному відділі. Нейрофіброми частіше розташовуються в ділянці гангліїв дорзальних корінців.

Пухлини з оболонок спінальних корінців однаково часто розвиваються у чоловіків та жінок і в більшості випадків зустрічаються в середньому віці.

**Нейрофіброма** в основному розвивається з чутливих нервових корінців, проявляючись як фузиформна дилатація нерва, що обумовлює неможливість хірургічного видалення цієї пухлини від нервового корінця без пересічення останнього.

**Шваннома** розвивається з чутливих нервових корінців. Вона може мати зв'язок з невеликою кількістю фасцикул корінця, не викликаючи ураження всього корінця. В ряді випадків шванноми можуть бути видалені з частковим збереженням корінця.

**Пухлини з мозкових оболонок.** **Менінгіома** – зустрічається найбільш часто на 5-7 десятилітті життя. В 75-80% випадків менінгіоми виникають у жінок. Менінгіоми розвиваються з арахноїдальних клітин в ділянці виходу нервових корінців або входження артерій.

Менінгіоми грудного відділу локалізуються на задне-боковій поверхні дурального мішка, в той час як менінгіоми шийного відділу частіше розташовуються в передній частині спинномозкового каналу.

В 10% випадків менінгіоми проростають в тверду мозкову оболонку та розповсюджуються екстрадурально. Особливість спінальних менінгіом – відкладення в їх стромі солей кальцію (псаммоматозні менінгіоми). У молодих пацієнтів менінгіоми мають тенденцію до більш агресивного росту та часто є ангіобластичними.

**Клінічна картина** екстрадуральних інтрадуральних пухлин спинного мозку включає в себе 3 фази:

- корінцевих болів;
- половинного ураження спинного мозку (синдром Броун-Секара);
- повного поперечного ураження спинного мозку.

**Умови, у яких повинна надаватись медична допомога**

Хворих з екстрадуральними інтрадуральними пухлинами спинного мозку потрібно направляти на обстеження та лікування в нейрохірургічні відділення.

**Діагностика**

Обстеження хворого повинне включати:

1. Загальносоматичний огляд з визначенням основних вітальних функцій (дихання, пульс, АТ).
2. Неврологічний огляд.

3. Спондилографія ураженого відділу хребта в 2 проекціях.
4. МРТ ураженого відділу хребта (основний метод діагностики).
5. Люмбальна пункція, висхідна чи низхідна мієлографія (за відсутності КТ, МРТ).
6. Нейроміографія.
7. Визначення групи крові та резус-фактора.
8. Загальний аналіз крові та сечі.
9. Аналіз крові на вміст цукру.
10. Біохімічне дослідження крові (електроліти, загальний білок), показників осмолярності плазми крові та гематокриту.
11. Коагулограма.

Основою **інструментальної діагностики** інтрадуральних екстремедулярних пухлин в даний час є МРТ та КТ обстеження. Спондилографія та рентгенівська контрастна мієлографія втратили своє діагностичне значення.

#### **Лікування хворих з екстремедулярними інтрадуральними пухлинами спинного мозку:**

Лікування даної групи хворих необхідно проводити у спеціалізованих нейрохірургічних відділеннях.

#### **Лікувальна тактика при екстремедулярних інтрадуральних пухлинах спинного мозку:**

У всіх випадках – лікування оперативне.

**Показання до оперативного втручання:** 1. Наявність екстремедулярних інтрадуральних пухлин спинного мозку за даними МРТ обстеження. 2. Неврологічна симптоматика, що співпадає із рівнем ураження за даними МРТ обстеження. 3. Часткова або повна блокада лікворних шляхів. 4. Прогресування дисфункції СМ і його корінців.

**Відносними протипоказаннями** до операції є важкий соматичний стан пацієнта.

**Особливості хірургічної техніки.** До операції точно визначають рівень розташування пухлини, щоб виконати ламінектомію над пухлиною. ТМО відкривають серединним розрізом. Пухлини мають округлу форму і, як правило, добре відділені від мозку. Навіть при невеликих пухлинах доцільним є проведення інтракапсулярного видалення пухлини. При *невріномах (шванномах)* вдається виявити корінець, з якого розвивається пухлина, і навіть частково зберегти його. *Нейрофіброми* звичайно інфільтрують корінець, який пересікають з обох сторін від пухлини.

При видаленні спінальних менінгіом необхідно розширити доступ на стороні розташування пухлини. Спочатку необхідно по можливості повністю видалити частину пухлини, яка прикріплюється до ТМО. Після цього виділяють частину пухлини, яка є прилеглою до спинного мозку. Інфільтровану пухлиною ТМО висікають або ретельно коагулюють. Проводять пластику дефекту ТМО.

Видалення екстремедулярних пухлин призводить до значного регресу неврологічних проявів.

**Критеріями ефективності та очікуваними результатами лікування** є поліпшення стану хворого, регрес неврологічної симптоматики, відсутність пухлини за даними контрольних МРТ обстежень.

Середній термін лікування до 15 діб.

Після стабілізації стану показано переведення хворого у відділення реабілітації чи неврології.

**Головний позаштатний спеціаліст**

**МОЗ України за спеціальністю «нейрохірургія» Підпис**

**Є.Г. Педаченко**

## ЗАТВЕРДЖЕНО

наказом Міністерства охорони здоров'я України  
від 13.06.2008 № 317

**Клінічний протокол надання медичної допомоги хворим із інтрамедулярними  
пухлинами спинного мозку**

Шифр за МКХ-10: С72.0

**Ознаки та критерії діагностики захворювання**

Інтрамедулярні пухлини розташовані всередині спинного мозку. В загальній структурі пухлин ЦНС інтрамедулярні пухлини складають близько 4%. Переважна більшість (80-90%) інтрамедулярних пухлин – астроцитомы та епендіомы, рідше зустрічаються – гемангіобластоми, олігодендрогліоми, гангліоми, метастази.

**Клінічна картина.** Клінічні прояви інтрамедулярних пухлин різні. Біль в спині – найбільш частий симптом інтрамедулярних пухлин у дорослих і у 60-70% випадків є першою ознакою захворювання. Локалізація болі первинно відповідає рівню новоутворення. У дітей одним з ранніх симптомів може бути деформація хребта.

Характер неврологічних порушень визначається рівнем розвитку новоутворення.

**Умови, у яких повинна надаватись медична допомога**

Всіх хворих з інтрамедулярними пухлинами потрібно направляти на обстеження та лікування в нейрохірургічні відділення.

**Діагностика**

Обстеження хворого повинне включати:

1. Загально соматичний огляд з визначенням основних вітальних функцій (дихання, пульс, АТ).
2. Неврологічний огляд.
3. Спондилографія ураженого відділу хребта в 2 проекціях.
4. МРТ ураженого відділу хребта (основний метод діагностики).
5. Нейроміографія.
6. Визначення групи крові та резус-фактора.
7. Загальний аналіз крові та сечі.
8. Аналіз крові на вміст цукру.
9. Біохімічне дослідження крові (електроліти, загальний білок), показників осмолярності плазми крові та гематокриту. Контроль згортання крові (з 3-го дня).
10. Суперселективна спінальна ангіографія при підозрі на судинну природу пухлини (гемангіобластома).

*Астроцитомы* частіше виникають у дітей та осіб молодого віку. Атипові астроцитомы частіше діагностують у дорослих. Астроцитомы мають інфільтративний характер росту, проте в дитячому віці астроцитомы достатньо добре відмежені від оточуючих структур спинного мозку. Астроцитомы спинного мозку часто супроводжуються кистоутворенням.

*Епендіома* – найбільш часта інтрамедулярна пухлина, особливо у людей середнього та похилого віку. В більшості випадків вони локалізуються в шийному відділі та в ділянці кінського хвоста, де розвиваються із термінальної нитки.

Більшість епендіом спинного мозку – доброякісні пухлини, мають вигляд компактних, добре відокремлених від оточуючих структур спинного мозку новоутворень.

*Гемангіобластоми* складають 1-8% від усіх інтрамедулярних пухлин та представляють собою достатньо васкуляризовану пухлину, переважно локалізуються в шийному відділі. В 25% випадків гемангіобластоми – прояви синдрому Гіппеля-Ліндау. Гемангіобластоми можуть бути множинними. Гемангіобластоми відзначаються багатим кровопостачанням та кровоточивістю.

#### **Лікування хворих з інтрамедулярними пухлинами спинного мозку:**

Лікування даної групи хворих необхідно проводити у спеціалізованих нейрохірургічних відділеннях.

#### **Лікувальна тактика при інтрамедулярних пухлинах спинного мозку:**

У випадках поширення пухлини більш ніж на рівні 2 хребців та враження більше 25% поперечного діаметру спинного мозку доцільне оперативне лікування.

**Показання до оперативного втручання:** **1.** Наявність інтрамедулярних пухлин за даними МРТ обстеження. **2.** Неврологічна симптоматика, що співпадає із рівнем ураження за даними МРТ обстеження. **3.** Часткова або повна блокада лікворних шляхів. **4.** Прогресування дисфункції СМ і його корінців.

**Відносними протипоказаннями** до операції є важкий соматичний стан пацієнта.

#### **Особливості лікування.**

Ціллю оперативного лікування є тотальне, субтотальне чи часткове видалення інтрамедулярних пухлин, створення внутрішньої декомпресії спинного мозку та сприятливих умов для подальшого променевого лікування чи хіміотерапії. Операцію необхідно проводити до того, як розвинулись важкі, незворотні симптоми ураження спинного мозку.

#### **Особливості оперативних втручань**

Положення хворого на боці або на спині. Реєстрація сенсорних та моторних викликаних потенціалів. Ламінектомія проводиться над місцем розташування пухлини. Якщо у хворого є кисти в ділянці орального або каудального полюсів пухлини, то ламінектомію над цими ділянками не проводять.

У дітей замість резекційної доцільно використовувати остеопластичну ламінектомію. Це попереджує розвиток деформації хребта та захищає спинний мозок від можливих ушкоджень.

ТМО відкривають лінійним розрізом відповідно розташуванню пухлини та розводять в сторони лігатурами. Важливо виявити середню лінію – середина відстані між задніми корінцями. Мієлотомія проводиться суворо по середній лінії. Після виявлення задньої поверхні пухлини необхідно зменшити об'єм пухлини за рахунок видалення її центральної частини. Після цього видаляють залишки пухлини. Коагулюють та пересікають тільки малі судини, які направляються безпосередньо в пухлину. Гемостаз досягають шляхом промивання рани фізіологічним розчином та за допомогою гемостатичної марлі.

Епендімоми навіть великої протяжності можуть бути видалені повністю. Місцем росту епендимом в ділянці кінського хвоста часто є кінцева нитка, яку пересікають вище та нижче пухлини.

Астроцитомі необхідно видаляти ззовні до поверхні до появи зовнішньо збережених структур мозку. Якщо такої границі немає, необхідно зупинитись на частковому видаленні.

При видаленні гемангіобластом спочатку зі всіх сторін відділяють пухлину від спинного мозку, коагулюють та пересікають спочатку артерії, що підходять до пухлини, а в останню чергу – вени. Випорожнення кист полегшує відділення гемангіобластоми від спинного мозку.

Важливим є герметичне зашивання ТМО.

При неможливості радикального видалення пухлини, особливо при анапластичних гліомах, можуть бути показання до проведення *променевої терапії*. Додаткове проведення *хіміотерапії* показано при анапластичних гліальних пухлинах.

**Критеріями ефективності та очікуваними результатами лікування** є поліпшення стану хворого, регрес неврологічної симптоматики, відсутність пухлини чи зменшення її розмірів за даними контрольних МРТ обстежень.

Середній термін лікування – до 20 діб.

Після стабілізації стану показано переведення хворого у відділення реабілітації чи неврології.

**Головний позаштатний спеціаліст**

**МОЗ України за спеціальністю «нейрохірургія»** Підпис

**Є.Г. Педаченко**

## ЗАТВЕРДЖЕНО

наказом Міністерства охорони здоров'я України  
від 13.06.2008 № 317**Клінічний протокол надання медичної допомоги хворим із сирингомієлією**

Шифр за МКХ-10: G 95.0, Q 07.0

**Ознаки та критерії діагностики захворювання**

Терміном сирингомієлія означаються стани, що призводять до формування кіст всередині спинного мозку непухлинного походження.

**За етіологічним фактором сирингомієлією класифікують:** 1. Первинна (ідіопатична). 2. Пост травматична. 3. Постішемічна. 4. Постмієлітна. Первинна (ідіопатична) сирингомієлія може бути розширенням центрального каналу спинного мозку на всьому його протязі без ознак порушення лікворотоку на краніовертебральному рівні – **гідромієлія** та сирингомієлія комбінована з порушенням лікворотоку на краніовертебральному рівні (**аномалія Кіарі та сирингомієлія**). Останній варіант зустрічається частіш за все.

**Розрізняють наступні типи аномалії Кіарі:** а) Аномалія Кіарі 0 – сирингомієлія без ектопії мигдаликів мозочка, при цьому велика потилична цистерна мала або відсутня, є порушення ліквороциркуляції на краніовертебральному рівні; б) Аномалія Кіарі 1,5 – зміщення мигдаликів мозочка із зміщення стовбура мозку (довгастого мозку) у великий потиличний отвір без ознак аномалії Кіарі II; в) Аномалія Кіарі I – зміщення мигдаликів мозочка у великий потиличний отвір до рівня C1-C2 хребців із відсутністю лікворотоку на цьому рівні; г) Аномалія Кіарі II – зміщення у великий потиличний отвір мигдаликів мозочка, хробака мозочка, довгастого мозку і іноді півкуль мозочка із дуже малим об'ємом задньої черепної ями; д) Аномалія Кіарі III – субокципітальне менінгоенцефалоцеле; е) Аномалія Кіарі IV – агенезія мозочка.

Вкрай рідко зустрічається **сірингобульбія** – центральне розширення стовбура мозку із утворенням кісти. Її вважають варіантом гідромієлії.

**Ознаками сирингомієлії** є дисоційовані порушення чутливості, тетрапарези, атрофії малих м'язів кисті. Найбільш частими і інвалідизуючими порушеннями у дорослих є сирингомієлія та сегментарні і провідникові спінальні синдроми. При наявності аномалії Кіарі до цієї симптоматики додається різного ступеня головний біль, симптоматика дисфункції стовбура мозку (бульбарний та псевдобульбарний синдром), мозочкові порушення,

Клінічна картина ураження головного та спинного мозку залежить від локалізації та довжини ушкодження (сирингомієлітичної порожнини), його ступеня, темпу розвитку внутрішньої компресії спинного мозку, вікових та індивідуальних особливостей хворого.

**Умови, у яких повинна надаватись медична допомога**

Хворих з сирингомієлією потрібно доправляти на обстеження та лікування в нейрохірургічне відділення.

**Діагностика**

Обстеження хворого повинне включати:

1. Загально соматичний огляд з визначенням основних вітальних функцій (дихання, пульс, АТ).
2. Неврологічний огляд.
3. Ро-графія черепа та шийного відділу хребта в 2 проекціях.
4. МРТ головного мозку, шийного та грудного відділів хребта (в залежності від розповсюдження сирингомієлії).

5. КТ головного мозку та іноді – шийного відділу хребта.
6. Нейроофтальмологічне обстеження.
7. Отоневрологічне обстеження.
8. Визначення групи крові та резус-фактора.
9. Коагулограма.
10. Загальний аналіз крові та сечі.
11. Аналіз крові на вміст цукру.
12. Біохімічне дослідження крові (електроліти, загальний білок), показників осмолярності плазми крові та гематокриту. Контроль згортання крові (з 3-го дня).

#### **Лікування хворих із сирінгомієлією**

Лікування даної групи хворих необхідно проводити у спеціалізованих нейрохірургічних відділеннях.

Оперативні втручання переслідують три цілі в залежності від типу сирінгомієлії чи поєднаної з нею аномалії Кіарі: 1) Мієлотомію та сирінгосубарахноїдальне шунтування. 2) Кісткову декомпресію нижніх відділів мозочка, верхньо-шийного рівня. 3) Відновлення лікворотоку у ділянці краніовертебрального переходу. 4) Збільшення загального об'єму задньої черепної ями та/або краніовертебрального переходу шляхом дурупластики заплатою.

**Первинна ідіопатична гідромієлія, посттравматична, постішемічна, постмієлітна сирінгомієлія.** Проводиться мієлотомія в місці найбільших розмірів сирінгомієлії чи гідромієлії та сирінгосубарахноїдальне шунтування.

**Аномалія Арнольд-Кіарі 0.** Використовується субокципітальна краніоектомія (резекція нижніх відділів луски потиличної кістки об'ємом 3-4x4x5 см, ламінектомія С1-С2). Відривається тверда мозкова оболонка, розсікаються арахноїдальні зрощення, розводяться в боки мигдалики мозочка і верифікується вільне витікання ліквору з отвору Можанді. Якщо мигдалики щільно прилягають один до одного, їх можна зморщити біполярною коагуляцією.

**Аномалія Арнольд-Кіарі I.** Використовується субокципітальна краніоектомія, резекція нижніх відділів луски потиличної кістки об'ємом 4x4x5 см, проводиться ламінектомія С1-С2 із відкриттям твердої мозкової оболонки в ділянці краніовертебрального переходу одним лінійним поздовжнім розрізом, обов'язково проводиться відновлення лікворотоку в ділянці краніовертебрального переходу, розсікається арахноїдальна оболонка. Якщо ліквор з отвору Можанді не потрапляє, мигдалики опущені низько і прилягають медіальними поверхнями – медіальні і нижні поверхні коагулюються так, щоб мигдалики зморщились і розійшлись в сторони. Мигдалики зменшують в об'ємі до тих пір, поки не візуалізується отвір Можанді і з нього вільно не надходить ліквор. При необхідності арахноїдальні зрощення навколо отвору Можанді розсікаються і отвір розширюється. В кінці втручання проводиться дурупластика фрагментом широкої фасції стегна або штучною твердою оболонкою. Звичайно використовують ланцетоподібну заплату розміром 6-7 на 3-4 см, яка вшивається в лінійний розріз твердої мозкової оболонки.

**Аномалія Арнольд-Кіарі 1,5.** Хірургічна тактика при цій аномалії являє собою дещо середнє між тактикою при аномалії Кіарі I і II. Використовуються більш широкі кісткові резекції в ділянці краніовертебрального переходу, із урахуванням зміщення стовбура мозку і об'єкса донизу проводиться більш широка ламінектомія (С1-С3, С4). Обов'язково відновлюється відтік ліквору з отвору Можанді. Використовуються широкі дуральні «заплати» із вільним положенням стовбура мозку в достатньо розширеному дуральному мішку.

**Аномалія Арнольд-Кіарі II.** При цій аномалії велика увага приділяється збільшенню об'єму задньої черепної ями. Для цього виконується більш широка резекція луски потиличної кістки (необхідно приділяти увагу низько розташованому torcular herophili, що може

привести до його пошкодження і профузній кровотечі). Ламінектомія виконується на протязі від С1 і на одну дугу нижче обекса, який опустився. Розсікаються арахноїдальні зрощення, розширюється отвір Можанді. При виконанні дурупластики необхідно приділяти увагу низько розташованому стовбуру головного мозку, дуральна «заплата» обирається достатніх розмірів для відновлення не тільки об'єму великої потиличної цистерни, але і щоб дозволити стовбуру міститись вільно у дуральному мішку на спінальному рівні.

**Аномалія Арнольд-Кіарі IV.** Клінічна симптоматика у цих хворих зумовлена порушенням ліквороциркуляції в ділянці відсутнього мозочка внаслідок арахноїдальних зрощень, порушенні лікворотоку з лікворних просторів ЗЧ.Я. у спінальні субарахноїдальні простори. Хірургічно виконується резекція нижніх відділів луски потиличної кістки, ламінектомія С1-С2, після цього проводиться лізис арахноїдальних зрощень із верифікацією вільного потрапляння ліквору з лікворних просторів ЗЧ.Я. у спінальні субарахноїдальні простори. Потім тверда мозкова оболонка ушивається без її пластики.

**Показання до оперативного втручання:** 1. Наявність сирингомієлії (сирингобульбії) та/або аномалії Кіарі із неврологічною симптоматикою. 2. Часткова або повна блокада лікворних шляхів на шийному та/або грудному рівнях. 3. Наявність гідроцефалії.

**Відносними протипоказаннями** до операції є важкий соматичний стан пацієнта, виражена бульбарна симптоматика, порушення серцевого ритму та дихання.

**Критеріями ефективності та очікуваними результатами лікування** є поліпшення стану хворого, регрес неврологічної симптоматики, МРТ-ознаки регресу або зникнення сирингомієлії у післяопераційному періоді, збільшення об'єму великої потиличної цистерни та МРТ-ознаки наявності ліквору навкруги стовбура головного мозку та спинного мозку.

Середній термін лікування – до 15 діб.

Після стабілізації стану показано переведення хворого у відділення реабілітації чи неврології.

**Головний позаштатний спеціаліст**

**МОЗ України за спеціальністю «нейрохірургія»** Підпис

**Є.Г. Педаченко**



## ЗАТВЕРДЖЕНО

наказом Міністерства охорони здоров'я України  
від 13.06.2008 № 317

**Клінічний протокол  
надання медичної допомоги хворим з субарахноїдальним крововиливом із  
каротидного сифона та біфуркації внутрішньої сонної артерії внаслідок розриву  
артеріальної аневризми**

Шифр за МКХ-10: I60.0

**Ознаки та критерії діагностики**

Найчастіше причиною субарахноїдального крововиливу з внутрішньої сонної артерії (ВСА) та її біфуркації є розрив артеріальної аневризми (АА). По локалізації АА каротидного сифона та біфуркації розрізняють АА очної артерії (каротидно-офтальмічного сегменту (КОС) ВСА, задньої сполучної артерії (ЗСА), біфуркації ВСА.

Клінічним проявом, зазвичай, є раптовий інтенсивний головний біль, інколи після або під час фізичного навантаження. Досить типовим є поширення болю у шийний відділ хребта, розвиток нудоти і повторної блювоти. В цей же час можливе короткочасне або довготривале порушення свідомості різного ступеня вираженості (від оглушення до термінальної коми). Нерідко в гострому періоді відмічається психомоторне збудження, генералізовані судоми, гіпертермія, тахікардія, підвищення артеріального тиску.

Неврологічна картина характеризується розвитком менінгеального синдрому (ригідність потиличних м'язів, позитивний симптом Керніга, фотофобія, загальна гіперестезія, рідко вимушене положення голови). Неускладнений дислокаційними порушеннями САК може проявлятися наступними клінічними синдромами: мігреноподібний, псевдозапальний, псевдогіпертонічний, псевдорадикулярний, псевдопсихотичний, псевдотоксичний.

Для клінічної симптоматики САК з дислокаційним синдромом (розвиток гострої арезорбтивної гідроцефалії, формування внутрішньомозкової гематоми, прорив крові у шлуночкову систему) характерний раптовий початок з різкого головного болю і порушення свідомості від оглушення до коми. Менінгеальний синдром різко виражений. Виражені симптоми дислокації мозку з компресією стовбурових структур, які розвиваються швидко, мають прогресивний характер. Наростає порушення дихання від тахіпноє до хвилеподібного, дихання типу Біота або Чейн-Стокса. Характерна гіпертермія центрального походження.

Дислокаційний синдром проявляється окоруховими порушеннями у вигляді розширення зіниць, зниженням їх реакції на світло, парезом погляду догори, ослабленням конвергенції, синдромом Гертвіга-Мажанді, плаваючими рухами очних яблук, розхідною косоокістю, зниженням або відсутністю корнеальних рефлексів. У багатьох пацієнтів порушується ковтання, знижується кашлевий рефлекс. Спостерігається асиметрія сухожилкових рефлексів по осі тіла, клонус ступнів, поява патологічних ступневих рефлексів з обох сторін.

У випадку розриву АА КОС, вогнищева неврологічна симптоматика може бути відсутньою або проявлятися незначно вираженим геміпарезом. В ряді випадків може виникнути амавроз на стороні АА внаслідок спазму або тромбозу очної артерії.

При розриві АА супракліноїдної частини ВСА у місці відходження ЗСА може розвиватися контрлатеральний геміпарез і гомолатеральний парез окорухового нерва периферичного типу.

Геморагія з АА біфуркації ВСА частіше спричиняє формування внутрішньо-мозкових гематом задньобазальних відділів лобної долі з розвитком тяжких моторних, чутливих розладів по гемітипу, афатичних порушень при ураженні домінантної гемісфери.

При крововиливах з аневризм супракліноїдної ділянки ВСА можливе формування оболонкової субдуральної гематоми.

Алгоритм надання медичної допомоги пацієнтові з гострим порушенням мозкового кровообігу за типом САК наведений у додатку.

#### **Умови, в яких повинна надаватись медична допомога**

Хворих з клінічною симптоматикою гострого порушення мозкового кровообігу (ГПМК) за типом САК слід негайно госпіталізувати для обстеження в неврологічне, нейрохірургічне відділення. Після верифікації діагнозу САК в залежності від тяжкості стану хворого показане негайне переведення для ангіографічного дослідження та лікування в спеціалізованому нейрохірургічному відділенні, яке має необхідне обладнання і підготовлений персонал для повноцінного обстеження і оперативного втручання (транскраніального або ендovasкулярного).

#### **Діагностика**

Діагностичні заходи у хворих з САК повинні включати:

1. Неврологічний та соматичний огляд.
2. Оцінка стану хворих за шкалою коми Глазго, Ханта-Хеса.
3. КТ (МРТ) головного мозку.
4. Люмбальна пункция.
5. Моніторинг внутрішньочерепного тиску.
6. Спіральна КТ – АГ, МР-АГ (за наявності).
7. Церебральна селективна ангіографія.
8. Транскраніальна ультразвукова доплерографія (ТКУЗДГ).
9. Визначення групи крові, резус-фактора.
10. Загальні аналізи крові, сечі, RW.
11. Біохімічне дослідження крові.
12. Коагулограма.
13. Огляд офтальмолога, отоневролога, терапевта.
14. ЕКГ.

КТ дає змогу візуалізувати САК, оцінити характер та розповсюдженість крововиливу, вираженість тампонади базальних цистерн, дозволяє визначити ступінь компресійно-дислокаційного, оклюзійно-гідроцефального синдрому, наявність вторинного ішемічного ураження головного мозку, надає можливість проводити спостереження в динаміці.

Спіральна КТ ангіографія церебральних судин з режимом трипросторової реконструкції дозволяє діагностувати АА.

МРТ головного мозку має менш інформативне значення в плані діагностики САК, проте дозволяє з більшою ймовірністю отримати інформацію про можливу локалізацію АА і більш детально визначити ступінь і характер вторинних ішемічних, деструктивних змін у мозковій речовині. МР-ангіографія (АГ) дозволяє встановити діагноз АА, частково отримати інформацію про наявність судинного спазму.

Церебральна селективна АГ на даний час має найбільшу інформативність у встановленні діагнозу АА, визначенні особливостей будови артеріального кола великого мозку, наявності та розповсюдженості ангіоспазму, констрикторної артеріопатії. Застосування режиму трипросторової реконструкції дозволяє більш детально визначити морфологічні особливості аневризми, її шийки, розташування оточуючих судин. Важливим аспектом ангіографічного обстеження є можливість оцінки стану прохідності магістральних церебральних артерій в екстракраніальних сегментах, що необхідно враховувати при плануванні ендovasкулярних втручань.

Транскраніальна ультразвукова доплерографія (ТКУЗДГ) дозволяє верифікувати церебральний вазоспазм (ЦВС), встановити його ступінь та поширеність, діагностувати супутню оклюзійно-стенотичну патологію, встановити компенсаторні можливості мозкового кровообігу та функціональні особливості будови артеріального кола великого мозку.

### **Лікування**

Обсяг та послідовність надання лікувальної допомоги залежать від стану хворого, локалізації АА і її морфологічних особливостей (розміри, ширина шийки, багатокамерність, часткове тромбування та інше), супутнього формування інтракраніальних гематом та ліквородинамічних порушень, наявності вторинного ішемічного ураження, церебрального вазоспазму, наявності та вираженості загально-соматичної патології.

Консервативне лікування включає:

- корекцію АТ;
- корекцію водно-електролітного балансу;
- корекцію реологічних властивостей крові;
- медикаментозну профілактику розвитку вазоспазму;
- застосування нейропротекторних препаратів;
- забезпечення адекватної оксигенації крові.

**Хірургічне лікування САК** можна розділити на заходи, спрямовані на профілактику повторного розриву аневризми шляхом виключення АА з кровотоку (відкритим методом чи ендovasкулярною емболізацією) та заходи, спрямовані на профілактику та лікування вираженого та стійкого ЦВС за допомогою інтервенційних нейрорадіологічних втручань (ангіопластика, інтраартеріальна інфузія вазодилататорів).

Виключення артеріальних мозкових аневризм (при САК):

- транскраніальне (реконструктивне, деконструктивне);
- ендovasкулярне:
  - реконструктивне (спіралі або балон-катетери, що відділяються),
  - деконструктивне (балон-катетери, що відділяються);
- комбіновані види лікування;
- дренивання шлуночків (за показаннями), шунтування шлуночкової системи мозку при формуванні гідроцефалії;
- ендovasкулярна ангіопластика за наявності ангіоспазму;
- інтраартеріальна інфузія папаверину.

Протипоказання до хірургічного лікування:

- атонічна кома;
- верифікована смерть мозку;
- критичні порушення системи згортання крові.

### **Критерії ефективності та очікувані результати лікування**

Критерії, за якими приймається рішення про виписку зі стаціонару: поліпшення загального стану, частковий регрес загально-мозкової та вогнищевої симптоматики, відсутність ліквородинамічних порушень.

Орієнтовна тривалість лікування в стаціонарних умовах - до 8-14 діб при неускладненому перебігу захворювання. Подальше лікування проводиться у відділенні реабілітації або неврології.

**Головний позаштатний спеціаліст**

**МОЗ України за спеціальністю «нейрохірургія»** Підпис

**Є.Г. Педаченко**

**ЗАТВЕРДЖЕНО**наказом Міністерства охорони здоров'я України  
від 13.06.2008 № 317**Клінічний протокол  
надання медичної допомоги хворим із субарахноїдальним крововиливом з середньої  
мозкової артерії внаслідок розриву артеріальної аневризми**

Шифр за МКХ-10: I60.1

**Ознаки та критерії діагностики**

Розрив аневризми вказаної локалізації часто супроводжується формуванням вогнища геморагії в проекції латеральної щілини, розвитком спазму середньої мозкової артерії (СМА), що є причиною виникнення вогнищевої неврологічної симптоматики: геміпареза, гемігіпестезії, афазії (при ураженні домінантної гемісфери). Найбільш характерною ознакою є контрлатеральна гемісимптоматика, менінгеальний симптомокомплекс. При крововиливах з аневризми СМА можливе формування оболонкової субдуральної гематоми або прорив крові у шлуночкову систему.

**Алгоритм надання медичної допомоги пацієнтові з гострим порушенням мозкового кровообігу по типу САК наведений у додатку.**

**Умови, в яких повинна надаватись медична допомога**

Хворих з клінічною симптоматикою гострого порушення мозкового кровообігу (ГПМК) по типу САК слід негайно госпіталізувати для обстеження в неврологічне відділення. Після верифікації діагнозу САК в залежності від тяжкості стану хворого показане негайне переведення його для ангиографічного дослідження та лікування в спеціалізованому нейрохірургічному відділенні, яке має необхідне обладнання і підготовлений персонал для повноцінного обстеження і оперативного втручання (транскраніального або ендovasкулярного).

**Діагностика**

Діагностичні заходи у хворих з САК повинні включати:

1. Неврологічний та соматичний огляд.
2. Оцінка стану хворих за шкалою коми Глазго, Ханта – Хеса.
3. КТ (МРТ) головного мозку.
4. Люмбальна пункція.
5. Моніторинг внутрішньочерепного тиску.
6. Спіральна КТ – АГ, МР-АГ (за наявності).
7. Церебральна селективна ангиографія.
8. ТКУЗДГ.
9. Визначення групи крові, резус-фактора.
10. Загальні аналізи крові, сечі, RW.
11. Біохімічне дослідження крові.
12. Коагулограма.
13. Огляд офтальмолога, отоневролога, терапевта.
14. ЕКГ.

**Лікування**

Обсяг та послідовність надання лікувальної допомоги залежать від стану хворого, локалізації АА і її морфологічних особливостей (розміри, ширина шийки, багатокамерність, часткове тромбування та інше), супутнього формування інтракраніальних гематом

та ліквородинамічних порушень, наявності вторинного ішемічного ураження, церебрального вазоспазму, наявності та вираженості загальносоматичної патології.

Консервативне лікування включає:

- корекцію АТ;
- корекцію водно-електролітного балансу;
- корекцію реологічних властивостей крові;
- медикаментозну профілактику розвитку вазоспазму;
- застосування нейропротекторних препаратів;
- забезпечення адекватної оксигенації крові.

**Хірургічне лікування САК** можна розділити на заходи, спрямовані на профілактику повторного розриву аневризми шляхом виключення АА з кровотоку відкритим методом чи ендоваскулярною емболізацією та заходи, спрямовані на профілактику та лікування вираженого та стійкого ЦВС за допомогою інтервенційних нейрорадіологічних втручань (ангіопластика, інтраартеріальна інфузія вазодилітаторів).

Виключення артеріальних мозкових аневризм (при САК):

- транскраніальне (реконструктивне, деконструктивне);
- ендоваскулярне:
  - реконструктивне (спіралі або балон-катетери, що відділяються),
  - деконструктивне (балон-катетери, що відділяються);
- комбіновані види лікування;
- дренивання шлуночків (за показами), шунтування шлуночкової системи мозку при формуванні гідроцефалії;
- ендоваскулярна ангіопластика за наявності ангіоспазму;
- інтраартеріальна інфузія папаверину.

Протипоказання до хірургічного лікування:

- атонічна кома;
- верифікована смерть мозку;
- критичні порушення системи згортання крові.

#### **Критерії ефективності та очікувані результати лікування**

Критерії, за якими приймається рішення про виписку зі стаціонару: поліпшення загального стану, частковий регрес загальнономозкової та вогнищевої симптоматики, відсутність ліквородинамічних порушень.

Орієнтовна тривалість лікування у стаціонарних умовах – до 8-14 діб при неускладненому перебігу захворювання. Подальше лікування проводиться у відділенні реабілітації або неврології.

**Головний позаштатний спеціаліст**

**МОЗ України за спеціальністю «нейрохірургія»** Підпис

**Є.Г. Педаченко**

**ЗАТВЕРДЖЕНО**наказом Міністерства охорони здоров'я України  
від 13.06.2008 № 317**Клінічний протокол  
надання медичної допомоги хворим із субарахноїдальним крововиливом з передньої  
сполучної артерії внаслідок розриву артеріальної аневризми**

Шифр за МКХ-10: I60.2

**Ознаки та критерії діагностики**

Аневризми передньої сполучної артерії (ПСА) складають близько третини усіх мозкових аневризм. Клінічними проявами при їх розривах є відсутність у більшості випадків вогнищевої неврологічної симптоматики. В клінічній картині переважають симптоми внутрішньочерепної гіпертензії, психотичні розлади ( дезорієнтація, делірій, психомоторне збудження, відсутність критики до свого стану). У 15% хворих розвивається вогнищевий неврологічний дефіцит, обумовлений ішемією в басейні передніх мозкових артерій. При розповсюдженні ішемії на перфорантні артерії можливий розвиток нижнього парапарезу з тазовими розладами (синдром Норлена). При прориві крові в шлуночкову систему спостерігаються виражені дієнцефальні розлади, стійка гіпертермія, лабільність системного артеріального тиску, гіперглікемія, виражені кардіоциркуляторні розлади. При розвитку тампонади шлуночкової системи згортками крові або при розвитку оклюзійної гідроцефалії відмічається значне пригнічення свідомості, грубо виражені окорухові розлади, які свідчать про компресію стовбура головного мозку. Симптоматика розвивається швидко і потребує невідкладних заходів.

**Алгоритм надання медичної допомоги пацієнтові з гострим порушенням мозкового кровообігу по типу САК наведений у додатку.**

**Умови, в яких повинна надаватись медична допомога**

Хворих з клінічною симптоматикою гострого порушення мозкового кровообігу (ГПМК) за типом САК слід негайно госпіталізувати для обстеження в неврологічне, нейрохірургічне відділення. Після верифікації діагнозу САК в залежності від тяжкості стану хворого показане негайне переведення для ангіографічного дослідження та лікування в спеціалізованому нейрохірургічному відділенні, яке має необхідне обладнання і підготовлений персонал для повноцінного обстеження і оперативного втручання (транскраніального або ендовазкулярного).

**Діагностика**

Діагностичні заходи у хворих з САК повинні включати:

1. Неврологічний та соматичний огляд. Люмбальна пункція.
2. Оцінка стану хворих за шкалою коми Глазго, Ханта–Хеса.
3. Люмбальна пункція.
4. КТ, (МРТ) головного мозку.
5. Моніторинг внутрішньочерепного тиску.
6. Спіральна КТ – АГ, МР-АГ (за наявності).
7. Церебральна селективна ангіографія.
8. ТКУЗДГ.
9. Визначення групи крові, резус фактора.
10. Загальні аналізи крові, сечі, RW.
11. Біохімічне дослідження крові.
12. Коагулограма.

13. Огляд офтальмолога, отоневролога, терапевта.

14. ЕКГ.

### **Лікування**

Обсяг та послідовність надання лікувальної допомоги залежать від стану хворого, локалізації АА і її морфологічних особливостей (розміри, ширина шийки, багатокамерність, часткове тромбування та інше), супутнього формування інтракраніальних гематом та ліквородинамічних порушень, наявності вторинного ішемічного ураження, церебрального вазоспазму, наявності та вираженості загальносоматичної патології.

Консервативне лікування включає:

- інтенсивну корекцію АТ;
- інтенсивну корекцію водно-електролітного балансу;
- корекцію реологічних властивостей крові;
- медикаментозну профілактику розвитку вазоспазму;
- застосування нейропротекторних препаратів;
- забезпечення адекватної оксигенації крові.

### **Хірургічне лікування САК**

Виключення артеріальних мозкових аневризм (при САК):

- транскраніальне (реконструктивне, деконструктивне);
- ендovasкулярне:
  - реконструктивне (спіралі або балон-катетери, що відділяються),
  - деконструктивне (балон-катетери, що відділяються);
- комбіновані види лікування;
- дренивання шлуночків (за показами), шунтування шлуночкової системи мозку при формуванні гідроцефалії;
- ендovasкулярна ангіопластика за наявності ангіоспазму;
- інтраартеріальна інфузія папаверину.

Протипоказання до хірургічного лікування:

- атонічна кома;
- верифікована смерть мозку;
- критичні порушення системи згортання крові.

### **Критерії ефективності та очікувані результати лікування**

Критерії, за якими приймається рішення про виписку зі стаціонару: поліпшення загального стану, регрес загальнономозкової та вогнищевої симптоматики, відсутність ліквородинамічних порушень.

Орієнтовна тривалість лікування у стаціонарних умовах – до 8-14 діб при неускладненому перебігу захворювання. Подальше лікування проводиться у відділенні реабілітації або неврології.

**Головний позаштатний спеціаліст**

**МОЗ України за спеціальністю «нейрохірургія»** Підпис

**Є.Г. Педаченко**

**ЗАТВЕРДЖЕНО**наказом Міністерства охорони здоров'я України  
від 13.06.2008 № 317**Клінічний протокол  
надання медичної допомоги хворим із субарахноїдальним крововиливом із задньої  
сполучної артерії внаслідок розриву артеріальної аневризми**

Шифр за МКХ-10: I60.3

**Ознаки та критерії діагностики**

Захворювання виникає раптово з сильного головного болю, інколи після або під час фізичного навантаження. В цей же час відмічається короточасне або довготривале порушення свідомості різного ступеня вираженості (від оглушення до термінальної коми). Нерідко в гострому періоді відмічається психомоторне збудження, гіпертермія, тахікардія, підвищення артеріального тиску. Зазвичай присутній менінгеальний симптомокомплекс. Вогнищева неврологічна симптоматика проявляється розвитком недостатності III пари черепномозкових нервів гомолатерально, може поєднуватись з контрлатеральним геміпарезом. При крововиливах аневризм задньої сполучної артерії можливе формування оболонкової субдуральної гематоми.

**Алгоритм надання медичної допомоги пацієнтові з гострим порушенням мозкового кровообігу по типу САК наведений у додатку.**

**Умови, в яких повинна надаватись медична допомога**

Хворих з клінічною симптоматикою гострого порушення мозкового кровообігу (ГПМК) за типом САК слід негайно госпіталізувати для обстеження в неврологічне, нейрохірургічне відділення. Після верифікації діагнозу САК в залежності від тяжкості стану хворого показане негайне переведення для ангіографічного дослідження та лікування в спеціалізованому нейрохірургічному відділенні, яке має необхідне обладнання і підготовлений персонал для повноцінного обстеження і оперативного втручання (транскраніального або ендоваскулярного).

**Діагностика**

Діагностичні заходи у хворих з САК повинні включати:

1. Неврологічний та соматичний огляд. Люмбальна пункція.
2. Оцінка стану хворих за шкалою коми Глазго, Ханта – Хеса.
3. КТ (МРТ) головного мозку.
4. Люмбальна пункція.
5. Моніторинг внутрішньочерепного тиску.
6. Спіральна КТ – АГ, МР-АГ (за наявності).
7. Церебральна селективна ангіографія.
8. ТКУЗДГ.
9. Визначення групи крові, резус-фактора.
10. Загальні аналізи крові, сечі, RW.
11. Біохімічне дослідження крові.
12. Коагулограма.
13. Огляд офтальмолога, отоневролога, терапевта.
14. ЕКГ.



## Лікування

Обсяг та послідовність надання лікувальної допомоги залежать від стану хворого, локалізації АА і її морфологічних особливостей (розміри, ширина шийки, багатокамерність, часткове тромбування та інше), супутнього формування інтракраніальних гематом та ліквородинамічних порушень, наявності вторинного ішемічного ураження, церебрального вазоспазму, наявності та вираженості загальносоматичної патології.

Консервативне лікування включає:

- корекцію АТ;
- корекцію водно-електролітного балансу;
- корекцію реологічних властивостей крові;
- медикаментозну профілактику розвитку вазоспазму;
- застосування нейропротекторних препаратів;
- забезпечення адекватної оксигенації крові.

**Хірургічне лікування САК** можна розділити на заходи, спрямовані на профілактику повторного розриву аневризми шляхом виключення АА з кровотоку (відкритим методом чи ендovasкулярною емболізацією) та заходи, спрямовані на профілактику та лікування вираженого та стійкого ЦВС за допомогою інтервенційних нейрорадіологічних втручань (ангіопластика, інтраартеріальна інфузія вазодилітаторів).

Виключення артеріальних мозкових аневризм (при САК):

- транскраніальне (реконструктивне, деконструктивне);
- ендovasкулярне:
  - реконструктивне (спіралі або балон-катетери, що відділяються),
  - деконструктивне (балон-катетери, що відділяються);
- комбіновані види лікування;
- дренивання шлуночків (за показами), шунтування шлуночкової системи мозку при формуванні гідроцефалії;
- ендovasкулярна ангіопластика за наявності ангіоспазму;
- інтраартеріальна інфузія папаверину.

Протипоказання до хірургічного лікування:

- атонічна кома;
- верифікована смерть мозку;
- критичні порушення системи згортання крові.

## Критерії ефективності та очікувані результати лікування

Критерії, за якими приймається рішення про виписку зі стаціонару: поліпшення загального стану, частковий регрес загальномозкової та вогнищевої симптоматики, відсутність ліквородинамічних порушень.

Орієнтовна тривалість лікування у стаціонарних умовах - до 8-14 діб при неускладненому перебігу захворювання. Подальше лікування проводиться у відділенні реабілітації або неврології.

**Головний позаштатний спеціаліст**

**МОЗ України за спеціальністю «нейрохірургія»** Підпис

**Є.Г. Педаченко**

**ЗАТВЕРДЖЕНО**наказом Міністерства охорони здоров'я України  
від 13.06.2008 № 317**Клінічний протокол  
надання медичної допомоги хворим із субарахноїдальним крововиливом з базилярної  
та сегменту V<sub>4</sub> хребтової артерії внаслідок розриву артеріальної аневризми**

Шифр за МКХ-10: I60.4, I60.5

**Ознаки та критерії діагностики**

Розрив аневризми основної артерії має тяжкий перебіг. Характерні первинні розлади стовбурових відділів головного мозку: пригнічення свідомості, альтернуючі синдроми, ізольовані ураження черепно-мозкових нервів, виражені вестибулярні порушення. Найбільш характерними симптомами є ністагм, окорухові порушення, стато-вестибулярні і бульбарні розлади.

**Алгоритм надання медичної допомоги пацієнтові з гострим порушенням мозкового кровообігу за типом САК наведений у додатку.**

**Умови, в яких повинна надаватись медична допомога**

Хворих з клінічною симптоматикою гострого порушення мозкового кровообігу (ГПМК) за типом САК слід негайно госпіталізувати для обстеження в неврологічне, нейрохірургічне відділення. Після верифікації діагнозу САК в залежності від тяжкості стану хворого показане негайне переведення для ангіографічного дослідження та лікування в спеціалізоване нейрохірургічне відділення, яке має необхідне обладнання і підготовлений персонал для повноцінного обстеження і оперативного втручання (транскраніального або ендovasкулярного).

**Діагностика**

Діагностичні заходи у хворих з САК повинні включати:

1. Неврологічний та соматичний огляд.
2. Оцінка стану хворих за шкалою коми Глазго, Ханта – Хеса.
3. КТ, (МРТ) головного мозку.
4. Люмбальна пункція.
5. Моніторинг внутрішньочерепного тиску.
6. Спіральна КТ – АГ, МР-АГ (за наявності).
7. Церебральна селективна ангіографія.
8. ТКУЗДГ.
9. Визначення групи крові, резус-фактора.
10. Загальні аналізи крові, сечі, RW.
11. Біохімічне дослідження крові.
12. Коагулограма.
13. Огляд офтальмолога, отоневролога, терапевта.
14. ЕКГ.

**Лікування**

Обсяг та послідовність надання лікувальної допомоги залежать від стану хворого, локалізації АА і її морфологічних особливостей (розміри, ширина шийки, багатокамерність, часткове тромбування та інше), супутнього формування інтракраніальних гематом та ліквородинамічних порушень, наявності вторинного ішемічного ураження, церебрального вазоспазму, наявності та вираженості загальносоматичної патології.

Консервативне лікування включає:

- корекцію АТ;
- корекцію водно-електролітного балансу;
- корекцію реологічних властивостей крові;
- медикаментозну профілактику розвитку вазоспазму;
- застосування нейропротекторних препаратів;
- забезпечення адекватної оксигенації крові.

**Хірургічне лікування САК** можна розділити на заходи, спрямовані на профілактику повторного розриву аневризми шляхом виключення АА з кровотоку (відкритим методом чи ендovasкулярною емболізацією) та заходи, спрямовані на профілактику та лікування вираженого та стійкого ЦВС за допомогою інтервенційних нейрорадіологічних втручань (ангіопластика, інтраартеріальна інфузія вазодилататорів). Методика ендovasкулярної емболізації аневризми хребтової або основної артерій має переваги над транскраніальними втручаннями через менший ризик інтраопераційних ускладнень.

Виключення артеріальних мозкових аневризм (при САК):

- транскраніальне (реконструктивне, деконструктивне);
- ендovasкулярне:
  - реконструктивне (спіралі, що відділяються),
  - деконструктивне (балон-катетери, що відділяються).

Комбіновані види лікування:

- дренивання шлуночків, шунтування шлуночкової системи мозку при формуванні гідроцефалії;

- ендovasкулярна ангіопластика за наявності ангіоспазму;
- інтраартеріальна інфузія вазодилататорів.

Протипоказання до хірургічного лікування:

- атонічна кома;
- верифікована смерть мозку;
- критичні порушення системи згортання крові.

#### **Критерії ефективності та очікувані результати лікування**

Критерії, за якими приймається рішення про виписку зі стаціонару: поліпшення загального стану, частковий регрес загально-мозкової та вогнищевої симптоматики, відсутність ліквородинамічних порушень.

Орієнтовна тривалість лікування у стаціонарних умовах – до 8-14 діб при неускладненому перебігу захворювання. Подальше лікування проводиться у відділенні реабілітації або неврології.

**Головний позаштатний спеціаліст**

**МОЗ України за спеціальністю «нейрохірургія»** Підпис

**Є.Г. Педаченко**

ЗАТВЕРДЖЕНО

наказом Міністерства охорони здоров'я України  
від 13.06.2008 № 317**Клінічний протокол надання нейрохірургічної допомоги хворим  
із ішемічним інсультом**

Шифр за МКХ-10: I 63.0, I 63.1, I 63.3, I 63.4, I 69.3

**Ознаки та критерії діагностики**

**Інфаркт мозку** є найбільш поширеним типом порушення мозкового кровообігу, який спостерігається у 80-85% хворих з мозковим інсультом. Клінічна симптоматика і тяжкість стану хворих залежать від басейну ішемічного ураження головного мозку, обсягу деструктивних ішемічних і вторинних змін у мозковій тканині, а також пов'язаних з ними можливими дислокаційними ускладненнями. Структурні зміни у зоні ішемічного ураження обумовлені морфологічною деструкцією нейронів в зоні критичного зниження кровопостачання і формуванням оточуючої зони «ішемічної напівтіні», в якій функція морфологічно збережених нейронів значно порушена внаслідок метаболічних розладів. Тромботична оклюзія, емболія, мікроангіопатія та критична гіперперфузія в басейні стенотичного ураження складають провідні етіологічні чинники ішемічного інсульту. До 30% ішемічних інсультів обумовлені стенозами магістральних церебральних артерій атеросклеротичного генезу (I 67.2). В окремих випадках причиною ішемічного інсульту можуть виступати інші види уражень мозкових артерій: розшарування стінки (диссекція - I 67.0), фіброзно-м'язева дисплазія (I 67.8), хвороба Мойя-Мойя (I 67.5), церебральний артеріт (I 67.7). Розвиток емболії мозкових артерій у переважній більшості випадків має кардіогенну природу. Також однією з причин ішемічного інсульту можуть бути порушення гемореологічних властивостей крові.

Захворювання у переважній більшості хворих в гострому періоді має проградієнтний характер перебігу. При ішемічних ураженнях у ВББ стан хворих може бути тяжкий, в окремих випадках – критичний із самого початку клінічних проявів інсульту.

Провідними клінічними проявами ішемічного інсульту є вогнищеві неврологічні симптоми, які характеризуються гострою появою або поступово прогресуючим розвитком. Ступінь виразності вогнищевих неврологічних порушень залежить від локалізації і розмірів ішемічних порушень у головному мозку.

1. Півкульні синдроми (ураження каротидного басейну) – синдроми СМА, ПМА, рухові, чутливі або інші лакунарні синдроми (G46.0, G46.1, G46.5-7).

2. Синдроми порушення мозкового кровообігу у ВББ – синдром ЗМА, синдроми стовбурового або мозочкового інсульту (G46.2-4).

Діагностичний критерій, який відрізняє ішемічний інсульт від транзиторної ішемічної атаки, полягає у збереженні вогнищевої неврологічної симптоматики і/або загальнономозкових порушень більше 24 годин. Наслідкам перенесеного інфаркту мозку (I 69.2) відповідають клінічні стани у перебігу захворювання із стійкою стабілізацією неврологічних порушень або в стадії їх відновлення. Провідним інструментальним методом діагностики ішемічного інсульту є АКТ головного мозку, яка дозволяє виключити інтракраніальну геморагію і виявити морфологічні прояви ішемії мозку. Структурні зміни ішемічного характеру в мозковій речовині при МРТ дослідженні визначаються з більшою точністю. Ультразвукові методи діагностики і церебральна ангіографія надають можливість визначити етіологію ішемічного інсульту, характер і локалізацію уражень мозкових судин, оцінити показники церебральної гемодинаміки. У тих випадках, коли відсутні відповідні клінічні прояви пору-

шення мозкового кровообігу, але виявлені характерні вогнищеві ішемічні зміни у мозковій тканині за даними АКТ/МРТ, стан хворого оцінюється, як після перенесеного інсульту.

**Алгоритм надання медичної допомоги хворим у гострому періоді ішемічного інсульту наведений у додатку.**

#### **Умови, в яких повинна надаватись допомога**

Пацієнти з ішемічним інсультом в гострому періоді підлягають стаціонарному обстеженню і лікуванню в інсультному або неврологічному відділенні, за окремими показаннями – у нейрохірургічному стаціонарі. Якщо у хворих після перенесеного інсульту виявлено оклюзійно-стенотичні ураження мозкових артерій, що потребують хірургічного лікування - показана госпіталізація до нейрохірургічного відділення.

#### **Діагностика**

Діагностичні заходи при ішемічному інсульті та його наслідках:

1. Неврологічний та соматичний огляд, аускультация сонних артерій на шії.
2. КТ (МРТ) головного мозку (при поступленні в стаціонар, при поглибленні неврологічних порушень, погіршенні загального стану).
3. ЕКГ (порушення серцевого ритму, інфаркт міокарда, як причини кардіогенної емболії мозкових артерій), ехокардіографія (вади клапанного апарату, тромбоформування в порожнинах серця, як причини кардіогенної емболії мозкових артерій).
4. УЗ доплерографія церебральних судин з режимом дуплексного сканування (при поступленні в стаціонар, при поглибленні неврологічних порушень, після оперативного лікування або перед випискою зі стаціонару).
5. Неінвазивне дослідження мозкових судин, включаючи їх екстракраніальні сегменти - КТ/МРТ ангіографія.
6. Церебральна ангіографія (при виявленні за даними УЗ дослідження або КТ/МРТ ангіографії оклюзійно-стенотичних уражень мозкових артерій, які потребують оперативного лікування).
7. Визначення групи крові, резус-фактора.
8. Загальні аналізи крові та сечі.
9. Біохімічне дослідження крові, показник гематокриту, коагулограма.

#### **Принципи лікування**

У гострому періоді ішемічного інсульту, зазвичай, показана консервативна терапія. На теперішній час в Україні, враховуючи вимоги до організаційно-лікувальних заходів, діагностично-інструментального забезпечення та кваліфікації спеціалістів, проведення системного тромболізу, нейрохірургічних та нейроінтервенційних втручань таким хворим суттєво обмежено. Проведення тромболітичної (внутрішньовенної, селективної інтраартеріальної) реканалізації оклюзійних уражень мозкових артерій має ефективність при виконанні в перші 3-6 годин з початку захворювання за умов, які дозволяють уникнути ризику церебральних та системних геморагічних ускладнень (об'єм зони інфаркування за результатами нейровізуалізаційних досліджень менший за 1/3 зони кровопостачання басейну СМА, відсутність ознак геморагічної імбібіції в ділянці ішемічного ураження, адекватний контроль артеріальної гіпертензії та інші). Протягом перших 2-х тижнів захворювання при оклюзійно-стенотичних ураженнях прецеребральних і мозкових артерій з гемодинамічно залежною мозковою гіпоперфузією (нестабільна вогнищева неврологічна симптоматика на тлі активної медикаментозної терапії) за визначених умов можливо проведення прямих або ендovasкулярних реконструктивних втручань, спрямованих на відновлення прохідності артерії і покращення кровопостачання мозку в зоні ішемічного ураження. При розвитку прогресуючого ішемічного набряку і пов'язаних з ним грубих

дислокаційних ускладнень можливе проведення декомпресійних хірургічних втручань. Після виписки всі хворі (незалежно від виду лікування у гострому періоді) **зобов'язані постійно** приймати антиагрегантні препарати, медикаментозно контролювати фактори ризику інсульту (артеріальний тиск, рівень холестерину і глюкози у крові та інші) з метою попередження повторних порушень МК.

#### **Медикаментозне лікування**

Стабілізація життєвих функцій, контроль артеріального тиску, серцевого ритму, рівня глюкози, ступеня оксигенації крові, рідинного та електролітного гомеостазу, температури тіла. Антиагрегантна терапія. Науково обґрунтованих доказів ефективності гемодилуції, нейропротекторних препаратів у гострому періоді ішемічного інсульту на теперішній час не отримано. Антикоагулянтна терапія (кардіогенна емболія, фібриляція передсердь, розшарування мозкових артерій без розриву, профілактика тромбозів глибоких вен нижніх кінцівок і тромбоемболії легеневої артерії).

**Хірургічне лікування в гострому періоді ішемічного інсульту при атеротромбозі, атеросклеротичному стенозі прецеребральних артерій, атеросклеротичному стенозі, тромбозі та емболії мозкових артерій.**

Види прямих хірургічних операцій: тромбектомія, тромбендартеректомія, ендартеректомія, декомпресійна трепанація.

*Показання до прямого хірургічного втручання:*

Гостра тромботична оклюзія екстракраніального сегменту ВСА.

Стенотичне ураження екстракраніального сегменту ВСА атеросклеротичного генезу (звуження понад 70% з гемодинамічно залежною мозковою гіпоперфузією).

Тромбоформування («флотуючий» тромб) в ділянці stenotичного ураження.

Ускладнені оклюзійні ураження СМА, артерій ВББ, які загрожують розвитком грубих дислокаційних ускладнень.

Види інтервенційних нейрорадіологічних втручань: селективний інтраартеріальний тромболізіс, емболектомія, транслюмінальна ангіопластика, стентування.

*Показання до інтервенційного нейрорадіологічного втручання:*

Тромбоемболія мозкових артерій (біфуркація ВСА, стовбур СМА і її гілки, ПМА і її гілки, основна артерія і її гілки).

Гостра тромботична оклюзія (інтракраніальний сегмент ВСА, СМА, сегмент V-4 хребтової артерії, основна артерія).

Гостра оклюзія внаслідок артеріальної диссекції (ВСА, ХА).

Стенотичне ураження екстракраніальних сегментів ВСА і хребтової артерії (звуження понад 70% з гемодинамічно залежною мозковою гіпоперфузією) у хворих з підвищеним ризиком до прямого хірургічного втручання.

Стенотичне ураження мозкових артерій інтракраніально (ВСА, СМА, сегмент V-4 хребтової артерії, основна артерія).

**Протипоказання до реваскуляризаційного хірургічного лікування в гострому періоді ішемічного інсульту при атеротромбозі, атеросклеротичному стенозі прецеребральних артерій, атеросклеротичному стенозі, тромбозі та емболії мозкових артерій:**

Тяжкість загального стану (сопор, кома).

Грубий вогнищевий неврологічний дефект без збереження залишкової функції в уражених кінцівках (геміплегія).

Формування поширеної зони ішемічного інфаркування (АКТ, МРТ).

Наявність ознак геморагії в зоні ішемічного інфаркування (АКТ, МРТ).

Ендоваскулярна операція протипоказана при тромбоформуванні («флотуючий» тромб) в ділянці стенотичного ураження.

#### **Критерії ефективності та очікувані результати лікування**

Летальність при ішемічному інсульті не повинна перевищувати 20%.

При виконанні оперативних втручань в гострому періоді інсульту орієнтовна тривалість перебування хворих у нейрохірургічному відділенні та відділенні інтенсивної терапії до 2-х тижнів. Критеріями якості лікування є збереження життя хворого, покращення його загального стану, частковий регрес загальноомозкової та вогнищевої симптоматики в гострому періоді інсульту, ефективність попередження ускладнень в перебігу захворювання.

При виконанні планових операцій з метою профілактики ішемічного інсульту орієнтовна тривалість перебування хворих у нейрохірургічному відділенні та відділенні інтенсивної терапії: після прямих втручань – до 7 днів, після ендоваскулярних втручань – до 2 днів.

Подальше лікування проводиться у відділенні неврології або реабілітації.

**Головний позаштатний спеціаліст**

**МОЗ України за спеціальністю «нейрохірургія»** *Підпис*

**Є.Г. Педаченко**

## ЗАТВЕРДЖЕНО

наказом Міністерства охорони здоров'я України  
від 13.06.2008 № 317**Клінічний протокол надання нейрохірургічної допомоги хворим  
із наслідками ішемічного інсульту, при оклюзіях і стенозах прецеребральних та  
мозкових артерій, які не викликають розвиток мозкового інфаркту**

Шифр за МКХ-10: I 65.0-3, I 66.0-4, I 67.0, I 67.2, I 67.5, I 67.8, I 69.3

**Ознаки та критерії діагностики**

**Інфаркт мозку** є найбільш поширеним типом порушення мозкового кровообігу, який спостерігається у 80-85% хворих з мозковим інсультом. Значний відсоток ішемічних інсультів обумовлений розвитком атеросклерозу магістральних церебральних артерій з переважним ураженням сонних артерій (СА). При безсимптомних стенозах (відсутність клінічних проявів ішемічних порушень мозкового кровообігу та вогнищ ішемічного інфаркування за результатами АКТ/МРТ досліджень головного мозку) сонних і хребтових артерій, що перевищують 70% просвіту артерії, ризик розвитку ішемічного інсульту складає 2- 3% на рік. У близько 20% хворих ішемічний інсульт розвивається без попередніх клінічних проявів.

До симптомного перебігу оклюзійно-стенотичних уражень церебральних артерій відносять транзиторні ішемічні напади і стани після перенесеного ішемічного інсульту.

Транзиторна церебральна ішемія є важливим прогностичним фактором підвищеного ризику щодо розвитку інсульту. **Транзиторна ішемічна атака** - це епізод неврологічного дефіциту з повним його відновленням протягом терміну до 24 годин. Її клінічні прояви розподіляють у відповідності до ураженого басейну мозкового кровообігу (вертебро-базиллярна G 45.0, півкульна G 45.1, множинні і двосторонні церебральні синдроми G 45.2, транзиторна моноокулярна сліпота G 45.3, транзиторна глобальна амнезія G 45.4)

При симптомних стенозах СА ризик повторних ішемічних порушень мозкового кровообігу щорічно складає від 7 до 9%.

Оклюзійно-стенотичні ураження прецеребральних і церебральних артерій, мікроангіопатії складають переважні етіологічні чинники хронічної недостатності мозкового кровообігу і є провідними факторами ризику ішемічного інсульту,

До 30% ішемічних інсультів обумовлені стенозами магістральних церебральних артерій атеросклеротичного генезу (I 67.2). В окремих випадках причиною перенесеного ішемічного інсульту можуть виступати інші види уражень мозкових артерій: розшарування стінки (диссекція - I 67.0), фіброзно-м'язева дисплазія (I 67.8), хвороба Мойя-Мойя (I 67.5), церебральний артеріт (I 67.7).

**Умови, в яких повинна надаватись допомога.** Хворі з діагностованими оклюзійно-стенотичними ураженнями прецеребральних і мозкових артерій, які потребують хірургічного лікування, повинні бути госпіталізовані в нейрохірургічний стаціонар.

**Діагностика**

Під час амбулаторного обстеження лікарями загального профілю, кардіологами і неврологами необхідно направляти на проведення неінвазивної інструментальної діагностики церебральних судин (УЗ доплерографія церебральних судин з режимом дуплексного сканування, МР ангіографія, КТ ангіографія) наступні категорії хворих:

- наявність в анамнезі даних за перенесене порушення мозкового кровообігу за ішемічним типом (клінічна симптоматика, медична документація);



- ТІА, приступи моноокулярної транзиторної сліпоти, транзиторна глобальна амнезія;
- аускультативне визначення шумів в проекції сонних артерій (безсимптомний стеноз);
- симптоматика недостатності мозкового кровообігу у ВББ, рефрактерна до специфічної консервативної терапії;

- хворі з тривалим перебігом гіпертонічної хвороби і/або з наявними ознаками системного атеросклеротичного ураження судинної системи (атеросклероз коронарних артерій, облітеруючий атеросклероз нижніх кінцівок).

Неінвазивні методи діагностики: УЗ доплерографія церебральних судин з режимом дуплексного сканування, МР ангіографія/КТ ангіографія, повинні виконуватись амбулаторно. На основі отриманих результатів виявляються оклюзійно-стенотичні ураженнями прецеребральних і мозкових артерій, які потребують хірургічного лікування.

Діагностичні заходи у нейрохірургічному стаціонарі після амбулаторного виявлення stenotичних уражень прецеребральних і мозкових артерій:

1. Анамнез, неврологічне та соматичне обстеження, аускультация сонних артерій на шії.
2. УЗ доплерографія церебральних судин з режимом дуплексного сканування:
  - при поступленні в стаціонар (якщо не проведена амбулаторно, або недостатня інформативність представленого дослідження);
  - після оперативного лікування (перед випискою із стаціонару).
3. КТ (МРТ) головного мозку:
  - при поступленні в стаціонар (якщо не проведена амбулаторно);
  - після оперативного лікування (перед випискою із стаціонару);
  - при поглибленні неврологічних порушень після операції.
4. Церебральна ангіографія – контрастування екстракраніальних сегментів усіх мозкових артерій, інтракраніальних сегментів усіх мозкових артерій і їх гілок, оцінка прохідності брахіоцефального стовбура, обох підключичних артерій.
5. ЕКГ, при необхідності ЕхоКГ – оцінка стану серцевої функції, визначення кардіального ризику інтраопераційних та постопераційних ускладнень.
6. Визначення групи крові, резус-фактора.
7. Загальні аналізи крові та сечі.
8. Біохімічне дослідження крові, показник гематокриту, коагулограма.

### **Принципи лікування**

Хірургічне лікування при stenotичних ураженнях церебральних артерій може виконуватись у спеціалізованих нейрохірургічних та судинних відділеннях з необхідним досвідом відповідних оперативних втручань. При лікуванні хворого у судинному або в рентген-хірургічному відділенні обов'язкова участь невролога в обґрунтуванні показань до проведення операції. До основних критеріїв, які враховуються у визначенні показань до оперативного лікування (прямого або ендovasкулярного), відносяться ступінь звуження артерії, клінічний перебіг захворювання, ризик втручання для життя хворого і ризик розвитку післяопераційних неврологічних ускладнень. При перевищенні ризику тяжких післяопераційних ускладнень (летальність та інсульт) для симптомних хворих більше 6%, а при безсимптомному – більше 3% операція каротидної ендартеректомії (КЕА) не має переваг над консервативною терапією і її проведення протипоказане. У таких випадках доцільно проведення ендovasкулярної ангіопластики і стентування. Під час проведення ендovasкулярної операції при атеросклеротичних стенозах екстракраніального сегменту СА рекомендується застосування систем протиемболічного захисту. Супутня соматична патологія, локалізація stenotичного ураження, стан колатерального мозкового кровоплину у хворого, адекватна підготовка і досвід оперуючого хірурга складають основні кри-

терії, від яких залежить безпечність проведення прямих хірургічних та інтервенційних радіологічних втручань.

Операції на хребтових артеріях (ХА) виконуються лише при симптомному перебігу захворювання і за умов неефективності консервативної терапії. Доцільність хірургічного втручання при стенотичному ураженні ХА розглядається за умов декомпенсованого кровоплину по протилежній ХА внаслідок звуження, гіпоплазії або при наявності внаслідок анатомічного варіанту переходу протилежної ХА у задньо-нижню артерію мозочку (без з'єднання з ураженою в основну артерію). У разі поєднання стенозу ХА із гемодинамічно значущим звуженням ВСА в першу чергу необхідно виконувати операцію на сонній артерії і оцінювати динаміку клінічного перебігу захворювання. При збереженні симптоматики недостатності мозкового кровообігу у ВББ розглядається доцільність другого етапу оперативного лікування - хірургічного усунення стенотичного ураження хребтової артерії. Ендоваскулярні втручання при стенотичних ураженнях основної артерії виконуються при рецидивуючих клінічних проявах ішемічних порушень мозкового кровообігу у ВББ, резистентних до адекватного медикаментозного лікування.

Оперативні втручання при деформаціях анатомічного ходу церебральних артерій виконуються за умов симптомного перебігу (включаючи позиційно-залежний розвиток відповідної вогнищевої симптоматики) і неефективності медикаментозної терапії, при наявності сегментарного стенозування в ділянці деформації, яке перевищує 70%.

Реваскуляризаційні операції: мікрохірургічне формування екстра- інтракраніальних анастомозів виконуються у випадках вірогідного інструментально-діагностичного підтвердження ознак субкомпенсованої гіпоперфузії і критичного зниження реактивності мозкових судин у басейні середньої мозкової артерії при відсутності у хворих поширених деструктивних змін у відповідних ділянках мозку після перенесеного інсульту.

У разі виконання операцій на екстракраніальних сегментах магістральних церебральних артерій судинними хірургами або ендоваскулярних втручань інтервенційними радіологами обов'язкове передопераційне клінічне заключення за участю невролога з обґрунтуванням показань до проведення операції; необхідна чітка констатація неврологом у медичній документації неврологічного статусу хворого (за загальноприйнятим стандартом) до операції, протягом першої доби після її проведення і перед випискою із стаціонару.

**Хірургічне лікування оклюзій і стенозів прецеребральних та мозкових артерій у хворих з наслідками ішемічного інсульту та у хворих без розвитку мозкового інфаркту**

Види прямих хірургічних операцій: ендартеректомія, резекція деформацій анатомічного ходу, переведення артерії у нове ложе, транспозиція артерії, створення екстра- інтракраніальних мікроанастомозів, усунення факторів екстравазальної компресії.

*Показання до прямого хірургічного втручання:*

Стенотичне ураження прецеребрального сегменту ВСА атеросклеротичного генезу (симптомний або безсимптомний клінічний перебіг, ступінь звуження артерії понад 70%, відсутність факторів підвищеного ризику інтраопераційних ускладнень – див. показання до транслюмінальної ангіопластики і стентування) – каротидна ендартеректомія.

Деформації анатомічного ходу прецеребральних артерій (ВСА, ХА в сегменті V1) – переведення артерії у нове ложе, резекція петлеутворення, усунення факторів екстравазальної компресії.

Стенотичне ураження ХА (симптомний клінічний перебіг, атеросклеротичні ураження в області гирла артерії, міогенна або вертеброгенна екстравазальна компресія сегментів V1 і V2) – ендартеректомія, усунення факторів екстравазальної компресії, фораміномія, транспозиція ХА, транспозиція зовнішньої СА або її гілок у ХА.

Оклюдійні ураження ВСА (екстра-інтракраніально), оклюдійно-стенотичні ураження СМА – створення екстра-інтракраніальних мікроанастомозів, при хворобі Мойя-Мойя формування енцефало-дуро-артеріо-сінангіозу, енцефало-міо-сінангіозу.

Прямі операції при стенотичних ураженнях підключичної артерії, які викликають порушення кровообігу у ВББ за рахунок синдрому «підключичного обкрадання» – ендартеректомія, транспозиція підключичної артерії виконуються судинними хірургами.

Види інтервенційних нейрорадіологічних втручань: транслюмінальна ангіопластика, стентування.

*Показання до інтервенційного нейрорадіологічного втручання (транслюмінальна ангіопластика і стентування):*

Атеросклеротичні стенотичні ураження сонних артерій понад 70%:

- локалізація ураження в інтракраніальних сегментах ВСА, в екстракраніальному сегменті ВСА при розташуванні верхнього краю бляшки на рівні С2 хребця і дистальніше;

- декомпенсований колатеральний мозковий кровообіг (супутня оклюзія протилежної ВСА, анатомічне роз'єднання Вілізівського кола);

- супутні соматичні ураження, які підвищують ризик розвитку ускладнень при КЕА (ІХС, постінфарктний міокардіосклероз, серцева недостатність, обструктивні хронічні захворювання легень, цукровий діабет, неконтрольована артеріальна гіпертензія та інші);

- рестенози ВСА після КЕА;

- стенози ВСА після променевої терапії.

Стенотичні ураження ВСА іншого генезу (фіброзно-м'язева дисплазія, пострадіаційні стенози, хвороба Мойя-Мойя).

Стенотичні ураження СМА.

Атеросклеротичні стенотичні ураження ХА понад 70% - локалізація в V3-V4 сегментах ХА, в гирлі ХА.

Атеросклеротичні стенотичні ураження основної артерії понад 70% (рецидивуючі клінічні прояви ішемічних порушень МК у ВББ, резистентні до адекватного медикаментозного лікування).

Стенотичні ураження підключичної артерії, які викликають порушення кровообігу у ВББ за рахунок синдрому «підключичного обкрадання».

**Протипоказання до хірургічного лікування оклюзій і стенозів прецеребральних та мозкових артерій у хворих з наслідками ішемічного інсульту та у хворих без розвитку мозкового інфаркту:**

- відсутність залишкової функції в кінцівках у поєднанні з грубими деструктивними змінами у мозковій тканині внаслідок перенесеного інсульту у відповідному басейні кровопостачання;

- для КЕА: підвищений ризик тяжких ускладнень (летальність та інсульт при безсимптомних стенозах понад 3%, при симптомних стенозах понад 6%);

- для транслюмінальної ангіопластики і стентування: оклюдійно-стенотичні ураження магістральних артерій і аорти, які унеможливають ендоваскулярну навігацію катетерних систем до ділянки стенотичного ураження церебральних артерій; розташування стенотичного ураження в ділянці деформації анатомічного ходу церебральної артерії.

Після оперативного лікування всі хворі **зобов'язані постійно** приймати антиагрегантні препарати, медикаментозно контролювати фактори ризику інсульту (артеріальний тиск, рівень холестерину і глюкози у крові та інші) з метою попередження повторних порушень МК. Всі хворі потребують амбулаторного спостереження у невролога і кардіолога.

### **Критерії ефективності та очікувані результати лікування**

Тяжкі ускладнення після оперативного лікування (летальність, інвалідизуючий інсульт, інфаркт міокарда) не повинні перевищувати 3-4%.

Орієнтовна тривалість перебування хворих у нейрохірургічному відділенні та відділенні інтенсивної терапії при неускладненому перебігу після прямих операцій – до 7-8 днів, після ендovasкулярних операцій – до 2 днів. Критеріями якості лікування є поліпшення загального стану хворих, частковий регрес вогнищевої симптоматики, відсутність транзиторних ішемічних атак, зниження ризику повторних ішемічних порушень мозкового кровообігу.

У подальшому хворі перебувають під диспансерним наглядом невролога, кардіолога, при необхідності проводяться повторні курси лікування у відділенні неврології або реабілітації.

**Головний позаштатний спеціаліст**

**МОЗ України за спеціальністю «нейрохірургія»** *Підпис*

**Є.Г. Педаченко**

## ЗАТВЕРДЖЕНО

наказом Міністерства охорони здоров'я України  
від 13.06.2008 № 317**Клінічний протокол надання медичної допомоги хворим  
із внутрішньомозковими крововиливами**

Шифр за МКХ-10: I 61

I 61 Внутрішньомозковий крововилив

I 61.0 Внутрішньомозковий субкортикальний крововилив у півкулю (глибокий внутрішньомозковий крововилив)

I 61.1 Внутрішньомозковий кортикальний крововилив у півкулю  
Неглибокий внутрішньомозковий крововилив

I 61.2 Внутрішньомозковий крововилив у півкулю неуточнений

I 61.3 Внутрішньомозковий крововилив у стовбур мозку

I 61.4 Внутрішньомозковий крововилив у мозочок

I 61.5 Внутрішньомозковий внутрішньошлуночковий крововилив

I 61.6 Внутрішньомозковий крововилив множинної локалізації

I 61.8 Інший внутрішньомозковий крововилив

I 61.9 Внутрішньомозковий крововилив, не уточнений

**Ознаки та критерії діагностики**

Внутрішньомозковий крововилив (ВМК) – це крововилив в півкулі головного мозку або мозочково-стовбурові структури, що відбувається внаслідок патологічних змін судин головного мозку при гіпертонічній хворобі та атеросклерозі. Виникає переважно у віці 40-65 років на фоні гіпертонічної хвороби: у 75% хворих на III стадії, у 20% на II стадії і у 5% на I стадії.

Частота ВМК складає близько 10% інсультів, 40-50% від усіх геморагічних інсультів. За локалізацією приблизно у 90% хворих ці крововиливи виникають у півкулях великого мозку, у 6-7% у півкулях мозочку, в 1-2% первинно розташовані у стовбурі мозку – переважно у мості та середньому мозку. Внутрішньомозковий крововилив може супроводжуватись дифузним субарахноїдальним крововиливом, у 10-16% геморагічний інсульт ускладнюється вторинними крововиливами у мості та ніжках мозку внаслідок дислокаційних порушень. Прорив крові у шлуночкову систему зустрічається у більшості випадків при глибинній локалізації гематоми (внутрішня капсула, шкаралупа, зоровий пагорб, хвостате ядро).

При тривалому існуючій артеріальній гіпертензії в стінках судин розвивається ліпогіаліноз з формуванням мікроаневризм на пенетруючих артеріях, що відходять від стовбура середньої мозкової артерії, основної артерії. Серед інших причин розриву мозкових судин можуть бути: атеросклероз, амілоїдна дистрофія, артеріт та інші захворювання, що спричиняють розвиток мікроангіопатії. Геморагічна трансформація вогнища ішемії може викликати формування внутрішньомозкових гематом. Тривала антикоагулянтна терапія або порушення згортальної системи крові розглядаються в якості факторів ризику ВМК.

Клінічні ознаки внутрішньомозкових крововиливів включають загальномозкову, менінгеальну, вогнищеву, гіпертензійно-гідроцефальну та дислокаційну неврологічну симптоматику. Клінічна картина захворювання обумовлена топографо-анатомічною локалізацією гематоми та її об'ємом. ВМК переважно виникають на фоні тривалого перебігу артеріальної гіпертензії, починаються з «апоплексичного удару» з подальшим пригніченням свідомості до коми з порушеннями життєво важливих функцій.

При глибоких крововиливах характерною ознакою є раптово виникаючий головний біль з подальшою втратою свідомості. Груба вогнищева симптоматика (геміпарез, геміплегія, афазія, окорухові порушення та ін.) розвивається протягом 5-30 хвилин. При великих розмірах гематом свідомість порушується до коми, виникають симптоми компресії верхніх відділів стовбура, що часто супроводжується порушенням функції дихання та серцево-судинної діяльності.

При таламічних крововиливах до грубих рухових розладів приєднуються порушення больової, температурної, пропріоцептивної та тактильної чутливості за гемітипом. При ураженнях домінантної півкулі виникає дисфазія, недомінантної півкулі- апрактоагнозія, деколи виникає мутизм. Гомонімні дефекти полей зору часто регресують у перші декілька діб.

При крововиливах в міст мозку клінічна картина включає раптове порушення свідомості до коми, тетраплегію, виражену децеребраційну ригідність, міоз з відсутністю реакції зіниць на світло, симптом «очей ляльки», зниження артеріального тиску, брадікардію.

Характерними симптомами для крововиливів в мозочок є біль в потиличній області, багаторазова блювота, дифузна м'язева гіпотонія, запаморочення, зниження артеріального тиску, брадікардія. При подальшому пригніченні свідомості до коми виникають симптоми ураження стовбура мозку: горметонії, децеребраційна ригідність.

При прориві крові у шлуночкову систему стан хворих різко погіршується протягом короткого проміжку часу: поглиблюється порушення свідомості, розвивається гіпертермія, з'являються горметонії, стають лабільними серцева діяльність та судинний тонус, виникають порушення дихання.

**Умови, в яких повинна надаватись допомога.** Пацієнти із ВМК підлягають стаціонарному обстеженню і лікуванню у неврологічному або інсультному відділенні, нейрохірургічному відділенні.

### **Діагностика**

Діагностичні заходи включають:

1. Анамнестичні дані.
2. Неврологічний та соматичний огляд, оцінка життєво важливих функцій (дихання, системна гемодинаміка).
3. При непритомному стані хворого та невідомому анамнезі – рентгенографія шийного відділу хребта (передньо-задня, бокова).

*З метою встановлення етіології геморагічного інсульту, визначення локалізації та об'єму гематоми, стану шлуночкової системи, наявності та ступеня дислокаційних явищ першочергово використовують нейровізуалізуючі інструментальні методи дослідження:*

4. КТ. При оцінці інтракраніального крововиливу враховують: об'єм і локалізацію гематоми, наявність мас-ефекту, стан шлуночкової системи, дислокаційний синдром, ознаки вклинення, набряк мозкової речовини, стан стовбурових структур (компресія і дислокація стовбурових структур).

5. МРТ.

6. Селективна церебральна ангіографія. При виявленні артеріальної аневризми, артеріо-венозної мальформації чи кавернозної ангіоми допомога надається згідно існуючого стандарту лікування для кожної з цих патологій.

7. Моніторинг внутрішньочерепного тиску.

8. Офтальмологічне обстеження ( дослідження гостроти зору, поля зору, очного дна).

9. Визначення групи крові, резус-належність.

10. Загальні аналізи крові, сечі, RW.

11. Біохімічний аналіз крові (електроліти, загальний білок, рівень глюкози, осмолярність плазми крові, гематокрит, креатинін).

12. Контроль показників згортання крові.

### **Алгоритм лікувальних заходів**

Обсяг та послідовність надання лікувальної допомоги залежать від клінічних проявів захворювання, об'єму та локалізації гематоми, наявності дислокаційного синдрому.

При ознаках порушення вітальних функцій лікування починається з моменту поступлення хворого у приймальне відділення за алгоритмами інтенсивної терапії.

**1. Консервативна терапія** проводиться при ВМК супра- та субтенторіальної локалізації за умов компенсованого дислокаційного синдрому, контрольованого стану інтракраніальної гіпертензії та ліквородинаміки.

Консервативне лікування включає:

- контроль та корекцію АТ;
- контроль та корекцію водно-електролітного балансу;
- контроль та корекцію реологічних властивостей крові;
- медикаментозна профілактика розвитку вазоспазму;
- застосування нейропротекторних препаратів;
- забезпечення адекватної оксигенації крові.

**2. Хірургічне лікування** проводиться з метою видалення внутрішньомозкової інсульт-гематоми та усунення явищ компресії та дислокації мозку.

**Показаннями до проведення оперативного втручання в гострий період геморагічного інсульту є:** компресія півкуль великого мозку чи мозочка гематомою, наявність за КТ (МРТ) даними хоча б однієї ознаки серед наступних: зміщення серединних структур більше 5 мм, деформація базальних цистерн, грубе стиснення гомолатерального бокового шлуночка з дислокаційною контрлатеральною гідроцефалією незалежно від розмірів та локалізації гематоми, ліквородинамічні порушення при внутрішньошлуночкових крововиливах.

**Протипоказання до виконання операцій є:** атонічна кома, верифікована мозкова смерть, критичні порушення системи згортання крові, важка супутня хронічна патологія внутрішніх органів в стадії декомпенсації.

### **Види оперативних втручань:**

#### **1. Радикальні оперативні втручання**

Хворим з внутрішньомозковими крововиливами проводиться кістково-пластична або декомпресивна трепанація в залежності від локалізації гематоми і ступеня дислокаційних змін. Енцефалотомію виконують у функціонально «німій» зоні. Видалення гематоми проводиться методом відмивання та аспірації згортків крові. Під час операції необхідно обов'язково встановити джерело ВМК і надійно зупинити кровотечу.

Стереотаксичне видалення внутрішньомозкового крововиливу проводиться в спеціалізованих нейрохірургічних відділеннях згідно стандартної методики щодо даного виду оперативного втручання.

#### **2. Паліативні операції**

Вентрикулопункція із встановленням тривалого зовнішнього вентрикулярного дренажу проводиться хворим при внутрішньошлуночкових крововиливах з розвитком ліквородинамічних порушень у вигляді гострої оклюзійної гідроцефалії. Можливо встановлення вентрикулярної приточно-відточної системи для введення тромболітиків та відмивання

гемолізованої крові під контролем нейровізуалізаційних методів діагностики в динаміці (АКТ, МРТ).

### **Критерії ефективності та очікувані результати**

Загальна летальність при внутрішньомозкових крововиливах не повинна перевищувати 50%.

Орієнтована тривалість лікування у відділенні інтенсивної терапії та нейрохірургічному відділенні – до 14 днів. Критеріями якості лікування є збереження життя хворого із поліпшенням його загального стану, регрес загально мозкової, менингеальної симптоматики, часткове відновлення вогнищевих, неврологічних розладів.

Подальше лікування проводиться у відділенні неврології та реабілітації. При наявності кісткових дефектів пластика проводиться через 3-6 місяців.

**Головний позаштатний спеціаліст**

**МОЗ України за спеціальністю «нейрохірургія»** *Підпис*

**Є.Г. Педаченко**



## ЗАТВЕРДЖЕНО

наказом Міністерства охорони здоров'я України  
від 13.06.2008 № 317

**Клінічний протокол надання медичної допомоги хворим із травматичними  
ушкодженнями периферичних нервів**

Шифр за МКХ-10: S54, 64, 74, 84, 94.

**Ознаки та критерії діагностики**

**Травматичні ушкодження периферичних нервів (ТУПН)** – відкриті та закриті ушкодження з повним або частковим порушенням анатомічної цілісності нервових стовбурів, або/і порушенням функції нервово-м'язового апарату. Відкриті ушкодження складають переважну більшість травм периферичних нервів (80–85%), причому із них на різані та колоті рани (тобто ураження з досить чіткою локалізацією та відносно «обережною» травматизацією нервового стовбура) припадає приблизно 70–75%. Достатньо часто (приблизно в третині випадків) відкриті ушкодження периферичних нервів супроводжуються поєднаними ушкодженнями сухожиль та крупних судин.

Закриті травми периферичних нервів переважно мають компресійно-ішемічний та тракційний механізм ураження.

**Умови, в яких повинна надаватися медична допомога**

Пацієнти із ТУПН підлягають стаціонарному обстеженню і лікуванню у травматологічних пунктах, хірургічних та травматологічних відділеннях районних, міських та обласних лікарень.

**Діагностика**

*При наявності у хворого травматичного ураження периферичних нервів необхідним є проведення стандартного комплексу досліджень, який повинен включати:*

1. Загальний соматичний огляд з визначенням основних вітальних функцій (дихання, пульс, АД).
2. Неврологічний огляд.
3. Рентгенографія відповідної ділянки при підозрі на перелом кісток, вивих суглобів в 2 проекціях.
4. Визначення групи крові та резус-фактора.
5. Загальний аналіз крові та сечі.
6. Аналіз крові на вміст цукру, алкоголю.
7. Біохімічне дослідження крові (електроліти, загальний білок), показників осмолярності плазми крові та гематокриту, дослідження згортання крові.
8. Електрофізіологічне дослідження.
9. МРТ, КТ за показаннями при супутніх ушкодженнях (наприклад, при ушкодженнях головного мозку, хребта та спинного мозку, тощо).

Загальний стан хворих в основному залежить від важкості травми і характеру супутніх уражень, особливо від ступеня крововтрати.

Типовими для ушкодження периферичного нерва (нервів) є такі групи симптомів:

- порушення рухової функції (периферичний парез або параліч);
- порушення чутливої функції (найчастіше гіпо- та анестезія, деколи гіперестезія, парестезія, гіперпатія);
- порушення вегетативно-трофічної функції (в перші години після ушкодження з'являється гіперемія нижче рівня ушкодження, підвищення місцевої температури, порушення потовиділення);

– больовий синдром (частіше виникає при ушкодженнях серединного, сідничного та великогомілкового нерва; досить характерним є симптом Тінеля — перкусія або пальпація в ділянці ушкодження периферичного нерва викликає стріляючий біль по типу проходження електричного струму з іррадіацією в ділянку, що інервується відповідним нервом).

Обов'язковим є перевірка активних та пасивних рухів в суглобах, що дозволяє не тільки перевірити рухову функцію нервів, але і визначити супутнє ураження сухожиль.

Електрофізіологічне дослідження проводиться в діагностично складних випадках (при частковому ураженні, при ураженні декількох нервових стовбурів, при поєднаному ушкодженні периферичних нервів та ЦНС, при закритих ушкодженнях). Серед електрофізіологічних досліджень перевагу надають методикам реєстрації викликаних потенціалів (електронейроміографія). Необхідним є також забезпечення можливості виконання інтраопераційного електрофізіологічного дослідження.

### **Лікування**

Обсяг та послідовність надання лікувальної допомоги залежать від стану хворого, наявності супутніх ушкоджень, обов'язкового виконання умов щодо надання допомоги, а саме:

1. Наявність спеціаліста, який володіє навичками мікрохірургічної техніки з гарним знанням топографічної анатомії периферичних нервів, здатним забезпечити точну діагностику характеру, ступеня та рівня ушкодження нерва.

2. Наявність мікроскопічної операційної техніки.

3. Наявність мікрохірургічного інструментарію, шовного матеріалу, апаратури для інтраопераційної електродіагностики.

4. Адекватне анестезіологічне забезпечення.

Оптимальним вважається виконання оперативного втручання на периферичному нерві при проведенні ПХО рани. При виконанні операції необхідно забезпечити нормальну візуалізацію кінців ушкодженого нерва, тому при необхідності рану можна розширити. Виділення нерва починають зі здорових тканин. Після проведення втручання обов'язковим є забезпечення іммобілізації кінцівки на термін (в залежності від наявного дефекту нервового стовбура та можливого натягу) від 2 до 4 тижнів.

У випадку відкритих ушкоджень периферичних нервів оптимальним є зшивання нерва під час проведення ПХО, якщо для цього існують вищезгадані умови. При відсутності цих умов, оперативне втручання повинно бути проведене в найкоротші терміни (бажано до двох тижнів або, в крайньому випадку, протягом першого місяця після травми).

З метою більш раннього надання спеціалізованої допомоги постраждалим з відкритими ушкодженнями периферичних нервів при відсутності реальної загрози життю хворого, якщо немає відповідних умов, вважається за доцільне обробка рани антисептиками, профілактичне введення антибіотиків протягом перших 6 годин після травми і у подальшому виконання операції на периферичних нервах у спеціалізованому відділенні протягом 8 – 12 годин.

При неможливості надання спеціалізованої допомоги в ці терміни, а також у випадках, коли затримка в проведенні хірургічного втручання може призвести до тяжких наслідків, рекомендується проведення ПХО рани, а у подальшому виконання операції на периферичних нервах у спеціалізованому відділенні після того, як рана загоїлася.

При закритих ушкодженнях оперативне втручання в гострому періоді показано лише у випадку прогресування ступеня ураження нервового стовбура внаслідок посилення дії компресійного фактора (наприклад, зростаюча гематома).

Більш складною видається ситуація при поєднаних ушкодженнях периферичних нервів. В цьому випадку якість надання допомоги хворим залежить від виду ураження та важкості стану хворого.

При закритих переломах кісток та вивихах з одночасним ушкодженням периферичного нерва показано:

1. При закритій репозиції (вправленні) – відновна терапія, спостереження та ЕНМГ у динаміці. У випадку відсутності ознак відновлення функції нерва (неефективному відновленні) при інтенсивному відновному лікуванні рекомендоване хірургічне втручання у спеціалізованому відділенні у строки 1–3 місяці (в залежності від клініки та даних електронейроміографії).

2. При відкритій репозиції (вправленні) показана ревізія нерва під час операції з подальшою тактикою в залежності від операційних знахідок. При цьому забезпечення операції повинно бути таким, що відповідає умовам надання допомоги хворим з ушкодженнями ПНС, які викладені вище.

При випадінні (зниженні) функції нерва після виконання ортопедичних маніпуляцій показана ЕНМГ з вирішенням питання про хірургічне лікування у строки до 1–3 місяців.

При пошкодженнях сухожильків і нервів оптимальним треба вважати одномоментне реконструктивне хірургічне втручання з метою відновлення цілісності вказаних анатомічних структур. Як правило, тактика ведення цих хворих не повинна принципово відрізнятися від такої при ізольованих відкритих ушкодженнях. При цьому термін проведення втручання (у спеціалізованому відділенні) не повинен перевищувати 14 діб (оптимально 12 годин).

При пошкодженнях нервів та судин також бажано проводити одномоментне реконструктивне хірургічне втручання. При цьому зрозуміло, що ці хворі повинні бути доставлені у спеціалізовані відділення і прооперовані якнайшвидше, в першу чергу з метою відновлення нормального кровообігу кінцівки. Питання про втручання на периферичних нервах у цьому випадку повинно вирішуватися в залежності від складності оперативного втручання, його тривалості та соматичного стану хворого.

Лікування в післяопераційному періоді включає призначення антибактеріальної терапії, інгібіторів холінерастери, вітамінів групи В, а у подальшому всього комплексу відновного лікування.

#### **Протипоказання до оперативного втручання на периферичних нервах:**

- 1) порушення свідомості (сопор, кома);
- 2) геморагічний або травматичний шок;
- 3) критичні порушення системи згортання крові, ДВЗ-синдром;
- 4) наявність супутніх уражень, що призводять або можуть призвести до порушення вітальних функцій у хворого;
- 5) наявність або загроза інфекційних ускладнень.

**Критеріями ефективності та очікуваними результатами лікування є зменшення вегетативно-трофічних порушень, зменшення або зникнення больового синдрому, поява парестезії в ділянці іннервації відповідного нерва.**

Середній термін лікування 5-12 діб.

У подальшому хворому показано відновне лікування під наглядом дільничного невропатолога та травматолога (хірурга) з обов'язковим регулярним ЕНМГ контролем.

**Головний позаштатний спеціаліст**

**МОЗ України за спеціальністю «нейрохірургія» Підпис**

**Є.Г. Педаченко**

## ЗАТВЕРДЖЕНО

наказом Міністерства охорони здоров'я України  
від 13.06.2008 № 317

**Клінічний протокол надання медичної допомоги хворим  
із синдромом верхньої грудної апертури**

Шифр за МКХ-10: G 54.0

**Ознаки та критерії діагностики**

**Синдром верхньої грудної апертури (СВГА)** об'єднує різноманітні варіанти компресії плечового сплетення та підключичних судин на рівні шиї та плечового поясу. Компресія пучків плечового сплетення та підключичних судин може викликатись патологічним напруженням м'язів (як правило, передній і середній драбинчатий м'язи), аномальними зв'язками в ділянці ключиці, кістковими аномаліями (додаткові шийні ребра, аномальне 1-е ребро), надлишковою кістковою мозоллю ключиці чи 1-го ребра. Як правило, при СВГА компресії піддається нижній первинний стовбур плечового сплетення та підключичні артерія та вена.

**Клінічними ознаками СВГА є:**

1. Біль в руці, частіше в дистальних відділах кінцівки, що різко посилюється при рухах, особливо при підніманні руки і заведенні її за голову.
2. Порушення чутливості за корінцевим типом мають місце у 95% хворих.
3. Парези м'язів (в більшості випадків - м'язів передпліччя) виникають у 25-30% хворих; часто порушення рухів при СВГА пов'язані не з парезами, а з обмеженнями рухів через біль.
4. Симптоми пов'язані із судинною недостатністю – набряк кисті, синюшність і похолодання шкірних покривів, трофічні розлади.
5. Симптоми, що виникають через порушення кровотоку по хребтовій артерії (головокружіння, порушення стативи, головний біль) зустрічаються у 5-6% хворих.

**Діагностичними критеріями СВГА є:**

- клінічні дані - больовий синдром, порушення чутливості та рухів, ознаки порушення кровопостачання кінцівки; захворювання частіше проявляється у віці від 12 до 30 років, здебільшого хворіють жінки;

- важливе значення мають функціональні проби: проба Адсона (при глибокому вдосі хворий максимально розгинає шию і повертає голову в «хвору» сторону – повинен посилитись біль та ослабнути пульс на променевої артерії); проба Руз (руки відведені в сторони і зігнуті в ліктях під кутом 90° хворого просять ритмічно стискати руку в кулак протягом 1 хвилини – повинен посилитись біль і виникнути парестезії);

- на рентгенограмах шийного відділу хребта наявність додаткового ребра, аномалії 1-го ребра, гіпертрофії поперечних відростків С6 хребця, надлишкової кісткової мозолі ключиці;

- наявність ознак порушення кровотоку при доплерографічному дослідженні підключичної та хребтової артерій;

- порушення провідності стовбурів плечового сплетення при електронейроміографічному дослідженні (ЕНМГ).

**Умови, в яких повинна надаватись медична допомога**

Пацієнти із СВГА можуть проходити обстеження амбулаторно, проте хірургічне лікування необхідно проводити в нейрохірургічному стаціонарі із використанням мікрохірургічної техніки, збільшувальної оптики.

### **Діагностика**

Діагностичні заходи включають:

1. Неврологічний та соматичний огляд.
2. Загальний та біохімічний аналізи крові, загальний аналіз сечі, кров на RW, австралійський антиген, визначення групи крові, резус фактора.
3. Рентгенографія шийного відділу хребта.
4. Ультразвукова доплерографія судин плечового поясу та хребтових артерій.
5. ЕНМГ.
6. МРТ шийного відділу хребта.

### **Лікування**

Лікування хворих з СВГА розпочинають консервативно. Консервативне лікування включає протинабрякові препарати (L-лізіну есцинат, нестероїдні протизапальні препарати), судинно-роширюючі препарати та дезагреганти (ксантинолу нікотинат, трентал), фізіотерапевтичне лікування. Лише при неефективності консервативного лікування показано хірургічне.

Основним завданням хірургічного лікування є декомпресія стовбурів плечового сплетення та підключичних судин. В залежності від причин, що спричиняють СВГА, проводять резекцію 1-го ребра, резекцію шийного ребра або гіпертрофованого поперечного відростка С6 хребця, резекцію надлишкової кісткової мозолі ключиці. У всіх випадках проводять скаленотомію.

### **Критерії ефективності та очікувані результати лікування**

Критерії ефективності хірургічного лікування у ранньому післяопераційному періоді – зникнення або зменшення інтенсивності больового синдрому, регрес порушень чутливості та рухів, регрес судинних порушень. Критерії, за якими приймається рішення про виписку зі стаціонару – регрес больового синдрому, загоєння рани. Орієнтовна тривалість лікування у стаціонарних умовах 10-14 діб. Подальше амбулаторне лікування під наглядом невропатолога.

Критерії ефективності у віддаленому періоді – усунення чи зниження вираженості больового синдрому, регрес рухових, чутливих та судинних порушень, поліпшення якості життя.

**Головний позаштатний спеціаліст**

**МОЗ України за спеціальністю «нейрохірургія»** Підпис

**Є.Г. Педаченко**

## ЗАТВЕРДЖЕНО

наказом Міністерства охорони здоров'я України  
від 13.06.2008 № 317

**Клінічний протокол надання медичної допомоги хворим  
із доброякісними пухлинами периферичних нервів**

Шифр за МКХ-10: D36

**Ознаки та критерії діагностики**

**Доброякісні пухлини периферичних нервів (ДППН)** серед патології периферичних нервів зустрічаються з частотою 2,8-3,4%. Пухлини нерва формуються з оболонок нерва чи нервових волокон.

Клінічними ознаками ДППН є:

1. Наявність об'ємного утворення в проекції нерва, котре від часу його виявлення тривалий час (місяці, роки) веде себе спокійно до чітких проявів його збільшення у розмірах.
2. Наявність розладів чутливості, котрі в залежності від розмірів пухлини проявляються симптомами подразнення (біль, парестезії, гіперпатії), та симптомами випадіння: (гіпестезія, анестезія).
3. Вегето-трофічні розлади: (порушення потовиділення, температурні розлади в зоні іннервації ураженого нерва, потоншення шкіри, зміни нігтів, випадіння волосся).
4. Рухові розлади: (парези, паралічі).

Діагностичними критеріями ДППН, що дають змогу відокремити від пухлин інших тканин та злоякісних пухлин, є наявність пухлиновидного утворення в проекції нерва, переважно округлої форми, з рівною поверхнею, не злучене з оточуючими тканинами, проградієнтний перебіг котрої досить тривалий. Уточнити характер росту пухлини та відношення до оточуючих тканин дають дані ультразвукового та магніто резонансних обстежень.

**Умови, в яких повинна надаватись медична допомога**

Пацієнти із ДППН підлягають можуть проходити обстеження амбулаторно, проте хірургічне лікування необхідно проводити в нейрохірургічному стаціонарі із використанням мікрохірургічної техніки, збільшувальної оптики, та за необхідності проведення реконструктивних мікрохірургічних втручань.

**Діагностика**

Діагностичні заходи включають:

1. Неврологічний та соматичний огляд.
2. Загальний та біохімічний аналізи крові, загальний аналіз сечі, кров на RW, австралійський антиген, визначення групи крові, резус фактора.
3. Ультразвукове обстеження.
4. ЕНМГ.
5. МРТ, ангиографія та рентгенографія за показаннями.
6. Біопсія, інтраопераційна експрес-біопсія та гістологічне обстеження видалених тканин.

**Лікування**

Основним методом лікування ДППН є хірургічне лікування, котре найбільш доцільно проводити у випадках збільшення розмірів утворення, появи больового синдрому чи порушення функції нерва, значного косметичного дефекту.

Основним завданням хірургічного лікування є повне видалення пухлини за умови збереження анатомічної цілості волокон та нерва загалом. У тих випадках, де неможливо досягнути збереження структури нерва, хірургічне лікування необхідно доповнити реконструктивними методиками.

#### **Критерії ефективності та очікувані результати лікування**

Критерії, ефективності хірургічного лікування у ранньому післяопераційному періоді – обсяг видалення пухлини та збереження функції нерва. Критерії, за якими приймається рішення про виписку зі стаціонару – загоєння рани. Орієнтовна тривалість лікування у стаціонарних умовах – 10-14 діб. Подальше амбулаторне лікування під наглядом невропатолога, онколога.

Критерії ефективності у віддаленому періоді – відсутність продовженого росту пухлини, нормалізація функції нерва, усунення чи зниження вираженості больового синдрому, поліпшення якості життя.

**Головний позаштатний спеціаліст**

**МОЗ України за спеціальністю «нейрохірургія»** *Підпис*

**Є.Г. Педаченко**

ЗАТВЕРДЖЕНО

наказом Міністерства охорони здоров'я України  
від 13.06.2008 № 317**Клінічний протокол надання медичної допомоги хворим  
із злоякісними пухлинами периферичних нервів**

Шифр за МКХ-10: C47

**Ознаки та критерії діагностики**

**Злоякісні пухлини периферичних нервів (ЗППН)** серед патології периферичних нервів зустрічаються з частотою 0,8-1,1%. Злоякісні пухлини нерва формуються з оболонок нерва, нервових волокон, оточуючих нерв тканин чи гематогенним шляхом.

Клінічними ознаками ЗППН є:

1. Наявність об'ємного утворення в проекції нерва, котре характеризується швидким ростом, веде себе агресивно, наявність збільшених лімфовузлів.
2. Наявність розладів чутливості, котрі в залежності від розмірів пухлини проявляються симптомами подразнення (біль, парестезії, гіперпатії), та симптомами випадіння: (гіпестезія, анестезія)
3. Вегето-трофічні розлади: (порушення потовиділення, температурні розлади в зоні іннервації ураженого нерва, потоншення шкіри, зміни нігтів, випадіння волосся).
4. Рухові розлади : (парези, паралічі).
5. Клінічні ознаки первинної пухлини за умов метастатичного ураження нервів.

Діагностичними критеріями ЗППН, що дають змогу відокремити від пухлин інших тканин та доброякісних пухлин, є наявність пухлиновидного утворення в проекції нерва, переважно неправильної форми, з нерівною поверхнею, злучене з оточуючими тканинами, проградієнтний перебіг котрої досить короткий. Уточнити характер росту пухлини та відношення до оточуючих тканин дають дані ультразвукового, комп'ютерного та магніто-резонансних обстежень. Можливі зміни загально-клінічних аналізів.

**Умови, в яких повинна надаватись медична допомога**

Пацієнти із ЗППН можуть проходити обстеження амбулаторно, проте хірургічне лікування необхідно проводити в нейрохірургічному стаціонарі із використанням мікрохірургічної техніки, збільшувальної оптики, та за необхідності проведення реконструктивних мікрохірургічних втручань.

**Діагностика**

Діагностичні заходи включають:

1. Неврологічний та соматичний огляд.
2. Загальний та біохімічний аналізи крові, загальний аналіз сечі, кров на RW, австралійський антиген, визначення групи крові, резус фактора.
3. Ультразвукове обстеження.
4. ЕНМГ.
5. МРТ, ангиографія та рентгенографія за показаннями.
6. біопсія, інтраопераційна експресбіопсія та гістологічне обстеження видалених тканин.
7. Радіосцинтиграфія.

**Лікування**

Основним методом лікування ЗППН є хірургічне лікування з радикальним видаленням пухлини та регіонарних лімфовузлів з подальшою рентген та хіміотерапією.



Основним завданням хірургічного лікування є повне видалення пухлини. За необхідності проведення резекції нерва в межах інтактних тканин з подальшим зшиванням чи аутопластикою нерва. У тих випадках, де проведена резекція пухлини із ділянкою нерва та подальшою рентгенотерапією, через чотири-шість місяців по видаленні пухлини проводиться реконструктивне втручання на ушкоджених нервах чи транспозиція м'язів.

#### **Критерії ефективності та очікувані результати лікування**

Критерії ефективності хірургічного лікування у ранньому післяопераційному періоді – обсяг видалення пухлини та збереження функції нерва. Критерії, за якими приймається рішення про виписку зі стаціонару – загоєння рани, стабілізація загального стану.

Орієнтовна тривалість лікування у стаціонарних умовах 12-18 діб. Подальший диспансерний облік та амбулаторне лікування під наглядом онколога, хіміотерапевта, за необхідності стаціонарне лікування.

Критерії ефективності у віддаленому періоді – відсутність продовженого росту пухлини впродовж п'яти років, середня тривалість життя після комбінованого лікування, поліпшення функції нерва, усунення чи зниження вираженості больового синдрому, поліпшення якості життя.

**Головний позаштатний спеціаліст**

**МОЗ України за спеціальністю «нейрохірургія»** Підпис

**Є.Г. Педаченко**

## ЗАТВЕРДЖЕНО

наказом Міністерства охорони здоров'я України  
від 13.06.2008 № 317**Клінічний протокол надання медичної допомоги хворим із мононевропатіями**

Шифр за МКХ-10: G 55-59

**Ознаки та критерії діагностики**

**Нетравматичні (тунельні, компресійно-ішемічні) мононевропатії** – клінічний симптомокомплекс, що обумовлений стисненням судин та нервів в анатомічно сформованих каналах або тунелях, утворених кістками, м'язами, сухожиллями і т.п.

Тунельні невропатії є достатньо розповсюдженим поліетіологічним захворюванням нервової системи. Поширеність тунельних невропатій серед усіх захворювань периферичної нервової системи складає приблизно 40%.

Серед основних причин, що призводять до розвитку компресійно-ішемічних невропатій, називають травму (в тому числі довготривалу мікротравматизацію внаслідок професійної діяльності, занять спортом та ін.), особливості анатомічної будови (наявність вузьких каналів, сухожильних перетинок, кісткових відростків), спадкові аномалії (додаткові м'язи, додаткові ребра, фіброзні тяжі, кісткові шпори та ін.), ендокринопатії (гіпотиреоз, акромегалія), гормональну контрацепцію, вагітність, лактацію, вроджену вразливість периферичних нервів (генетично детерміновану), аліментарне голодування, атрофію підшкірно-жирової клітковини, системні захворювання та хвороби крові (ревматоїдний артрит, мієломна хвороба, амілоїдоз та ін.), пухлини та багато інших.

**Види компресійно-ішемічних уражень:****Гострі нейропатії**

– Найчастіше є результатом травми (внаслідок безпосередньої дії травмуючого агента, швидко наростаючої гематоми або набряку, за рахунок стиснення уламками кісток або результати вивихів).

– Можуть бути ятрогенними (стиснення джгутом чи гіпсовою пов'язкою, в результаті неправильних укладок на операційному столі, стиснення фіксуєчими пластинами та ін.).

– Результат неправильного положення кінцівок.

– Внаслідок різкого перенапруження м'язів.

**Хронічні нейропатії**

– Тунельні компресійні синдроми.

– Посттравматичні компресійно-ішемічні нейропатії (стиснення кістковою мозоллю, стиснення внаслідок рубцевих змін оточуючих тканин).

**Найбільш поширені види тунельних синдромів:****Верхньої кінцівки**

– Синдром верхнього грудного виходу.

– Лопаточно-реберний синдром.

– Синдром надлопаткового нерва.

– Тунельні синдроми серединного нерва (надвиростково-ліктьового жолобу, круглого пронатора, карпального каналу).

– Тунельні синдроми променевого нерва (радіальний тунельний синдром плеча, супінаторний, радіальний тунельний синдром зап'ястка, парестетична невралгія Вертенберга).

– Тунельні синдроми ліктьового нерва (надвиростково-ліктьового жолобу, кубітальний, в каналі Гюйона, в гороховидно-крючковидному каналі).

**Нижньої кінцівки**

- Затульного нерва.
- Хвороба Рота (нейропатія латерального шкірного нерва стегна).
- Здухвинно-пахвинна нейропатія.
- Синдром грушовидного м'яза.
- Синдром тарзального каналу.
- Синдром підшкірного нерва.

**Тулуба**

- Notalgia parestetica.
- Сідничого нерва.
- Синдром прямого м'яза живота.
- Стегново-пахвинна нейропатія.

**Ознаки та критерії діагностики захворювання**

Клінічна картина тунельних невропатій залежить від виду ураженого нерва, локалізації та ступеня компресії, темпу розвитку компресії, наявності супутніх компресійних ушкоджень судин, вікових та індивідуальних особливостей хворого.

Основними клінічними ознаками даного захворювання є:

- Поєднання сенсорних та моторних дефектів (ізолювані рухові розлади зустрічаються рідко і, як правило, є результатом травматичного ураження).
- В клінічній картині переважає больовий синдром, вегетативні розлади.
- Характерним є наявність парестезій.
- Пальпаторно у більшості хворих визначається локальний біль, що відповідає місцю компресії нервового стовбура.
- Цінною діагностичною ознакою є симптом Тінеля.
- Позитивними є тести, що поглиблюють компресійно-ішемічне ураження (пасивне згинання або розгинання в суглобах, піднімання кінцівки догори).
- Досить часто позитивний ефект при проведенні новокаїнгідрокортизонової параневральної блокади.
- В пізні терміни з'являється атрофія м'язів, що є несприятливою ознакою щодо прогнозу лікування.

**Умови, у яких повинна надаватись медична допомога**

Хворим з гострими мононевропатіями (переважно травматичними) допомога повинна надаватися у відповідних відділеннях (судинних, травматологічних, хірургічних), в залежності від причини, що викликала стиснення нервового стовбура (гематоми, уламки кісток, вивихи та ін.).

У випадку, коли гостра невропатія є домінуючим ураженням (тобто при відсутності супутніх ушкоджень) лікування повинно проводитися у неврологічному відділенні або амбулаторно під наглядом невропатолога.

Хворі з хронічними тунельними невропатіями повинні проходити лікування у нейрохірургічному відділенні.

**При наявності у хворого ознак компресійно-ішемічного ураження периферичних нервів необхідним є проведення стандартного комплексу досліджень, який повинен включати:**

1. Загальний соматичний огляд з визначенням основних вітальних функцій (дихання, пульс, АД).
2. Неврологічний огляд.

3. Рентгенографія відповідної ділянки (наявність додаткових ребер, відростків кісток, кісткової мозолі, переломів, вивихів та ін.).

4. МРТ (візуалізація ділянки компресії нервового стовбура, МРТ хребта при диференційній діагностиці з остеохондрозом).

5. Електрофізіологічні методи дослідження, що проводяться в динаміці (мають вирішальне значення в діагностиці, виборі тактики та визначення ефективності відновного лікування). Основним електрофізіологічним показником, що свідчить про ступінь компресії, є латентний період ПД. Серед електрофізіологічних досліджень перевагу надають методикам реєстрації викликаних потенціалів (електронейроміографія). Необхідним є також забезпечення можливості виконання інтраопераційного електрофізіологічного дослідження.

6. Доплерографія судин кінцівок з виконанням згинально-розгинальних проб.

7. Визначення групи крові та резус-фактора.

8. Загальний аналіз крові та сечі.

9. Аналіз крові на вміст цукру.

10. Біохімічне дослідження крові (електроліти, загальний білок), показників осмолярності плазми крові та гематокриту, дослідження згортання крові.

### **Принципи лікування**

Обсяг та послідовність надання лікувальної допомоги залежать від стану хворого, наявності супутніх ушкоджень, виду та ступеня ураження нервового стовбура.

**При гострих невротіях за відсутності супутніх уражень, як правило, хірургічне лікування не показано.**

Проведення декомпресії нервового стовбура виконується лише **при наявності показань до хірургічного лікування з приводу супутніх уражень, що викликали компресію:**

– Невідкладне хірургічне втручання показане при гострій компресії наростаючою гематомою або набряком.

– Абсолютним показанням до оперативного втручання в ранні терміни при гострих компресійних (як правило травматичних) ураженнях є наявність повного блоку проведення за даними електронейроміографії з ознаками повної денервації м'язових волокон, і з урахуванням інших обставин (характеру та механізму травми, клінічних проявів) та даних інших методів обстеження, може слугувати показом до оперативного втручання.

– Абсолютним показанням до оперативного втручання в ранні терміни також є наявність вираженого прогресуючого больового синдрому та швидка поява грубих вегетотрофічних порушень.

– До абсолютних показань належать відкриті ушкодження, що супроводжують ушкодженням значних магістральних судин і кісток.

В усіх інших випадках питання щодо хірургічного лікування визначається динамічним спостереженням та ЕНМГ контролем, і в разі відсутності позитивної динаміки повинно бути вирішене протягом 4-6 тижнів.

Нейрохірургічне втручання також показане при відсутності інформації про обсяг і характер операцій, зроблених в інших лікувальних закладах, особливо в неспеціалізованих, а також при відсутності відновлення втрачених функцій у межах термінів регенерації нервових волокон.

**При хронічних компресійно-ішемічних ураженнях, в тому числі при тунельних синдромах, консервативне лікування, як правило, є неефективним. Застосування консервативного лікування є виправданим лише при відмові хворого від хірургічного лікування або при наявності протипоказань до оперативного втручання.**

Наявність симптомів випадіння (гіпостезія, атрофія м'язів та ін.) є безумовним показанням до хірургічного лікування. Враховуючи механізми утворення компресійно-ішемічних невропатій, метою оперативних втручань, крім декомпресії нервового стовбура, є створення умов для запобігання повторного ураження. Ефективність лікування залежить від тривалості захворювання, рівня ушкодження, виду нервового стовбура, виразності рухових та вегетативно-трофічних порушень.

При виконанні втручань надають перевагу косметичним розрізам, що не проходять в проекції нерва. Суть оперативного втручання полягає в проведенні декомпресії нервового стовбура шляхом пересічення або видалення компресуючого агента. З метою запобігання рецидиву компресії допускається переведення нерва в інше анатомічне ложе за умови збереження його кровопостачання та відсутності натягнення.

Обов'язковим при наданні хірургічної допомоги хворим з тунельними невропатіями є виконання наступних умов:

1. Наявність спеціаліста, який володіє навичками мікрохірургічної техніки з гарним знанням топографічної анатомії периферичних нервів, здатним забезпечити точну діагностику характеру, ступеня та рівня ушкодження нерва.

2. Наявність мікроскопічної операційної техніки.

3. Наявність мікрохірургічного інструментарію, апаратури для інтраопераційної електродіагностики.

4. Адекватне анестезіологічне забезпечення.

Лікування в післяопераційному періоді є аналогічним консервативному лікуванню невропатій і включає призначення інгібіторів холінестерази, вітамінів групи В, розсмоктувочої терапії, біогенних стимуляторів, електростимуляції, масажу, ЛФК.

#### **Протипоказання до оперативного втручання:**

– порушення свідомості (сопор, кома), геморагічний або травматичний шок, інші вітальні порушення;

– критичні порушення системи згортання крові, ДВЗ-синдром;

– наявність супутньої патології, що призводить або може призвести до порушення вітальних функцій у хворого, або перешкоджає проведенню відносно тривалих операцій;

– наявність виражених трофічних порушень або явищ запалення в ділянці операції;

– тотальна атрофія м'язів у осіб старше 45-50 років;

– наявність грубих сухожильних, м'язових і кісткових контрактур.

**Критеріями ефективності та очікуваними результатами лікування** є зменшення вегетативно-трофічних порушень, зменшення або зникнення больового синдрому, регрес неврологічного дефіциту.

Середній термін лікування в нейрохірургічному відділенні – до 8 діб (може бути скорочений до 1-2 днів).

У подальшому хворому показано відновне лікування під наглядом дільничного невропатолога та травматолога (хірурга) з обов'язковим регулярним ЕНМГ контролем.

**Головний позаштатний спеціаліст**

**МОЗ України за спеціальністю «нейрохірургія»** Підпис

**Є.Г. Педаченко**

## ЗАТВЕРДЖЕНО

наказом Міністерства охорони здоров'я України  
від 13.06.2008 № 317**Клінічний протокол  
надання медичної допомоги хворим із аденомою гіпофіза**

Шифр за МКХ-10: D.35.2

**Ознаки та критерії діагностики**

**Аденоми гіпофіза** мають місце у 11% хворих з внутрішньочерепними пухлинами. Вони відносяться до доброякісних новоутворень ЦНС, які ростуть з передньої долі гіпофіза (аденогіпофіза).

Основними клінічними ознаками аденом гіпофіза є гормональні та зорові розлади. Класичним клініко-діагностичним критерієм при постановці діагнозу аденоми гіпофіза є триада Гірша (поєднання гормональних та зорових розладів із змінами турецького сідла на рентгенограмах черепа).

Серед гормональних та обмінних розладів при аденомах найбільш частими є:

1. Синдром аменореї-галактореї (при пролактинсекретуючих аденомах).
2. Акромегалія (при СТГ-секретуючих аденомах).
3. Нейроендокринне ожиріння, енцефалопатія, артеріальна гіпертензія (при АКТГ-секретуючих аденомах – синдром Нельсона, хвороба Іценко-Кушинга). Можливі змішані форми гормональної активності аденом, включаючи також і гіперсекрецію ТТГ.

Зорові розлади, які є вогнищевою симптоматикою у вигляді змін полів зору, переважно бітемпоральної геміанопсії; на очному дні виявляються ознаки первинної атрофії зорових нервів.

Можлива поява окоорухових порушень у вигляді різного ступеня парезів окоорухових нервів, переважно III пари ЧМН.

Характерною рентгенологічною ознакою аденом гіпофіза є зміни турецького сідла за первинним типом: збільшення розмірів, витончення або відсутність спинки сідла, двоконтурність дна.

При КТ виявляється об'ємне новоутворення підвищеної щільності або ізотенсивне в порожнині сідла та за його межами при екстраселярному поширенні аденоми. Можливі кістозні зміни та ділянки звапнення.

МРТ в діагностиці аденоми гіпофіза дозволяє отримати точну інформацію про конфігурацію пухлини (обстеження в 3-х проєкціях), отримати важливі дані про відношення пухлини до оточуючих мозкових структур при її екстраселярному поширенні, ознаки інвазії пухлини в кавернозні синуси. Особливо важливою є інформація на підставі МРТ про відстань між інтракавернозними частками внутрішніх сонних артерій, що обов'язково враховується при плануванні трансфеноїдальних операцій. Діагностичні можливості МРТ значно вищі у візуалізації перехрестя зорових нервів та гіпоталамічних структур. МРТ є єдиною інструментальною методикою діагностики аденом гіпофіза.

Лабораторна діагностика дає інформацію про гормональну активність пухлини, визначаючи рівні гормонів сироватки крові (пролактин, СТГ, АКТГ, ТТГ, кортизол). При цьому можна визначити як гіперпродукцію, так і гормональну недостатність (гіпопітуїтаризм).

За типом клінічного перебігу, крім основного – повільнопрогресуючого варіанту аденоми гіпофіза, можливий гострий та підгострий варіанти захворювання при аденомах гіпофіза з інсультоподібним перебігом, що зумовлено порушенням кровообігу в тканині пухлини.

**Умови, в яких повинна надаватися медична допомога**

Пацієнти з аденомами гіпофіза підлягають стаціонарному лікуванню в нейрохірургічному відділенні.

Консервативна терапія мікроаденом гіпофіза може проводитися амбулаторно.

В окремих випадках аденом гіпофіза з декомпенсованими гормональнообмінними порушеннями (цукровий діабет, порушення водно-електролітного балансу, гіпоталамічний синдром) хворі мають проходити лікування в ендокринологічних стаціонарах, в тому числі при інтенсивній підготовці до нейрохірургічних операцій.

**Діагностика**

Діагностичні заходи включають:

1. Деталізація скарг та анамнезу.
2. Неврологічний огляд.
3. Соматичний огляд, ЕКГ, УЗДГ.
4. Огляд нейроофтальмолога та отоневролога.
5. Рентгенографія черепа (турецьке сідло).
6. КТ голови.
7. МРТ головного мозку.
8. Лабораторні дослідження: дослідження гормонів крові; біохімічні дослідження крові цукру, коагулограма, загальні аналізи крові та сечі.
9. Консультації спеціалістів та дослідження в динаміці.

**Лікування**

Основним методом лікування аденом гіпофіза являється хірургічний. Хірургічному лікуванню підлягають аденоми гіпофіза з зоровими порушеннями. У випадках ендоселлярних аденом гіпофіза без зорових порушень операція проводиться з метою запобігання розвитку останніх.

Мікроаденоми гіпофіза, що секретують пролактин та СТГ, підлягають консервативній терапії. Оперативне втручання проводиться тільки у випадках неефективності останньої або її непереносимості (ендокринологічна стадія захворювання).

Мікроаденоми, що секретують АКТГ або ТТГ, підлягають нейрохірургічному лікуванню відразу після встановлення діагнозу.

Протипоказаннями до проведення нейрохірургічних операцій при аденомах гіпофіза є наявність у хворого декомпенсованої соматичної патології.

**Критерії ефективності та очікувані результати лікування**

Летальність при хірургічному лікуванні аденом гіпофіза не повинна перевищувати 1,5 – 2 %.

Критерії, за якими приймаються рішення про виписку із нейрохірургічного стаціонару: поліпшення зорових функцій, зменшення або нормалізація рівня гормонів крові при гіперсекретуючих аденомах, загоєння рани, відсутність ознак ліквореї.

Орієнтовна тривалість лікування хворих в нейрохірургічному стаціонарі – 12 діб.

**Головний позаштатний спеціаліст**

**МОЗ України за спеціальністю «нейрохірургія»** Підпис

**Є.Г. Педаченко**

## ЗАТВЕРДЖЕНО

наказом Міністерства охорони здоров'я України  
від 13.06.2008 № 317**Клінічний протокол надання медичної допомоги хворим із позамозковими базальними супратенторіальними пухлинами мозкових оболонок (менінгіомами)**

Шифр за МКХ-10: D 32.0 – типових і атипичних БМГМ, C 70.1 – анапластичних БМГМ

Базальні менінгіоми головного мозку (БМГМ) – позамозкові пухлини мозкових оболонок походять із клітин менінготелія (арахноїдендотелія), що вистилає тверду і павутинну оболонки основи черепа під базальною поверхнею головного мозку; від криші орбіти до великого потиличного отвору, і займають майже 1/3 всіх МГМ; в більшості випадків – біологічно доброякісні пухлини і характеризуються сприятливим прогнозом з достатньо тривалим терміном безрецидивного виживання після їх радикального видалення.

Локалізація БМГМ на основи черепа в безпосередній близькості до магістральних судин артеріального кола великого мозку, черепних нервів і стовбура мозку значно збільшує складність хірургічного втручання і ризик операції.

БМГМ по розташуванню і клінічних проявах ділять на: менінгіоми ольфакторної ямки, площадки і пагорбка турецького сідла, крил основної кістки (великого крила основної кістки, зовнішнього і внутрішнього відділів малого крила), кавернозного синуса, поверхні орбіти і пірамідки скроневої кістки.

Відповідно сучасним гістологічним класифікаціям пухлин ЦНС, менінгіоми розділені за ступенем злоякісності на 3 групи: типові (доброякісні), атипичні (напівдоброякісні) і злоякісні (анапластичні).

БМГМ здебільшого, це типові (доброякісні) за своїми структурно-біологічним властивостями пухлини, які можуть бути радикально видалені хірургічним методом.

Пухлини переважно сірувато-червонуватого кольору, мають капсулу, добре відмежовані від мозку, тісно зв'язані з ТМО, інтенсивно кровопостачаються із гіпертрофованих оболонкових артерій, а також із судин мозку.

**Типові (доброякісні) та атипичні (напівдоброякісні) БМГМ:** гістологічно характеризуються рівномірним розташуванням клітин і помірним поліморфізмом ядер, фігур мітозів і некрозу немає. Серед типових менінгіом виділяють наступні гістологічні варіанти: менінготеліоматозний, фібробластичний, змішаний, псамоматозний, ангіоматозний, світлоклітинний і секреторний.

**Анапластичні (злоякісні) БМГМ:** гістологічно характеризуються різко вираженими структурною і клітинною атипією. Перша проявляється втратою для типових менінгіом особливостей – мікроконцентричних «вихревих» структур. Друга проявляється або різко вираженим клітинно-ядерним поліморфізмом, чи наявністю мономорфних клітин з гіперхромними ядрами і бідною цитоплазмою. Загальними гістологічними ознаками злоякісних менінгіом є густе розташування клітин по всій структурі пухлини, а також наявність множинних фігур мітозу (до 10-15 в одному полі зору) і вогнищ некрозу різних розмірів. Найбільш характерною відмінністю анапластичних від типових КМГМ є їх властивість формувати структури «епітеліально-ембріонального типу», до яких відносяться папілярні структури, щільові і округлі порожнини і пухлинні розетки.

**Ознаки та критерії діагностики захворювання**

БМГМ проявляються загальнономозковими і вогнищевими симптомами. Загальнономозкові симптоми свідчать про наявність пухлини, але не вказують на її локалізацію, вогнищеві,



навпроти, відіграють важливу роль у визначенні розташування пухлини, тобто встановити топічний діагноз.

**1.** Найбільш постійними і типовими **загально мозковими симптомами** є головний біль, блювота, головокружіння, психічні розлади, судомні напади, застійні диски чи атрофії зорових нервів, зміни тиску і складу спинномозкової речовини, оболонкові і корінцеві симптоми, загальні рентгенологічні зміни черепа.

**2. Вогнищеві симптоми** ділять на первинно-вогнищеві, що з'являються в результаті прямого впливу на ті чи інші мозкові структури або ішемізації частини мозку що здавлюється, і вторинно-вогнищеві. Які обумовлені зміщеннями або ущільненнями мозку в тензоріальному чи великому отворі, а також ішемізацією частини мозку, що не прилягає до пухлини і здавлюються по мірі росту пухлини.

**БМГМ** за розташуванням і клінічними проявами ділять на:

**2.1 Субфронтальні** – пухлини даху орбіти, ольфакторної ямки, площадки клиноподібної кістки, пагорбка турецького сідла – варіанти росту: а) передній антехазмальний; б) задній супрахіазмальний в) задній супрадіафрагмальний (супраселлярний); г) задній параселлярний; БМГМ діафрагми і спинки турецького сідла.

**2.2 Крил клиноподібної кістки** – медіальних відділів малого крила (кавернозного синуса); внутрішніх відділів крил клиноподібної кістки; середніх і зовнішніх відділів крил клиноподібної кістки; вершини орбіти; каналу зорового нерва; дна середньої черепної ямки; інтраосальні гіперостотичні.

Комп'ютерна томографія і магнітно-резонансна томографія – основні дослідження в діагностичному комплексі. Вони дозволяють визначити як характер пухлини, так і особливості її топографії, взаємовідношення з мозковими структурами, оцінити їх ступінь стиснення і зміщення. МРТ переважає за інформативністю КТ. Вона дозволяє встановити залучення великих венозних колекторів в пухлину та визначити консистенцію менінгіоми. МРТ-ангіографія дає точну інформацію про взаємовідношення функціонально-важливих артеріальних судин з пухлиною і дозволяє виявити судини, що кровопостачають пухлину.

#### **Умови, в яких повинна надаватись медична допомога**

Пацієнти з доброякісними менінгіомами супратенторіальної локалізації підлягають стаціонарному лікуванню в нейрохірургічному відділенні або в спеціалізованій нейроонкологічній клініці.

#### **Діагностика**

Діагностичні заходи включають:

1. Неврологічний та соматичний огляд.
2. Рентгенологічні зміни черепа.
3. Комп'ютерна томографія.
4. Магнітно-резонансна томографія (МРТ) – ведучий метод діагностики.
5. При необхідності магнітно-резонансна томографія з контрастом.
6. При необхідності церебральна ангіографія для виключення аневризм магістральних артерій мозку. При БМГМ виявляються гіпертрофовані гілки передньої і середньої менінгіальних артерій, харчуючі пухлину, а в капілярній фазі – чіткі контури і тінь пухлини. При БМГМ в боковій проекції дугоподібні зміщення ПМА.

#### **Лікування**

Основним методом лікування хворих з КМГМ супратенторіальної локалізації є хірургічне видалення пухлини.

При виборі хірургічного доступу у цих хворих слід враховувати такі фактори, як місце похідного росту пухлини, напрямок росту і поширення КМГМ, а також консистенцію пухлини.

Вибір адекватного хірургічного доступу, раціональної тактики операції і техніки значною мірою визначає результати хірургічного лікування. До пухлин ПЧЯ в основному використовують базальні субфронтальні доступи, а до БМГМ СЧЯ – базальні лобно-скроневі, базальні скроневі чи підскроневі, з резекцією чи без резекції виличної дуги.

Ступінь радикальності видалення менінгіоми визначається в кожному випадку інтраопераційно в залежності від залучення в патологічний процес функціонально важливих артерій основи мозку, ризику анатомічного пошкодження черепних нервів, обростання життєвоважливих магістральних артерій великого мозку, поширення пухлини в великі венозні колектори, наявності широкої інфільтрації піальної оболонки і інвазивності росту.

Лікування в післяопераційному періоді включає, залежно від стану хворого, заходи інтенсивної терапії (за показаннями). Проводиться динамічне (клінічне, лабораторне, рентгенологічне) спостереження за неврологічним та соматичним статусом хворого. КТ чи МРТ–контроль при погіршенні стану хворого.

Протипокази до оперативного лікування: наявність грубої декомпенсованої соматичної патології.

Подальше лікування анапластичних КМГМ – або у відділенні реабілітації чи неврології, або під наглядом невропатолога амбулаторно з обов'язковим проведенням променевої і/або хіміотерапії.

Часто в якості передопераційної підготовки та після операції застосовується гормонозамісна терапія (ГЗТ) – гормонами щитоподібної залози (Л-тіроксин), та глюко- і мінералокортикоїдами (кортизона ацетат, кортинеф, преднізолон) при недостатності наднирників.

**Критеріями ефективності та очікуваними результатами лікування є поліпшення стану хворого з частковим регресом загальнономозкової та вогнищевої неврологічної симптоматики, відновлення лікворотоку, регрес компресійно-дислокаційних симптомів м'язових структур.**

Орієнтовна тривалість лікування у стаціонарних умовах – до 15 днів.

Подальше лікування – або у відділенні реабілітації чи неврології, або під наглядом невропатолога амбулаторно.

Прогноз при типових і атипичних БМГМ: рецидиви виявляються після їх радикального видалення майже у 10% протягом 15 років. Прогноз при анапластичних БМГМ: рецидиви в 100% випадків, а 5-річне виживання не перевищує 30%.

**Головний позаштатний спеціаліст**

**МОЗ України за спеціальністю «нейрохірургія»** Підпис

**Є.Г. Педаченко**

## ЗАТВЕРДЖЕНО

наказом Міністерства охорони здоров'я України  
від 13.06.2008 № 317

**Клінічний протокол надання медичної допомоги хворим  
із позамозковими конвекситалями супратенторіальними пухлинами мозкових  
оболонок (менінгіомами)**

Шифр за МКХ-10: D 32.0 – типові і атипові КМГМ, C 70.1 – анапластичні КМГМ

Позамозкові пухлини мозкових оболонок (менінгіоми) походять із клітин менінготелія (арахноідендотелія), що вистилає тверду і павутинну оболонки мозку, а також ділянки судинних сплетінь шлуночків мозку; складають біля 30% всіх первинних внутрішньочерепних пухлин, виникають частіше в жінок в період пери- і постменопаузи, в 60-70% випадків поєднуються з другими гормонозалежними пухлинами; в більшості випадків – біологічно доброякісні пухлини і характеризуються сприятливим прогнозом з достатньо тривалим терміном безрецидивного виживання після їх радикального видалення.

По локалізації (в залежності від їх місця росту) конвекситалями менінгіоми головного мозку (КМГМ) ділять на: власно-конвекситалями (бокової поверхні головного мозку), парасагітальні (поряд із серпоподібним паростком), серпоподібного паростка і внутрішньошлуночкові. Переважно трапляються – парасагітальні і конвекситалями пухлини.

Розрізняють 3 форми росту КМГМ: кулеподібну, інфільтративну і змішану. Майже в 1/3 хворих КМГМ вростають в кістки склепіння черепа.

Власно-КМГМ розділяються по розташуванню в залежності від місця похідного росту пухлини на: КМГМ лобної долі, КМГМ центральних звивин, КМГМ тім'яної долі, КМГМ Сільвієвої щілини, КМГМ скроневої долі і КМГМ потиличної долі.

КМГМ парасагітальної локалізації ділять на: КМГМ передньої третини великого серпоподібного паростка і ВСС, КМГМ середньої третини великого серпоподібного паростка і ВСС, КМГМ задньої третини великого серпоподібного паростка і ВСС.

Відповідно сучасним гістологічним класифікаціям пухлин ЦНС, менінгіоми розділені за ступенем злоякісності на 3 групи: типові (доброякісні), атипові (напівдоброякісні) і злоякісні (анапластичні).

КМГМ – здебільшого, це типові (доброякісні) за своїми структурно-біологічним властивостями і можуть бути радикально видалені хірургічним методом.

Пухлини переважно сірувато-червонуватого кольору, мають капсулу, добре відмежовані від мозку, тісно зв'язані з ТМО, інтенсивно кровопостачаються із гіпертрофованих оболонкових артерій, а також із судин мозку.

**Типові (доброякісні), та атипові (напівдоброякісні) КМГМ:** гістологічно характеризуються рівномірним розташуванням клітин і помірним поліморфізмом ядер, фігур мітозів і некрозу немає. Серед типових менінгіом виділяють наступні гістологічні варіанти: менінготеліоматозний, фібробластичний, змішаний, псамомматозний, ангіоматозний, світлоклітинний і секреторний.

**Анапластичні (злоякісні) КМГМ:** гістологічно характеризуються різко вираженими структурною і клітинною атипією. Перша проявляється втратою для типових менінгіом особливостей – мікроконцентричних «вихревих» структур. Друга проявляється або різко вираженим клітинно-ядерним поліморфізмом чи наявністю мономорфних клітин з гіперхромними ядрами і бідною цитоплазмою. Загальними гістологічними признаками злоякісних менінгіом є густе розташування клітин по всій структурі пухлини, а також наявність множинних фігур мітозу (до 10-15 в одному полі зору) і вогнищ некрозу різних розмірів.

Найбільш характерною відмінністю анапластичних від типових КМГМ є їх властивість формувати структури «епітеліально-ембріонального типу», до яких відносяться папілярні структури, щільові і округлі порожнини і пухлинні розетки.

### **Ознаки та критерії діагностики**

КМГМ проявляються загальномозковими і вогнищевими симптомами. Загальномозкові симптоми свідчать про наявність пухлини, але не вказують на її локалізацію, вогнищеві, навпроти, відіграють важливу роль у визначенні розташування пухлини, тобто встановити топічний діагноз.

**1.** Найбільш постійними і типовими **загальномозковими симптомами** є головний біль, блювота, головокружіння, психічні розлади, судомні випадки, застійні диски зорових нервів, зміни тиску і складу спинномозкової речовини, оболонкові і корінцеві симптоми, загальні рентгенологічні зміни черепа.

**2. Вогнищеві симптоми** ділять на первинно-вогнищеві, що проявляються в результаті прямого впливу на ті чи інші мозкові структури або ішемізації частини мозку, що здавлюється, і вторинно-вогнищеві, які обумовлені зміщеннями або ущільненнями мозку в теноторіальному чи великому отворі, а також ішемізацією частини мозку, що не прилягає до пухлини і здавлюється по мірі росту пухлини.

**2.1 Пухлини лобної долі** за розташуванням і клінічними проявами ділять на: пухлини медіального і базального відділів, полюсної локалізації, премоторної ділянки, задніх відділів лобної ділянки, предцентральної звивини і базальних відділів лобної долі.

**2.2 Пухлини тім'яної долі** за розташуванням і клінічними проявами ділять на: пухлини постцентральної звивини, верхньої і нижньої тім'яної дольки та вуглової звивини домінуючої півкулі мозку.

**2.3 Пухлини скроневої долі** за розташуванням і клінічними проявами ділять на: пухлини полюса і пухлини задніх відділів скроневої ділянки.

**2.4 Пухлини потиличної долі**, для них характерними є прості зорові фотопсії, також мають місце і дисхроматопсії в протилежних полях зору.

Комп'ютерна томографія і магнітно-резонансна томографія – основні дослідження в діагностичному комплексі. Вони дозволяють визначити як характер пухлини, так і особливості її топографії, взаємовідношення з мозковими структурами, оцінити їх ступінь стиснення і зміщення. МРТ переважає за інформативністю КТ. Вона дозволяє встановити залучення великих венозних колекторів в пухлину та визначити консистенцію менінгіоми. МРТ-ангіографія дає точну інформацію про взаємовідношення функціонально-важливих артеріальних судин з пухлиною і дозволяє виявити судини, що кровопостачають пухлину.

### **Умови, в яких повинна надаватись медична допомога**

Пацієнти з доброякісними менінгіомами супратенторіальної локалізації підлягають стаціонарному лікуванню в нейрохірургічному відділенні або в спеціалізованій нейроонкологічній клініці.

### **Діагностика**

Діагностичні заходи включають:

1. Неврологічний та соматичний огляд.
2. Комп'ютерна томографія.
3. Магнітно-резонансна томографія (МРТ) – ведучий метод діагностики.
4. При необхідності магнітно-резонансна томографія з контрастом.
5. При необхідності церебральна ангіографія з подовженою венозною фазою з контрастуванням ВСС і поверхневих вен впадаючих в ВСС.

## Лікування

Основним методом лікування хворих з КМГМ супратенторіальної локалізації є хірургічне видалення пухлини.

При виборі хірургічного доступу у цих хворих слід враховувати такі фактори, як місце походного росту пухлини, напрямок росту і поширення КМГМ, а також консистенцію пухлини.

Для доступів в лобній і скроневій ділянках перевагу віддають лінійним чи дугоподібним розрізам шкіри, в тім'яній і потиличній – підковоподібним. Розміри, форма і місце формування клаптя і трепанаційного вікна в кістках черепа визначаються в залежності від локалізації пухлини і об'єму запланованої операції. Здебільшого трепанація не повинна бути широкою, однак достатньою для виділення пухлини по її контуру при мінімальній травматизації прилягаючих ділянок мозку. Орієнтовно розміри трепанаційного вікна повинні на 1 см бути більшими за проекцію пухлини на поверхню черепа.

Ступінь радикальності видалення менінгіоми визначається в кожному випадку інтраопераційно в залежності від залучення в патологічний процес функціонально важливих артерій основи мозку, ризику анатомічного пошкодження черепних нервів, обростання життєвоважливих магістральних артерій великого мозку, поширення пухлини в великі венозні колектори, наявності широкої інфільтрації піальної оболонки і інвазивності росту.

Лікування в післяопераційному періоді включає, залежно від стану хворого, заходи інтенсивної терапії (за показаннями). Проводиться динамічне (клінічне, лабораторне, рентгенологічне) спостереження за неврологічним та соматичним статусом хворого. КТ чи МРТ-контроль при погіршенні стану хворого.

Протипоказання до оперативного лікування: наявність грубої декомпенсованої соматичної патології.

Подальше лікування анапластичних КМГМ або у відділенні реабілітації чи неврології, або під наглядом невропатолога амбулаторно з обов'язковим проведенням променевої і/або хіміотерапії.

**Критеріями ефективності та очікуваними результатами лікування є поліпшення стану хворого з частковим регресом загальнономозкової та вогнищевої неврологічної симптоматики, відновлення лікворотоку, регрес компресійно-дислокаційних симптомів мозкових структур.**

Орієнтовна тривалість лікування у стаціонарних умовах – до 15 днів.

Подальше лікування – у відділенні реабілітації чи неврології або під наглядом невропатолога амбулаторно.

Прогноз при типових і атипичних КМГМ: рецидиви виявляються після їх радикального видалення майже у 10% протягом 15 років. Прогноз при анапластичних КМГМ: рецидиви в 100% випадків, а 5-річне виживання не перевищує 30%.

**Головний позаштатний спеціаліст**

**МОЗ України за спеціальністю «нейрохірургія» Підпис**

**Є.Г. Педаченко**

**ЗАТВЕРДЖЕНО**наказом Міністерства охорони здоров'я України  
від 13.06.2008 № 317**Клінічний протокол надання медичної допомоги хворим із доброякісними пухлинами мозкової оболонки в ділянці задньої черепної ямки**

Шифр за МКХ-10: D 32

Доброякісні пухлини мозкової оболонки (менінгіоми) в ділянці задньої черепної ямки-позамозкові, чітко відокремлені від оточуючих мозкових утворень, які викликають стиснення життєво важливих структур в задній черепній ямці. Вони складають близько 2% всіх внутрішньочерепних пухлин та 17% всіх менінгіом.

Менінгіоми задньої черепної ямки розділяються за розташуванням в залежності від місця похідного росту пухлини на: 1) менінгіоми, що знаходяться біля конвексیتالної поверхні мозочку; 2) менінгіоми задньої поверхні пірамідки скроневої кістки і передньо-бокових відділів намету мозочка; 3) менінгіоми намету мозочка; 4) петроклівальні менінгіоми, 5) менінгіоми ділянки великого потиличного отвору.

**Ознаки та критерії діагностики**

Менінгіоми, що розташовані біля конвексیتالної поверхні мозочка, як правило, проявляються симптомами внутрішньочерепної гіпертензії. Симптоми порушення функцій мозочка відмічаються не завжди.

Клінічна картина менінгіом задньої поверхні пірамідки скроневої кістки складається з 4-х груп симптомів: симптоми внутрішньочерепної гіпертензії, симптоми ураження черепних нервів ( перш за все VII, VIII та V ), симптоми порушення функцій мозочка, симптоми впливу пухлини на стовбур мозку. При менінгіомах намету мозочкові порушення та симптоми впливу на стовбур мозку виражені значно в меншій мірі, ніж у попередній групі, а порушення функції черепних нервів виникають значно рідше.

Для всіх менінгіом ділянки великого потиличного отвору є характерним сполучення симптомів випадіння функції, розташованих на цьому рівні черепних нервів та провідникових, головним чином, пірамідних порушень. При петроклівальних менінгіомах найбільш рано виявляються мозочкові порушення і порушення функції черепних нервів, до яких потім приєднуються симптоми пірамідної недостатності.

Комп'ютерна томографія і магнітно-резонансна томографія – основні дослідження в діагностичному комплексі. Вони дозволяють визначити як характер пухлини, так і особливості її топографії, взаємовідношення зі стовбуром мозку і мозочковими структурами, оцінити ступінь їх стиснення і зміщення. МРТ переважає за інформативністю КТ. Вона дозволяє встановити залучення крупних венозних колекторів в пухлину та визначити консистенцію менінгіоми. МРТ-ангіографія дає точну інформацію про взаємовідношення функціонально-важливих артеріальних судин з пухлиною і дозволяє виявити судини, які кровопостачають менінгіому.

**Умови, в яких повинна надаватись медична допомога**

Пацієнти з доброякісними пухлинами мозкової оболонки в ділянці задньої черепної ямки підлягають стаціонарному лікуванню в нейрохірургічному відділенні або в спеціалізованій нейроонкологічній клініці.

**Діагностика**

Діагностичні заходи включають:

1. Неврологічний та соматичний огляд.

2. Комп'ютерна томографія.
3. Магнітно-резонансна томографія (МРТ) – ведучий метод діагностики.
4. При необхідності магнітно-резонансна томографія з контрастом.
5. При необхідності церебральна ангиографія.

### **Лікування**

Основним методом лікування з менінгіомами задньої черепної ямки є хірургічне видалення пухлини.

При виборі хірургічного доступу у цих хворих слід враховувати такі фактори, як місце похідного росту пухлини, поширення новоутворення і, можливо, консистенцію менінгіоми.

Видалення менінгіом, прилеглих до конвексимальної поверхні мозочка виконується з серединного чи парамедіанного субокципітального доступів ( в залежності від переважної локалізації пухлини). Тверду мозкову оболонку, до якої прикріплюється пухлина, видаляють разом з пухлиною з наступною пластикою оболонки.

Видалення менінгіом задньої поверхні пірамідки скроневої кістки і передньо-бокових відділів намету мозочка виконується з парамедіанного субокципітального доступу з відділенням пухлини від VII, VIII і V черепних нервів, а також структур мозочку.

При видаленні менінгіом намету мозочка в залежності від особливостей їх топографії використовується частіше медіодіагональний субокципітальний доступ. При супратенторіальному поширенні пухлини застосовується комбінований суб-супратенторіальний доступ.

Для видалення петроклівальних менінгіом в залежності від розмірів і переважного поширення використовується субокципітальний пре- чи ретросигмоподібний доступ, підскроневий трансзигматичний чи комбінований доступи.

Видалення менінгіом ділянки великого потиличного отвору здійснюється як з серединного доступу, так і за допомогою субокципітального латерального і край латерального доступів (при вентральній локалізації пухлини).

Ступінь радикальності видалення менінгіоми визначається в кожному випадку інтраопераційно в залежності від залучення в патологічний процес функціонально важливих артерій основи мозку, ризику анатомічного пошкодження черепних нервів, поширення пухлини в великі венозні колектори, наявності широкої інфільтрації піальної оболонки стовбуру мозку і інвазивності росту.

Лікування в післяопераційному періоді включає, залежно від стану хворого, заходи інтенсивної терапії (за показаннями). Проводиться динамічне (клінічне, лабораторне, рентгенологічне) спостереження за неврологічним та соматичним статусом хворого. КТ чи МРТ-контроль при погіршенні стану хворого.

Протипоказання до оперативного лікування: наявність грубої декомпенсованої соматичної патології.

**Критеріями ефективності та очікуваними результатами лікування є покращення стану хворого з частковим регресом загально-мозкової та вогнищевої неврологічної симптоматики, відновлення лікворовідтоку, регрес компресійно-дислокаційних симптомів мозочкові-стовбурових структур.**

Орієнтовна тривалість лікування у стаціонарних умовах – до 20 днів.

Подальше лікування або у відділенні реабілітації чи неврології, або під наглядом невропатолога амбулаторно.

**Головний позаштатний спеціаліст**

**МОЗ України за спеціальністю «нейрохірургія»** Підпис

**Є.Г. Педаченко**

**ЗАТВЕРДЖЕНО**наказом Міністерства охорони здоров'я України  
від 13.06.2008 № 317**Клінічний протокол надання медичної допомоги хворим із доброякісними  
пухлинами головного мозку під мозочковим наметом**

Шифр за МКХ-10: D 33.1

Доброякісні пухлини головного мозку під наметом мозочка можуть бути різноманітної гістоструктури. До них відносяться гемангіобластоми, плексус-папіломи, астроцитомы I-II ступеня злоякісності, епендімоми, епідермоїдні пухлини.

**Ознаки та критерії діагностики захворювання**

Клінічна картина доброякісних пухлин головного мозку під наметом мозочка залежить від локалізації та розмірів пухлини, ступеня порушення лікворовідтоку, темпу росту пухлини, соматичних, вікових та індивідуальних особливостей хворого.

В першу чергу у хворого з'являються симптоми ураження структур задньої черепної ямки, до яких відноситься шаткість при ходьбі, порушення координації на боці операції, головокружіння. При ураженні стовбура головного мозку також може відмічатися порушення ковтання, двоїння перед очима, асиметрія обличчя. В подальшому приєднується клінічна симптоматика порушення лікворовідтоку, внутрішньочерепної гіпертензії у вигляді інтенсивного головного болю, переважно у ранковий час, нудоти, блювоти на висоті головного болю, вимушеного положення голови, погіршення зору.

Важливою ознакою внутрішньочерепної гіпертензії є поява застійних дисків зорових нервів.

Темп прогресування захворювання залежить від локалізації та гістоструктури пухлини, темпу її росту, швидкості приєднання порушень лікворовідтоку.

**Умови, в яких повинна надаватись медична допомога.**

Хворих з підозрою на наявність пухлини головного мозку під наметом мозочка слід госпіталізувати для обстеження і лікування в нейрохірургічне відділення.

**Діагностика**

Діагностичні заходи включають:

1. Неврологічний огляд.

**2. МРТ головного мозку** – основний метод діагностики пухлин головного мозку під наметом мозочка. При неможливості виконати МРТ - показано проведення АКТ з контрастним підсиленням.

3. Загальносоматичний огляд, який включає визначення основних вітальних функцій (пульс, АД, частота дихання), огляд терапевта, при необхідності ЕКГ.

4. Огляд окуліста, при можливості отоневролога.

5. Визначення групи крові та резус-фактора.

6. Загальний аналіз крові та сечі.

7. Коагулограма.

8. Біохімічний аналіз крові (гематокрит, електроліти, загальний білок, креатиніні і т.д.)

МРТ головного мозку дає можливість визначити локалізацію пухлин, її поширення в суміжні ділянки мозку, супратенторіально чи краніоспінально, вростання в стовбур мозку, в деяких випадках її гістоструктуру. Якщо для визначення лікувальної тактики даних МРТ не достатньо, можливо проведення МРТ з контрастним підсиленням, МРТ-ангіогра-



фії. При підозрі на судинний характер пухлини (гемангіобластоми) іноді доцільно проведення ангиографії.

### **Лікування**

Лікування доброякісних пухлин головного мозку під наметом мозочка –хірургічне.

**Показання до оперативного лікування доброякісних пухлин головного мозку під наметом мозочка:**

1. Наявність пухлини, що викликає порушення лікворовідтоку.

2. Прогресуюче погіршення стану хворого, пов'язане з ростом пухлини.

При наявності вираженого гіпертензійно-гідроцефального синдрому (застій на очному дні, виражена гідроцефалія, наявність перівентрикулярного набряку) оперативне втручання повинне бути проведене терміново, в 1-3 добу з моменту поступлення хворого. У цьому випадку для покращення стану хворого призначається протинабрякова та дегідратаційна терапія (дексаметазон 8мг 2р на добу, лазікс 2,0 л р. на добу, розчин манніту 10-20% 0.5-1,5 г/кг, не більше 140-180 г на добу)

Операція направлена на видалення пухлини, відновлення лікворовідтоку.

Об'єм видалення пухлини – по перифокальній зоні, але для пухлин, які вросли в стовбур мозку, необхідно обмежуватись частковим або субтотальним видаленням. При оперативних втручаннях використовується парамедіанний субокципітальний, медіодіагональний субокципітальний чи серединний субокципітальний доступи з резекцією луски потиличної кістки. При неможливості відновити лікворовідток за рахунок видалення пухлини, оперативне втручання має бути доповненою односторонньою вентрикулоцистерностомією.

Лікування в післяопераційному періоді включає, залежно від стану хворого, заходи інтенсивної терапії (за показаннями). Проводиться динамічне (клінічне, лабораторне, рентгенологічне) спостереження за неврологічним та соматичним статусом хворого. КТ- чи МРТ –контроль при погіршенні стану хворого.

Протипоказання до оперативного лікування:

1. Наявність грубої некомпенсованої соматичної патології.

2. Критичні порушення системи згортання крові (тромбоцитопенія- кількість тромбоцитів  $50 \times 10^3$  мкл і нижче, концентрація фібриногену в крові менше 0,5 г/л).

**Критеріями ефективності та очікуваними результатами лікування є відновлення лікворовідтоку, регрес компресійно-дислокаційних ознак за даними МРТ чи КТ, поліпшення стану хворого, частковий регрес загально мозкової та вогнищевої неврологічної симптоматики.**

Орієнтовна тривалість лікування у стаціонарних умовах – до 20 днів.

Після виписки хворого показано спостереження невропатолога за місцем проживання.

**Головний позаштатний спеціаліст**

**МОЗ України за спеціальністю «нейрохірургія»** Підпис

**Є.Г. Педаченко**

**ЗАТВЕРДЖЕНО**наказом Міністерства охорони здоров'я України  
від 13.06.2008 № 317**Клінічний протокол****надання медичної допомоги хворим із доброякісними пухлинами черепних нервів**

Шифр за МКХ-10: D 33.3

До доброякісних пухлин черепних нервів належать невриноми (неврілеммома, шваннома) та нейрофіброми. Найбільш часто серед пухлин черепних нервів в ділянці задньої черепної ями зустрічається акустична невринома на долю якої припадає 5-13% від усіх пухлин порожнини черепа, або 1/3 пухлин задньої ями. Значно рідше зустрічаються пухлини трійчастого, лицьового, черепних нервів каудальної групи та інших. Пухлина уражує особи працездатного віку (від 20 до 60 років, середній вік – 50). Деякі з пухлин приймають кістозний характер.

**Ознаки та критерії діагностики захворювання**

Клінічна картина неврином черепних нервів залежить від місця первинного та переважного напрямку росту пухлини, локалізації та розмірів новоутворення, ступеня порушення лікворовідтоку, темпу росту пухлини, соматичних, вікових та індивідуальних особливостей хворого.

У першу чергу у хворого з'являються симптоми ураження структур мосто-мозочкового кута, до яких відноситься туговухість, головокружіння, оніміння на половині обличчя та язика, порушення ковтання, двоїння перед очима, асиметрія обличчя, хитання при ходьбі, порушення координації. В подальшому приєднується клінічна симптоматика порушення лікворовідтоку, внутрішньочерепної гіпертензії у вигляді інтенсивного головного болю, переважно у ранковий час нудоти, блювоти на висоті головного болю, вимушеного положення голови, погіршення зору. Важливою ознакою внутрішньочерепної гіпертензії є поява застійних дисків зорових нервів. Темп прогресування захворювання залежить від локалізації та переважного напрямку росту пухлини, темпу її росту, швидкості приєднання порушень лікворовідтоку.

**Умови, в яких повинна надаватись медична допомога**

Хворих з підозрою на наявність пухлини черепних нервів слід госпіталізувати для обстеження і лікування в нейрохірургічне відділення.

**Діагностика**

Діагностичні заходи включають:

1. Неврологічний огляд.
2. МРТ головного мозку – основний метод діагностики пухлин черепних нервів. При неможливості виконати МРТ показано проведення АКТ з контрастним підсиленням.
3. Загально соматичний огляд, який включає визначення основних вітальних функцій (пульс, АД, частота дихання), огляд терапевта, при необхідності ЕКГ.
4. Огляд окуліста, при можливості отоневролога.
5. Визначення групи крові та резус-фактора.
6. Загальний аналіз крові та сечі.
7. Коагулограма.
8. Біохімічний аналіз крові (гематокрит, електроліти, загальний білок, креатиніни і т.д.)

МРТ головного мозку дає можливість визначити локалізацію пухлини, її відношення до суміжних структур (магістральних судин та нервів), особливості кровопостачання, поширення в суміжні ділянки мозку, супратенторіально, спінально, або екстракраніально крізь

отвори основи черепа, ступінь зміщення та утискання стовбура мозку. Якщо для визначення лікувальної тактики даних МРТ недостатньо, можливо проведення МРТ з контрастним підсиленням, МРТ-ангіографії. При неможливості проведення МРТ, КТ головного мозку проводиться обов'язково з контрастним підсиленням.

### **Лікування**

Лікування пухлин черепних нервів – хірургічне, однак в залежності від розмірів пухлини, її темпів росту, стану хворого та функціональних порушень методом вибору можуть бути лікування за допомогою гамма-ножа або динамічне спостереження.

### **Показання для оперативного лікування пухлин черепних нервів:**

1. Наявність пухлини, що викликає порушення лікворовідтоку.
2. Прогресуюче погіршення стану хворого, пов'язане з ростом пухлини.

При наявності вираженого гіпертензійно-гідроцефального синдрому (застій на очному дні, виражена гідроцефалія, наявність перівентрикулярного набряку) оперативне втручання повинне бути проведене терміново, в 1-3 добу з моменту поступлення хворого. У цьому випадку для покращення стану хворого призначається протинабрякова та дегідратаційна терапія (дексаметазон 8мг 2р на добу, лазікс 2,0 - 1 р. на добу, розчин манніту 10-20% 0,5-1,5 г/кг, не більше 140-180 г на добу). Операція направлена на видалення пухлини, усунення утискання стовбура мозку та прилеглих функціонально важливих зон, відновлення лікворовідтоку.

Об'єм видалення пухлини – переважно тотальний, але для пухлин, які обшаровують, щільно зв'язані із функціонально важливими структурами, або під час видалення виникають ускладнення, які можуть призвести до результатів непередбачених під час планування операції, необхідно обмежуватись частковим, або субтотальним видаленням. При оперативних втручаннях використовується парамедіанний субокципітальний, транспірамідний, підскроневий чи комбіновані доступи. При неможливості відновити лікворовідток за рахунок видалення пухлини, оперативне втручання має бути доповненим односторонньою вентрикулоцистерностомією, або проводиться лікворошунтуюча операція першим етапом, а через кілька днів після покращення стану хворого другим етапом видаляється пухлина.

Лікування в післяопераційному періоді включає, залежно від стану хворого, заходи інтенсивної терапії (за показаннями). Проводиться динамічне (клінічне, лабораторне, рентгенологічне) спостереження за неврологічним та соматичним статусом хворого. КТ- чи МРТ – контроль при погіршенні стану хворого.

### **Протипоказання до оперативного лікування:**

1. Наявність грубої некомпенсованої соматичної патології.
2. Критичні порушення системи згортання крові (тромбоцитопенія – кількість тромбоцитів  $50 \times 10^3$  мкл і нижче, концентрація фібриногену в крові менше 0,5 г/л).

**Критеріями ефективності та очікуваними результатами лікування** є відновлення лікворовідтоку, регрес компресійно-дислокаційних ознак за даними МРТ чи КТ, поліпшення стану хворого, частковий регрес загальнономозкової та вогнищевої неврологічної симптоматики.

Орієнтовна тривалість лікування у стаціонарних умовах – до 20 днів.

Після виписки хворого показано спостереження невропатолога за місцем проживання.

**Головний позаштатний спеціаліст**

**МОЗ України за спеціальністю «нейрохірургія» Підпис**

**Є.Г. Педаченко**

**ЗАТВЕРДЖЕНО**наказом Міністерства охорони здоров'я України  
від 13.06.2008 № 317**Клінічний протокол надання медичної допомоги хворим із гліальними новоутвореннями півкуль великого мозку**

Шифр за МКХ-10: С71 (С71.0-С71.9)

**Ознаки та критерії діагностики**

**Гліоми півкуль великого мозку (ГПВМ)** складають 60% первинних новоутворень головного мозку. ГПВМ – це первинні пухлини головного мозку, які утворюються з клітин астроцитарного та олігодендрогліального ростка. Характеризуються вогнищевим ураженням структур головного мозку, що супроводжується перифокальними реакціями мозкової тканини, оклюзійним та дислокаційним синдромом.

Стан хворого при ГПВМ відповідає 10 – 90 балам за шкалою Карновського.

Клінічними ознаками ГПВМ є:

1. Загальномозкова симптоматика, спричинена, головним чином, підвищенням внутрішньочерепного тиску (гіпертензійним синдромом), що зумовлено сукупністю низки факторів – безпосередньо мас-ефектом пухлини, набряком-набуханням мозку, порушенням ліквороциркуляції, гемодинамічними розладами та проявами інтоксикації метаболітами. Найтипівшими загальномозковими симптомами є головний біль, блювання, запаморочення, порушення свідомості, застійні диски зорових нервів.

2. Вогнищеві симптоми, які поділяються на первинно-вогнищеві (рухові, чутливі, нюхові, слухові, зорові, мовні порушення, епілептичні напади), обумовлені безпосередньо дією пухлини на мозкові структури, та вторинно-вогнищеві, обумовлені набряком, дислокацією мозку та ішемічними порушеннями по сусідству та на відстані. Вогнищева симптоматика залежить від мозкової локалізації пухлини (лобова, тім'яна, скронева, потилична, підкоркові утвори та їх поєднання).

Діагностичними критеріями ГПВМ, що дають змогу відрізнити їх від судинних захворювань, інфекційно-запальних та травматичних уражень головного мозку є наявність клінічних проявів та патогномонічних ознак пухлинного росту при КТ/МРТ. Гістологічні ознаки ГПВМ (залежать від ступеня злоякості пухлини): дедиференціювання пухлинних клітин, наявність патологічних форм мітозу, гіперплазія ендотелію дрібних судин, ущільнене розташування пухлинних клітин, ядерний поліморфізм, наявність некрозів в пухлині. Для ГПВМ характерний прогресуючий перебіг хвороби, темп якого залежить від ступеня злоякості гліоми.

**Умови, в яких повинна надаватися медична допомога**

Пацієнти з уперше виявленими та рецидивами ГПВМ підлягають стаціонарному обстеженню і хірургічному лікуванню у нейрохірургічному відділенні. Подальше променево, хіміотерапевтичне, відновне та симптоматичне лікування проводиться у спеціалізованих онкологічних, соматичних відділеннях та хоспісах за призначенням.

**Діагностика**

Діагностичні заходи включають:

1. Неврологічне (включаючи огляд офтальмолога) та соматичне обстеження.
2. КТ/МРТ головного мозку без та з внутрішньовенним контрастним підсиленням.

3. ОФЕКТ (рекомендація).
4. АГ (рекомендація).
5. ЕЕГ (рекомендація).
6. Визначення групи крові, резус-фактора.
7. Загальні аналізи крові та сечі, біохімічний аналіз крові, коагулограма крові, RW.

### **Лікування**

Хворі із ГПВМ підлягають комбінованому лікуванню (хірургічне, променеве, хіміотерапевтичне, відновне, симптоматичне), складові і послідовність проведення якого визначаються в залежності від гістологічного типу та ступеня злоякісності пухлини, її локалізації та розповсюдження, стану хворого.

Основним методом лікування ГПВМ є хірургічний.

**Показання до хірургічного лікування** базуються на оцінці критеріїв операбельності пухлини (з урахуванням її розташування та хірургічної доступності) та в залежності від віку хворого, його загального стану. Хірургічне лікування передбачає максимально можливе видалення пухлинної тканини в функціонально дозволених межах при мінімізації хірургічної травми, збереженні суміжних мозкових структур (що в цілому має забезпечувати внутрішньочерепну декомпресію та зменшення неврологічного дефіциту). Хірургічне втручання проводиться з застосуванням мікрохірургічної (стандарт), нейронавігаційної, лазерної, ультразвукової техніки та інтраопераційної оптики (рекомендація). Хірургічний доступ здійснюється з урахуванням топографії пухлини за результатами КТ (МРТ). При планових втручаннях застосовується кістково-пластична трепанація.

Стереотаксична біопсія проводиться з діагностичною метою при мультифокальному ураженні мозку, дифузному характері росту пухлини та якщо в пухлинний процес залучені медіанні структури, коли хірургічне видалення пухлини є неможливим або недоцільним.

При неоперабельних пухлинах, у разі виникнення оклюзійного синдрому проводиться лікворо-шунтуюча операція.

КТ (МРТ) контроль проводиться в наступні 1-2 дні після операції з метою визначення повноти або об'єму видалення пухлини, дислокаційних та можливих геморагічних ускладнень.

Наступне медикаментозне лікування включає протинабрякову, дегідратаційну, протисудомну, антибактеріальну та симптоматичну терапію за клінічними ознаками та лабораторними показниками.

Післяопераційна променева терапія проводиться при гліомах II, III та IV ступенів злоякісності (СВД складає 60-75 Гр).

Хіміотерапевтичне лікування проводиться при гліомах III та IV ступенів злоякісності (з урахуванням стану хворого, індивідуальної чутливості до антибластичного препарату, показників крові).

### **Критерії ефективності та очікувані результати лікування**

Критерії, за якими приймається рішення про виписку із нейрохірургічного стаціонару: поліпшення загального стану, регрес загально мозкової та вогнищевої симптоматики, загоєння післяопераційної рани, поліпшення якості життя.

Орієнтовна тривалість лікування в умовах нейрохірургічного стаціонару – 8-10 діб (подальше променеве, хіміотерапевтичне, відновне та симптоматичне лікування проводиться у спеціалізованих онкологічних, реабілітаційних, неврологічних, соматичних відділеннях та хоспісах за призначенням).

Контрольні КТ (МРТ) дослідження кожні 3-6 міс.

Прогноз залежить від гістологічної структури пухлини, віку та стану хворого, а також об'єму видалення пухлини, її відношення до медіанних структур та функціонально важливих зон мозку, що визначає можливість видалення пухлини в оптимальному обсязі та ефективності післяопераційної ад'ювантної терапії.

**Головний позаштатний спеціаліст**

**МОЗ України за спеціальністю «нейрохірургія»** *Підпис*

**Є.Г. Педаченко**

**ЗАТВЕРДЖЕНО**

наказом Міністерства охорони здоров'я України  
від 13.06.2008 № 317

**Клінічний протокол надання медичної допомоги хворим із блефароспазмом  
(краніальною дистонією)**

Шифр за МКХ-10: G24.5

Блефароспазм (краніальна дистонія) – форма локальної дистонії, яка характеризується мимовільними рухами кругового м'язу очей.

**Ознаки та критерії діагностики**

Блефароспазм частіше починається з частішого моргання, до якого поступово приєднуються тонічні спазми кругового м'яза ока. Поступово моргання стає більш інтенсивним та частим. Найбільшу провокуючу дію на блефароспазм спричинює сонячне світло. Частіше блефароспазм виникає у людей зрілого віку.

**Умови, в яких повинна надаватися медична допомога**

Неврологічне відділення, при наявності показів до хірургічного лікування – нейрохірургічне відділення.

**Діагностика**

1. Збір анамнестичних даних, неврологічний та соматичний огляд.
2. АКТ / МРТ головного мозку.
3. Електронейроміографія.
4. Дослідження крові – загальний, біохімічний аналіз, контроль згортання.
5. Визначення групи крові, резус-фактора.
6. Молекулярно-генетичне дослідження.

**Лікування****Медикаментозне лікування**

При фокальних формах дистонії - внутрішном'язеве введення ботоксу.

**Критерії ефективності та очікувані результати**

Припинення моргання, інших проявів фокальної дистонії. Покращання якості життя. Орієнтовна тривалість лікування в стаціонарних умовах складає 10-14 днів. Подальше амбулаторне лікування хворих показане під наглядом невролога.

**Головний позаштатний спеціаліст**

**МОЗ України за спеціальністю «нейрохірургія»** Підпис

**Є.Г. Педаченко**

## ЗАТВЕРДЖЕНО

наказом Міністерства охорони здоров'я України  
від 13.06.2008 № 317

**Клінічний протокол надання медичної допомоги хворим із дистонією**

Шифр за МКХ-10: G24.0, G24.1, G24.2.

**Дистонія** – клінічний синдром, що характеризується неритмічними повільними мимовільними рухами в різних частинах тіла, своєрідними змінами м'язевого тону та патологічними позами.

**Ознаки та критерії діагностики**

Етіологічно дистонію поділяють на первинну (ідіопатичну) дистонію та вторинні дистонічні синдроми, які є проявом інших захворювань (посттравматична, постінсультна, інтоксикаційна).

В залежності від локалізації гіперкінезу розрізняють генералізовані та локальні форми дистонії (спастична кривошия, блефароспазм, пісчий спазм), локальні форми поділяються на фокальні, сегментарні, мультифоальні та гемідистонії.

До ідіопатичної сімейної дистонії належать спадкові форми первинної дистонії та дистонії-плюс.

До ідіопатичної несімейної дистонії належать спорадичні випадки дистоній. За виключенням її найбільш частих випадків – спастичної кривошиї, блефароспазму, рото-лицевої дистонії.

Діагностичними критеріями первинної торсійної дистонії (ТД) є:

1. Початок захворювання в дитячому і підлітковому віці.
2. Поступовий розвиток гіперкінезу без зв'язку з якою-небудь причиною.
3. Поява змину тону та характерних гіперкінезів у носі, рідше в руці, з поступовою повільною генералізацією симптомів.
4. Динамічність гіперкінезів, наявність «парадоксальних» кінезій.
5. Відсутність ознак ураження інших систем НС (пірамідної, мозочкової та інших).
6. Відсутність вогнищевих змін на АКТ / МРТ.
7. Наявність в родині повторних випадків, у тому числі «стертих» форм.
8. Дані молекулярно-генетичного дослідження.

**Умови в яких повинна надаватися медична допомога**

Неврологічне відділення, при наявності показань до хірургічного лікування - нейрохірургічне відділення.

**Діагностика**

1. Збір анамнестичних даних, неврологічний та соматичний огляд.
2. АКТ / МРТ головного мозку.
3. Електронейроміографія.
4. Дослідження крові – загальний, біохімічний аналіз, контроль згортання.
5. Визначення групи крові, резус-фактора.
6. Молекулярно-генетичне дослідження.

**Лікування****Медикаментозне лікування**

При ригідних формах ТД – препарати левадопи, у деяких випадках доцільна їх комбінація з агоністами дофамінових рецепторів та інгібіторами MAO B.



При гіперкінетичних формах ТД – антидофамінергічні засоби: нейролептики фенотіазинового та бутерофенонового ряду, бензодіазепіни, холінолітики, ГАМК-ергічні засоби, антиконвульсанти.

При фокальних формах дистонії - внутрішном'язеве введення ботоксу.

### **Хірургічне лікування**

#### Показання:

1. Прогресування хвороби.
2. Мала ефективність або неефективність специфічної медикаментозної терапії, розвиток побічних ефектів від медикаментозного лікування.
3. Прогресуюча соціально-побутова дезадаптація.

Недоцільно проводити хірургічне лікування при незворотних змінах у суглобах та кістках.

#### Види хірургічного лікування:

1. Стереотаксичні операції: сагітальна таламотомія з деструкцією переднього та заднього вентральних оральних ядер, паллідотомія.
2. Глибинна мозкова електростимуляція внутрішньої блідої кулі – Грі.
3. Периферійна денервація: радикотомія С1-С3 рухових та чутливих корінців спинного мозку та інтрадуральний перетин висхідних гілок додаткового нерву з двох сторін, невротомія додаткового нерву на шиї в комбінації з міотомією кивальних м'язів - за умови, що в структурі торсійної дистонії домінує синдром спастичної кривоший.

### **Критерії ефективності та очікувані результати**

Покращання стану хворого проявляється підвищенням загальної рухової активності, нормалізацією положення тіла або окремого сегменту, регресом явищ гіперкінетичного синдрому, покращанням ходьби, появою здатності до самообслуговування.

Орієнтовна тривалість лікування в стаціонарних умовах складає 10-14 днів. Подальше амбулаторне лікування хворих показане під наглядом невролога. Огляд нейрохірурга після операції – 1 раз на рік.

**Головний позаштатний спеціаліст**

**МОЗ України за спеціальністю «нейрохірургія»** Підпис

**Є.Г. Педаченко**

## ЗАТВЕРДЖЕНО

наказом Міністерства охорони здоров'я України  
від 13.06.2008 № 317

**Клінічний протокол надання медичної допомоги хворим на епілепсію**

Шифр за МКХ-10: G40, G40.0, G40.1, G40.2, G40.3, G40.4, G40.5, G40.6, G40.7, G40.8, G40.9.

**Епілепсія** є хронічним поліетіологічним захворюванням головного мозку, яке характеризується наявністю повторних нападів, що виникають в результаті надмірних нейронних розрядів та супроводжується різними клінічними симптомами. .

**Ознаки та критерії діагностики**

Поширеність захворювання складає від 5 до 10 на 1000 населення. Щорічно на епілепсію хворіє у розвинутих країнах 40 - 70 чоловік на 100 000 населення. Протягом перших місяців після народження відмічається сама висока захворюваність, котра знижується на другому десятиріччі життя і знову зростає у похилому віці. У 50 - 60% хворих перші епілептичні напади мали місце у віці до 16 років.

Виділяють три види епілепсії: ідіопатична, симптоматична, криптогенна.

До ідіопатичних відносять переважно генетично-обумовлені епілепсії. Більшість первинно генералізованих епілепсій, а також доброякісних парціальних епілепсій дитячого віку належать до цієї групи.

До симптоматичних епілепсій відносять її форми, коли ідентифіковане органічне ураження головного мозку, яке може бути причиною виникнення епілептичних нападів.

До криптогенних відносять такі її форми, коли на основі особливостей клінічного синдрому та даних обстеження можна зробити висновок про вірогідність наявності симптоматичної епілепсії, але її причина залишається нев'ясною.

Згідно класифікації Міжнародної Протиепілептичної Ліги епілептичні напади розділяють на дві основні групи: генералізовані та парціальні.

**I. Генералізовані напади**

1. Абсанси  
типові (petit mal)  
атипові
2. Тоніко-клонічні (grand mal)/
3. Клонічі.
4. Тонічні.
5. Міоклонічні.
6. Атонічні.

**II. Парціальні напади**

1. Прості (без порушення свідомості).
  - 3 руховими симптомами
  - 3 соматосенсорними або спеціальними сенсорними симптомами
  - 3 вегетативними симптомами
  - 3 психічними симптомами
2. Комплексні (з порушенням свідомості).

Починаються як прості, прогресують в комплексні.

  - Тільки з порушенням свідомості
  - 3 автоматизмом
3. Парціальні з вторинною генералізацією.

Клінічними проявами епілепсії є не тільки судомні напади або їх еквіваленти, але також і різноманітні психічні розлади, які, як правило, зростають по мірі прогресування захворювання.

Впровадження новітніх антиепілептичних препаратів з початку 90-их років минулого століття значно покращило результати медикаментозного лікування епілептичних випадків, особливо у випадках симптоматичної епілепсії з парціальними нападами. Проте і зараз близько 15-25% хворих на епілепсію лишаються резистентними до протисудомної терапії і потребують іншого, більш радикального лікування. Навіть при ефективній фармакотерапії, тривалий прийом антиепілептичних медикаментів може спричинювати розвиток різних побічних ефектів, внаслідок чого хворим, в певних випадках, необхідно відмовлятися від подальшого їх вживання.

#### Умови в яких повинна надаватися медична допомога

Хворі на епілепсію підлягають амбулаторному лікуванню під спостереженням невролога, епілептолога або психіатра. При необхідності стаціонарне лікування у неврологічному або спеціалізованому епілептичному відділенні. При тривалому епілептичному статусі – госпіталізація у відділення інтенсивної терапії. При наявності показів до хірургічного лікування - госпіталізація у нейрохірургічне відділення.

#### Діагностика

1. Збір анамнестичних даних, неврологічний та соматичний огляд.
  2. Огляд психіатра.
  3. Електрофізіологічні (ЕЕГ, комп'ютерна ЕЕГ, відео ЕЕГ).
  4. МРТ або, та АКТ.
  5. Дослідження крові – загальний, біохімічний аналіз (електроліти, загальний білок, його фракції, печінкові проби), контроль згортання.
  6. Визначення групи крові, резус-фактора.
  7. Загальний аналіз сечі.
  8. Консультація нейроофтальмолога, отоневролога.
- Доповнюючі (за показаннями).
1. Визначення концентрації антиепілептичного препарату у плазмі крові.
  2. Вірусологічні дослідження крові, слини, ліквору.
  3. ОФЕКТ.
  4. Вада-Аміталовий тест.
  5. Установка глибинних електродів.
  6. Функціональна МРТ.

#### Лікування

##### Медикаментозне лікування

Вибір антиепілептичних препаратів в залежності від форм епілепсії та епілептичного синдрому.

Форма епілепсії або синдром	Препарати першого вибору	Препарати подальшого вибору
<b>Парціальні</b>	Карбамазепін, вальпроат	Фенітоїн, ламотріджин, габапентин, топірамат
<b>Генералізовані</b>		
Абсанси	Вальпроат, етосуксимід	Ламотріджин
Міоклонічні напади	Вальпроат, клоназепам	Етосуксимід, ламотріджин, топірамат
Атонічні напади	Вальпроат, клоназепам	Фенобарбітал, ламотріджин, фенітоїн
Тоніко-клонічні напади	Вальпроат, карбамазепін	Фенобарбітал, фенітоїн, топірамат, ламотріджин
<b>Специфічні епілептичні синдроми</b>		
Уеста, Леннокса-Гасто	АКТГ, вальпроат	Вігабатрін, ламотріджин, топірамат
Епілептична афазія Ландау-Клеффнера	Вальпроат	Вігабатрін, топірамат

**Хірургічне лікування****Показання до хірургічного лікування епілепсії**

Неефективність медикаментозного лікування – резистентність до адекватної протисудомної терапії.

Прогресуючі психоемоційні, інтелектуальні розлади.

Хірургічне лікування епілепсії розвивається у трьох основних напрямках. Перший – класичні резекційні операції, другий - функціональні стереотаксичні втручання, третій – електростимулюючі операції.

Метою резекційних операцій є, по-перше видалення первинного епілептогенного фокусу, включаючи зону морфологічного ураження; по-друге – відключення епілептогенного фокусу від інших мозкових структур, які беруть активну участь у розповсюдженні епілептичної активності, навіть при неповному видаленні первинного фокусу; по-третє – зменшення загальної кількості нейронів із зміненою біоелектричною активністю. За допомогою стереотаксичних втручань можливо досягти дві перші мети.

Метою всіх електростимуляційних хірургічних втручань є посилення гальмівних процесів в окремих мозкових структурах, які спричинюють інгібуючий вплив на міжпароксизмальну діяльність епілептичного вогнища, на виникнення, розповсюдження та генералізацію епілептичних розрядів.

**Вибір методу хірургічного лікування**

1	<b>Селективна амігдалогіпокампектомія (відкрита)</b>	Медіанний скроневи склероз.
2	<b>Передня скронева лобектомія (ПСКрЛ), включаючи амігдалогіпокампектомію</b>	Медіанний скроневи склероз, низькодиференційовані гліоми; кортикальна дисплазія.
3	<b>Топектомія</b>	Малодиференційовані гліоми (ганліоми, DNET, кавернозні ангіоми); посттравматичні рубці; локальні енцефаліти; кортикальна дисплазія; порушення нейрональної міграції. Чітка кореляція локалізації вогнищевих структурних змін мозку (не у функціонально та моторно важливих зонах) з даними ЕЕГ, ОФЕКТ.
4	<b>Топектомія + ПСКрЛ</b>	Відсутність чіткої кореляції локалізації вогнищевих структурних змін мозку (у скронево-тім'яних ділянках) з даними ЕЕГ, ОФЕКТ.
5	<b>Субпіальна резекція</b>	Симптоматична епілепсія при локалізації вогнищевих структурних змін мозку у функціонально та моторно важливих зонах мозку.
6	<b>Субпіальна резекція + ПСКрЛ</b>	Симптоматична епілепсія при локалізації вогнищевих структурних змін мозку у функціонально та моторно важливих зонах мозку.
7	<b>Кальозотомія</b>	Атонічні випадки при відсутності вогнищевих ураження, білатеральна синхронізована епіактивність. Криптогенні або симптоматичні генералізовані випадки (с. Lennox-Gastaut).
8	<b>Гемісферектомія</b>	Дитячий вік: одностороннє вогнищеве ураження; геміпарез; одностороння епіактивність; геміатрофія; прогресуючі психо-інтелектуальні розлади. Вродженні мальформації; с. Штурге-Вебера; Енцефаліт Расмуссена; наслідки бактеріальної, вірусної інфекції; наслідки ЧМТ; вторинні зміни внаслідок судинної патології.

9	<b>Стереотаксична амігдалектомія</b>	Медіанний скроневий склероз; криптогенна або ідіоматична епілепсія.
10	<b>Стереотаксична амігдалектомія двостороння</b>	Атонічні випадки при відсутності вогнищового ураження, білатеральна синхронізована епіактивність. Криптогенні або симптоматичні генералізовані випадки (с. Lennox-Gastaut).
11	<b>Стереотаксична гіпокампектомія</b>	Медіанний скроневий склероз; криптогенна або ідіоматична епілепсія.
12	<b>Стереотаксична гіпокампектомія двостороння</b>	Атонічні випадки при відсутності вогнищового ураження, білатеральна синхронізована епіактивність. Криптогенні або симптоматичні генералізовані випадки (с. Lennox-Gastaut).
13	<b>Цингулотомія двостороння</b>	Виражені афективні стани, приступи агресивності
14	<b>Трансплантація нервової тканини в комбінації із різноманітними стереотаксичними операціями</b>	Діти з вираженими інтелектуальними розладами в комбінації з іншими стереотаксичними операціями.
15	<b>Електростимулюючі операції</b>	Неефективність попередніх операцій; тяжка загальносоматична патологія; відмова хв. від інших хірургічних втручань.
16	<b>Лікворошунтуючі операції</b>	Епісиндром, підвищений ВЧТ, відсутність локальних структурних змін мозкової речовини.
17	<b>Кістоперитонестомія</b>	Симптоматична епілепсія + кіста
18	<b>Стереотаксична радіохірургія</b>	Гамартома гіпоталамусу; кавернозна ангиома; медіанний скроневий склероз.

### Критерії ефективності та очікувані результати

Повне припинення нападів або значне зниження їх частоти та тяжкості.

Покращання соціально-трудова та педагогічної адаптації та якості життя при мінімальних негативних наслідках.

Шкала оцінки результатів хірургічного лікування

1. А. Повне припинення епілептичних нападів.

1. Б. Рідкі аури.

2. А. Рідкі напади.

2. Б. Тільки нічні напади.

3. Певне зниження частоти нападів.

4. А. Частота нападів не змінилася.

4. Б. Напади почастишали.

Орієнтовна тривалість лікування в стаціонарних умовах складає 10-14 днів. Подальше амбулаторне лікування хворих показане під наглядом невролога або епілептолога, психіатра. Огляд нейрохірурга після операції – 1 раз на рік.

Головний позаштатний спеціаліст

МОЗ України за спеціальністю «нейрохірургія» Підпис

Є.Г. Педаченко

**ЗАТВЕРДЖЕНО**наказом Міністерства охорони здоров'я України  
від 13.06.2008 № 317**Клінічний протокол надання медичної допомоги хворим із епілептичним статусом**

Шифр за МКХ-10: G41.0, G41.1, G41.2, G41.8, G41.9.

**Епілептичний статус** – епілептичний напад, який триває більше 30 хвилин або повторні епілептичні напади, між якими у хворого свідомість не відновлюється.

**Ознаки та критерії діагностики**

За статистичними даними у близько 15% хворих на епілепсію траплявся епілептичний статус. Серед дорослих у близько 25% хворих вперше діагностована епілепсія проявляється епілептичним статусом; від 10 до 20 відсотків дітей хворих на епілепсію у своєму житті мали хоча б один епілептичний статус.

Існує велика кількість різних типів епілептичного статусу (ЕС), однак практичне значення мають три основні його різновиди: ЕС судомних нападів, ЕС парціальних нападів та ЕС абсансів. ЕС судомних нападів частіше є найбільш складною формою ЕС і несе безпосередню небезпеку для життя хворого.

Головним патогенним діючим фактором при епілептичному статусі є судомний синдром. Судомний синдром безпосередньо ініціює розвиток ряду ускладнень, які безпосередньо можуть призвести до смерті хворого. Головним з цих розладів є порушення дихання, яке має циклічний характер – апное під час нападу та гіперпноє в післясудомній стадії.

**Умови, в яких повинна надаватися медична допомога**

Хворий з епілептичним статусом має бути негайно госпіталізований у неврологічне або спеціалізоване епілептичне відділення, при продовженні епілептичного статусу, на фоні проведення медикаментозної терапії необхідне переведення хворого у відділення інтенсивної терапії, при наявності нейрохірургічної патології, яка проявляється епілептичним статусом – госпіталізація у нейрохірургічному відділенні.

**Діагностика**

1. При можливості – збір анамнезу у родичів або свідків початку статусу.
2. Неврологічний та соматичний огляд.
3. АКТ головного мозку.
4. ЕхоЕС при відсутності (АКТ).
5. ЛП (при необхідності).
6. Дослідження крові – загальний, біохімічний аналіз (електроліти, загальний білок, його фракції, печінкові проби), контроль згортання.
7. Загальний аналіз сечі.
8. При необхідності – визначення концентрації антиепілептичного препарату у плазмі крові.

**Лікування**

Звільнення повітроносних шляхів.

В/в катеризація, контроль життєво-важливих функцій.

Ранній початок медикаментозного лікування.

**Медикаментозне лікування.**Перший етап

1. Діазепам: дорослим в/в у дозі 5-10 мг на 1 кг ваги; дітям – доза 0,3 мг на 1 кг ваги (у дітей досить ефективною є ректальна форма препарату).

2. Замість діазепаму використовують лоразепам у дозі 2 мг в/в (дорослі: 0,05-0,1 мг/кг; діти – до 4 мг одноразово).

3. Одразу після діазепаму або лоразепаму в/в вводиться фенітоїн: дорослим 18 мг/кг ваги; дітям 10-15 мг/кг ваги (максимальний ефект настає через 20 – 30 хвилин після введення).

Другий етап

Фенобарбітал: дорослим в/в у дозі 10 мг на 1 кг ваги; дітям 4-6 мг/кг на 1 кг ваги. При цьому слід враховувати можливий розвиток депресії дихання, седативного ефекту, аритмії, падіння артеріального тиску, швидку дію препарату та тривалий період напіввиведення із організму.

Третій етап

У випадку продовження нападів в умовах відділення інтенсивної терапії необхідна інтубація хворого, проведення штучної вентиляції легень та введення внутрішньовенно тіопенталу натрію у дозі 100-200 мг на протязі 30 сек. А потім по 50 мг кожні 2-3 хв. до припинення нападів.

У випадках діагностування ураження головного мозку, яке потребує нейрохірургічне втручання, останнє необхідно проводити в ургентному порядку, у випадках цереброваскулярної патології або в плановому, після припинення ЕС та всестороннього дообстеження хворого.

**Критерії ефективності та очікувані результати**

Повне припинення нападів або значне зниження їх частоти та тяжкості. Комбінація діазепаму та фенітоїну припиняє епілептичний статус у 70-90% хворих. Хворий знаходиться в стаціонарі до повного припинення епілептичного статусу. Подальше амбулаторне лікування хворих показане під наглядом невролога, епілептолога чи психіатра.

**Головний позаштатний спеціаліст**

**МОЗ України за спеціальністю «нейрохірургія»** Підпис

**Є.Г. Педаченко**

## ЗАТВЕРДЖЕНО

наказом Міністерства охорони здоров'я України  
від 13.06.2008 № 317

**Клінічний протокол надання медичної допомоги хворим на есенціальний тремор**

Шифр за МКХ-10: G25.0

**Есенціальний тремор (ЕТ)** – одне з найбільш розповсюджених спадкових захворювань екстрапірамідної системи, яке передається по аутосомно-домінантному типу.

**Ознаки та критерії діагностики**

Для ЕТ найбільш характерним є низьке та середнє амплітудне тремтіння рук, частіше двостороннє, при нормальному м'язевому тонусі. Тремтіння рук чітко виражено при статичній нарузі, підтриманні окремої пози (поступальний тремор). Характерним для ЕТ є те, що тремтіння супроводжує кожний цілеспрямований рух (кінетичний тремор), зберігаючись при наближенні до цілі (термінальний тремор). Тремор м'язів спостерігається у близько 60% хворих. При диференційній діагностиці з паркінсонізмом слід враховувати, що м'язевий тонус при ЕТ лишається практично незмінним. Позитивний ефект після прийому препаратів левадопи підтверджує діагноз паркінсонізм. Навпаки – у хворих на паркінсонізм відсутнє характерне для ЕТ зменшення виразності тремору після прийому алкогольна (негативна алкогольна проба).

**Умови, в яких повинна надаватися медична допомога**

Неврологічне відділення, при наявності показів до хірургічного лікування - нейрохірургічне відділення.

**Діагностика**

1. Збір анамнезу.
2. Неврологічний та соматичний огляд.
3. АКТ / МРТ головного мозку.
4. УЗДГ магістральних судин голови, ший.
5. Дослідження крові: загальний, біохімічний аналіз, контроль згортання.
6. Визначення групи крові, резус-фактора.

**Лікування****I. Медикаментозне**

Бета-адреноблокатори загальної дії – пранолон (обзідан, анапрілін).

Протисудомні препарати – клоназепам, прімідон (гексамідин).

Вітамінотерапія – вітамін В6.

**II. Хірургічне**

Показання:

- прогресування хвороби при тривалості хвороби декілька років;
- мала ефективність або неефективність медикаментозної терапії;
- прогресуюча соціально-побутова дезадаптація.

Види хірургічних втручань

1. Стереотаксична деструкція вентролатерального ядра таламуса Vim.
2. Глибинна мозкова електростимуляція внутрішньої блідої кулі – Gpi або субталамічного ядра.



**Критерії ефективності та очікувані результати**

Покращання стану хворого проявляється припиненням тремтіння кінцівок, підвищення рівня соціально-побутової адаптації.

Орієнтовна тривалість лікування в стаціонарних умовах складає 10-14 днів. Подальше амбулаторне лікування хворих показане під наглядом невролога. Огляд нейрохірурга після операції – 1 раз на рік.

**Головний позаштатний спеціаліст**

**МОЗ України за спеціальністю «нейрохірургія»** *Підпис*

**Є.Г. Педаченко**

**ЗАТВЕРДЖЕНО**наказом Міністерства охорони здоров'я України  
від 13.06.2008 № 317**Клінічний протокол надання медичної допомоги хворим на паркінсонізм**

Шифр за МКХ-10: G20, G21.

**Паркінсонізм** – хронічне, прогресуюче захворювання головного мозку з дегенерацією нігростріарних нейронів та порушення функції базальних гангліїв.

**Ознаки та критерії діагностики**

Основними симптомами хвороби є тремор, ригідність, брадікінезія та позитивні постуральні рефлекси. В залежності від переважання симптоматики виділяють тремтячу, ригідну, акінетичну та змішану форми хвороби. За даними статистики розповсюдженість паркінсонізму складає 150 чоловік на 100 тисяч населення; щорічно діагностуються виникнення паркінсонізму у 20 чоловік на 100 тисяч населення.

**Умови, в яких повинна надаватися медична допомога**

Хворі на паркінсонізм підлягають амбулаторному лікуванню під спостереженням невролога. При необхідності – стаціонарне лікування в умовах неврологічного відділення. При наявності показів до хірургічного лікування показана госпіталізація у нейрохірургічне відділення.

**Діагностика**

1. Збір анамнезу.
2. Неврологічний та соматичний огляд, огляд психіатра.
3. АКТ / МРТ головного мозку.
4. УЗДГ магістральних судин голови, шії.
5. Дослідження крові: загальний, біохімічний аналіз, контроль згортання.
6. Визначення групи крові, резус-фактора.
7. Загальний аналіз сечі.
8. Консультація нейроофтальмолога, отоневролога.

**Лікування****I. Медикаментозне**

На ранніх стадіях хвороби лікування необхідно починати з призначення інгібіторів МАО типу В (селегелін, юмекс, сеган) або амантодіну (неомідантан, ПК-мерц). При прогресуванні хвороби та переважанні тремтіння – холінолітичні препарати (паркопан, циклодол, трифен). В більш пізніх стадіях – левадопа з інгібіторами периферичної ДОФА-декарбоксилази (сінемет, наком, мадопар). При появі побічних ефектів від прийому левад па-вміщуючих препаратів – призначення допамінових агоністів (парлодел, бромкріптін, роналін). Також допамінові агоністик призначаються на ранніх стадіях розвитку хвороби при домінуванні брідікінезії.

**II. Хірургічне**

Показання:

- прогресування хвороби;
- мала ефективність або неефективність специфічної медикаментозної терапії, розвиток побічних ефектів від медикаментозного лікування (дискінезії, синдром «включення-виключення», феномен «виснаження дози»);
- прогресуюча соціально-побутова дезадаптація.

Види хірургічних втручань

1. Таламотомія (одностороння, двостороння) – деструкція вентролатеральних ядер таламусу.

Показання – тремтяча, ригідні дна форми паркінсонізму.

Покази до двосторонньої операції – отримання стійкого позитивного ефекту після першої операції із повним припиненням або значним зменшенням тремору та ригідності; прогресуючий розвиток рухових розладів на неоперованій стороні; відсутність ускладнень після першої операції (рухових психічних); відсутність вираженої загальносоматичної патології.

2. Палідотомія – деструкція внутрішньої блідої кулі.

Показання – ригідна, брадікінетична форми, дискінезії, що виникли внаслідок вживання протипаркінсонічних препаратів.

3. Глибинна мозкова електростимуляція (одностороння, двостороння). Встановлення глибинних внутрішньомозкових електродів у субталамічне ядро та у GpI).

Показання – ригідна, брадікінетична форми, дискінезії, що виникли внаслідок вживання протипаркінсонічних препаратів.

### **Критерії ефективності та очікувані результати**

Покращання стану хворого проявляється припиненням тремтіння кінцівок, нормалізацією м'язевого тону в них, підвищенням загальної рухової активності, покращання ходьби, підвищення рівня соціально-побутової адаптації.

Після операцій ригідність зникає або значно зменшується у 85-95% хворих; тремор – 75-90% хворих; явища брадікінезії регресують у 60-70% хворих.

Орієнтовна тривалість лікування в стаціонарних умовах складає 10-14 днів. Подальше амбулаторне лікування хворих на паркінсонізм показано під наглядом невролога. Огляд нейрохірурга після операції – 1 раз на рік.

**Головний позаштатний спеціаліст**

**МОЗ України за спеціальністю «нейрохірургія»** Підпис

**Є.Г. Педаченко**

**ЗАТВЕРДЖЕНО**наказом Міністерства охорони здоров'я України  
від 13.06.2008 № 317**Клінічний протокол надання медичної допомоги хворим із спастичною кривошиєю**

Шифр за МКХ-10: G24.3.

**Спастична кривошия** – варіант фокальної дистонії, що проявляється двома основними феноменами: патологічним положенням голови, патологічними (мимовільними) рухами шийних м'язів.

**Ознаки та критерії діагностики**

Основною скаргою хворих із спастичною кривошиєю є утруднення рухів у м'язах шиї в зв'язку з вимушеним положенням голови. Патологічне положення голови визначається візуально. Ротаторний компонент найкраще виявляється за положенням підборіддя. Необхідна візуальна оцінка та пальпація м'язів шиї, що виконується симетрично з двох сторін у спокої, при поворотах голови вліво-вправо, а також в ретропозиції (розгинання голови), що дозволяє визначити гіпертонус і гіпертрофію всього м'язу або його фрагменту.

Форми спастичної кривошиї в залежності від пози:

1. Торіколіс – ротація голови.
2. Латероколіс – нахил голови до плеча.
3. Антероколіс - нахил голови вперед.
4. Ретроколіс - нахил голови назад.
5. Поєднання вищевказаних форм.

Форми спастичної кривошиї в залежності від патологічних рухів:

1. Тонічна.
2. Клонічна.
3. Тоніко-клонічна.

У диференційній діагностиці велике значення мають прояви динамічності гіперкінезу в залежності від пози тіла, циклу сну та неспання, наявності корегуючи жестів, парадоксальних кінезій.

Для хворих із спастичною кривошиєю типові емоційні розлади, тривожність, депресія.

**Умови, в яких повинна надаватися медична допомога**

Хворі на спастичну кривошию підлягають амбулаторному лікуванню під спостереженням невролога. При необхідності – стаціонарне лікування в умовах неврологічного відділення. При наявності показів до хірургічного лікування – госпіталізація у нейрохірургічне відділення.

**Діагностика**

1. Збір анамнестичних даних, неврологічний та соматичний огляд.
2. АКТ / МРТ головного мозку, МРТ в ангіо режимі.
3. Електронеуроміографія.
4. Дослідження крові: загальний, біохімічний аналіз, контроль згортання.
5. Визначення групи крові, резус-фактора.
6. Вірусологічні дослідження крові, слини, ліквору в диференційній діагностиці із вторинною дистонією.

## **Лікування**

### **Медикаментозне лікування**

Атипові нейролептики (клозапін, оланзапін), в деяких випадках - бензодіазепіни, холінолітики, ГАМК-ергічні засоби, антиконвульсанти.

Внутрішньом'язеве введення ботулотоксину А, що викликає хімічну денервацію м'яза.

### **Хірургічне лікування**

#### Показання:

1. Прогресування хвороби.
2. Мала ефективність або неефективність медикаментозної терапії, розвиток побічних ефектів від медикаментозного лікування.
3. Прогресуюча соціально-побутова дезадаптація та інвалідизація хворого.

#### Види хірургічного лікування:

1. Периферійна денервація: радикалотомія С1-С3 рухових та чутливих корінців спинного мозку та інтрадуральний перетин висхідних гілок додаткового нерву з двох сторін, невротомія додаткового нерву на шиї в комбінації з міотомією кивальних м'язів.
2. При недостатній ефективності виконується комбінована операція: периферійна денервація та стереотаксична таламотомія.

### **Критерії ефективності та очікувані результати**

Повна або часткова нормалізація положення голови, регрес явищ гіперкінетичного синдрому, підвищення загальної рухової активності, поява здатності до самообслуговування.

Орієнтовна тривалість лікування в стаціонарних умовах складає 10-14 днів. Подальше амбулаторне лікування хворих показано під наглядом невролога. Огляд нейрохірурга після операції - 1 раз на рік.

**Головний позаштатний спеціаліст**

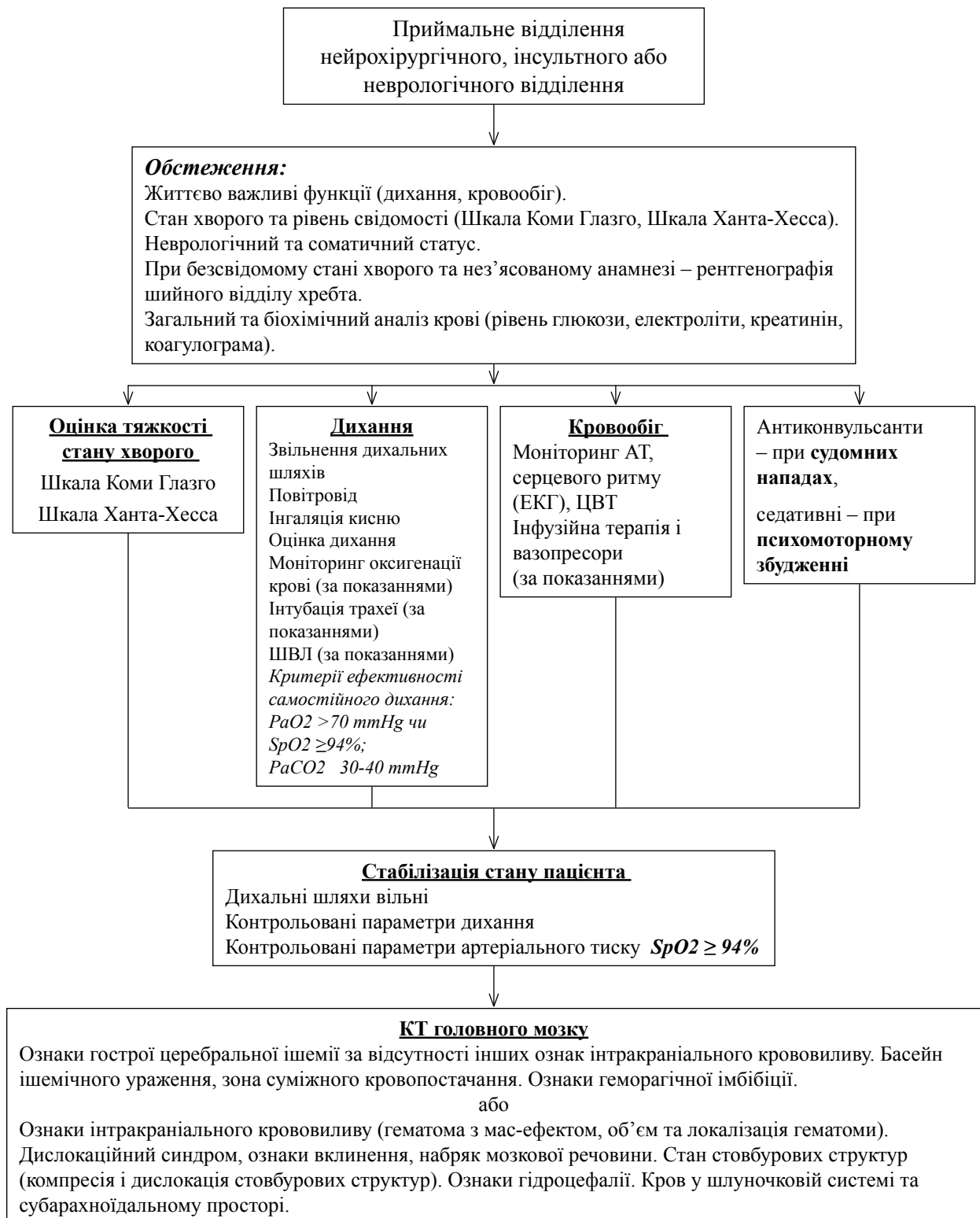
**МОЗ України за спеціальністю «нейрохірургія»** *Підпис*

**Є.Г. Педаченко**

## ЗАТВЕРДЖЕНО

наказом Міністерства охорони здоров'я України  
від 13.06.2008 № 317

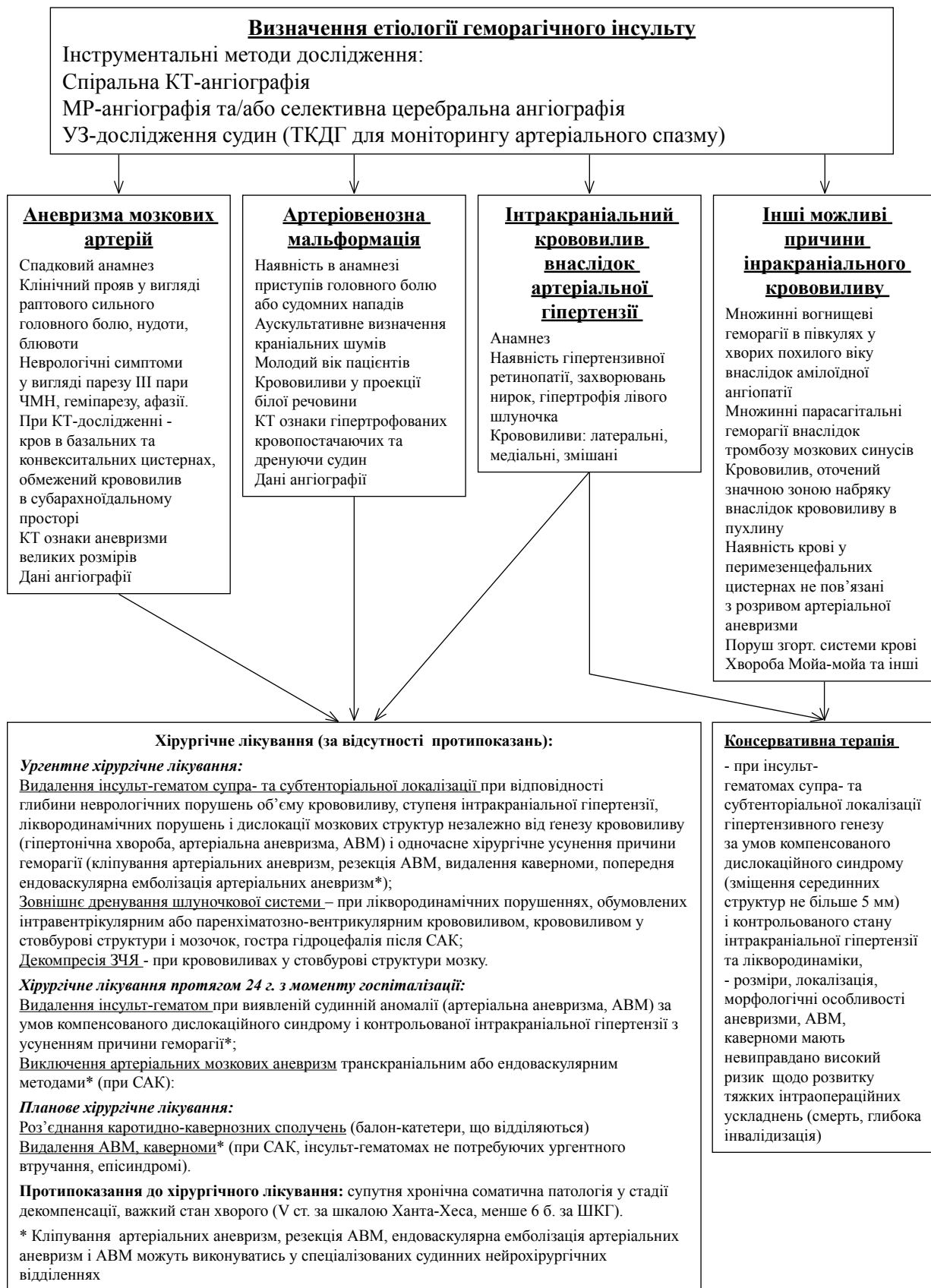**Алгоритм лікувально-діагностичних заходів  
при гострих порушеннях мозкового кровообігу**



Продовження алгоритму на наступній сторінці

продовження

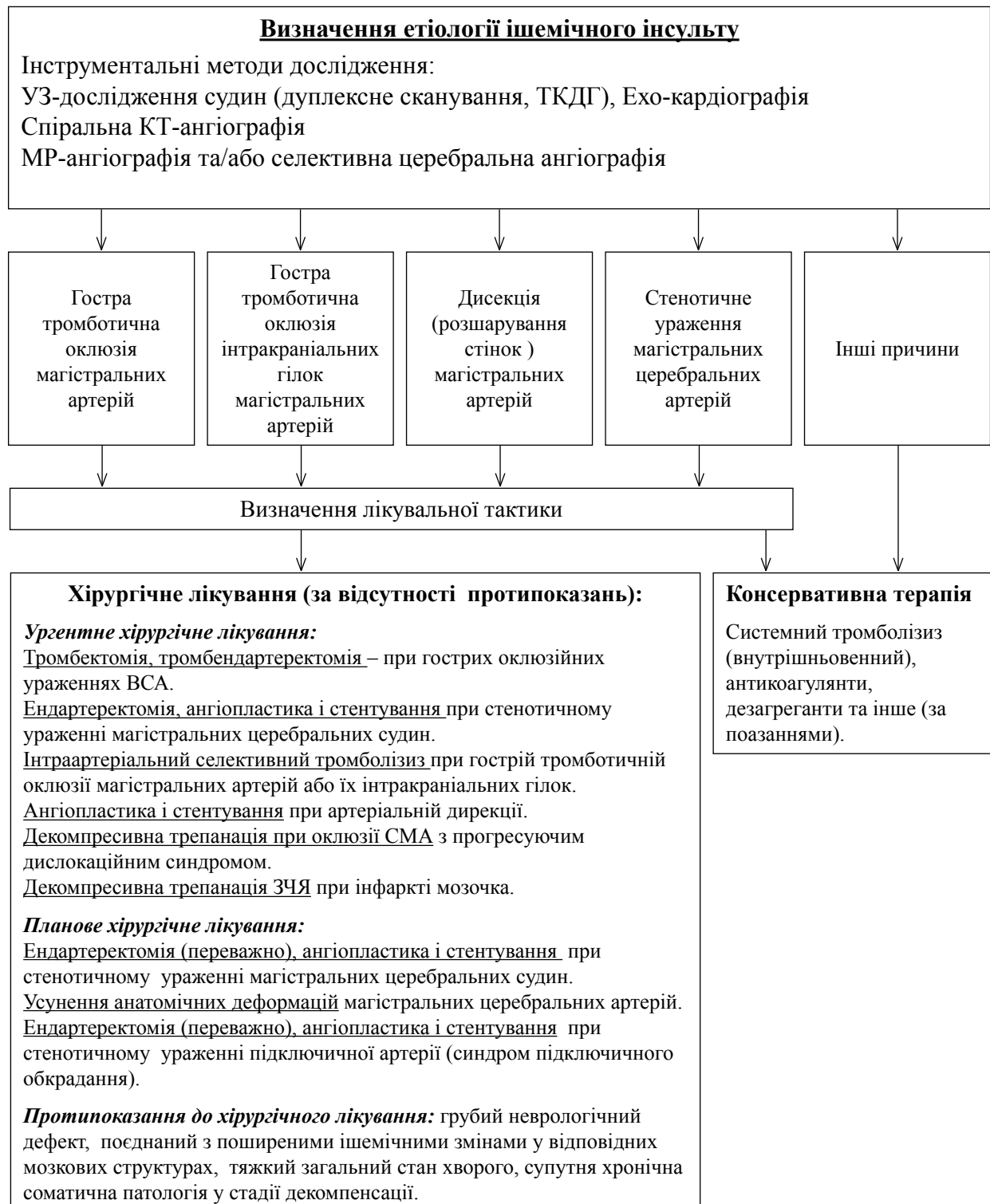## Алгоритм лікувально-діагностичних заходів при гострих порушеннях мозкового кровообігу (геморагічний інсульт)



Продовження алгоритму на наступній сторінці

продовження

## Алгоритм лікувально-діагностичних заходів при гострих порушеннях мозкового кровообігу (ішемічний інсульт)



Головний позаштатний спеціаліст МОЗ України  
за спеціальністю «нейрохірургія»

Підпис

Є.Г. Педаченко



**МІНІСТЕРСТВО ОХОРОНИ ЗДОРОВ'Я УКРАЇНИ****Н А К А З**

25.04.2006

м. Київ

№ 380

**Про затвердження протоколів  
надання медичної допомоги  
за спеціальністю «Нейрохірургія»**

На виконання Указу Президента України від 06.12.2005 № 1694/2005, доручення Президента України від 06.03.2003 №1-1/252, доручення Прем'єр-міністра України від 12.03.2003 №14494 щодо прискорення розроблення протоколів лікування

**НАКАЗУЮ:**

1. Затвердити протоколи надання медичної допомоги хворим із:

- 1.1 забоем головного мозку легкого ступеня тяжкості (додається);
- 1.2 забоем головного мозку середнього ступеня тяжкості (додається);
- 1.3 забоем головного мозку тяжкого ступеня, дифузним аксональним ушкодженням (додається);
- 1.4 збройними непроникаючими пораненнями голови мирного часу (додається);
- 1.5 збройними пораненнями м'яких тканин голови мирного часу (додається);
- 1.6 збройними проникаючими пораненнями голови мирного часу (додається);
- 1.7 назальною ліквореєю (додається);
- 1.8 післятравматичними кістковими дефектами черепа (додається);
- 1.9 струсом головного мозку (додається);
- 1.10 травматичними епідуральними гематомами (додається);
- 1.11 травматичними субдуральними гематомами (додається);
- 1.12 хронічними субдуральними гематомами (додається).

2. Міністру охорони здоров'я Автономної Республіки Крим, начальникам Головних управлінь охорони здоров'я Дніпропетровської, Львівської та Черкаської, управління охорони здоров'я та медицини катастроф Одеської, управління охорони здоров'я та курортів Вінницької та управлінь охорони здоров'я обласних державних адміністрацій, Головного управління охорони здоров'я та медичного забезпечення Київської та управління охорони здоров'я Севастопольської міських державних адміністрацій організувати впровадження та забезпечити дотримання протоколів надання медичної допомоги в підпорядкованих лікувально-профілактичних закладах.

3. Контроль за виконанням наказу покласти на Першого заступника Міністра В.Л.Весельського.

**В.о.Міністра***Підпис***В.Л.Весельський**

ЗАТВЕРДЖЕНО

наказом Міністерства охорони здоров'я України  
від 25.04.2006 № 380

**Протокол**  
**надання медичної допомоги хворим із забоєм головного мозку**  
**легкого ступеня тяжкості**

Шифр за МКХ-10: S06.9

**Ознаки та критерії діагностики**

**Забій головного мозку легкого ступеня (ЗЛС)** за частотою займає друге місце у структурі черепно-мозкової травми (ЧМТ), виявляється у 10-15% хворих з черепно-мозковою травмою, відноситься до легкої ЧМТ. Структурно ЗЛС характеризується згрупованими дрібновогнищевими точковими крововиливами чи ділянками локального набряку речовини мозку при відсутності пошкодження мозкових оболонок.

Тяжкість хворого при ЗЛС у гострому періоді за Шкалою ком Глазго (ШКТ) у більшості випадків відповідає 13-14 балам.

Клінічними ознаками ЗЛС є:

1. Загально мозкова та менінгеальна симптоматика - втрата свідомості після травми від декількох секунд до 30 хвилин (при цьому слід виключити алкогольну, наркотичну або іншу інтоксикацію), амнезія, головний біль, нудота, одно- або кількаразова блювота, симптоми Седана та Гуревича-Мана.

2. Вегетативна симптоматика - найчастіше спостерігаються акроціаноз, гіпергідроз (особливо долонь), «гра капілярів», порушення дермографізму, субфебрилітет (нерідко з явищами асиметрії), нестійкість кров'яного тиску, лабільність пульсу - брадикардія, яка змінюється тахікардією, тремор та ін.

3. Незначно виражена вогнищева неврологічна симптоматика (легка, мінуща анізокорія, асиметрія м'язів обличчя, ністагм, зниження рогівкових рефлексів, слабкість конвергенції, послаблення або посилення сухожилкових рефлексів, слабкість конвергенції, зниження черевних рефлексів, м'язова гіпотонія, статична атаксія, симптом Маринеску-Радовичі), яка у більшості хворих утримується до 14 днів.

Діагностичними критеріями ЗЛС, що дають змогу відокремити ЗЛС від струсу головного мозку є наявність переломів склепіння чи основи черепа, субарахноїдального крововиливу, а також вогнищевих змін при КТ (МРТ).

Наявність тривалої (години) втрати свідомості, виразної вогнищевої та/або стовбурової симптоматики, КТ (МРТ)-ознак поширеного вогнища забою чи внутрішньочерепного крововиливу свідчать про більш тяжку ЧМТ, критерії якої описано у відповідних протоколах.

**Умови, в яких повинна надаватись медична допомога**

Пацієнти із ЗЛС підлягають стаціонарному обстеженню і лікуванню у нейрохірургічному чи неврологічному відділенні.

**Діагностика**

Діагностичні заходи включають:

1. Неврологічний та соматичний огляд.
2. Ро-графія черепа в 2 проекціях (передньо-задній, боковій).
3. ЕхоЕС, ЕЕГ (на 5-7 день).
4. ЛП із визначенням ЛТ та аналіз ліквору.

5. КТ (МРТ) головного мозку (при поступленні в стаціонар, при поглибленні неврологічної симптоматики, погіршанні стану).
6. Визначення групи крові, резус-фактора.
7. Загальні аналізи крові та сечі, RW.
8. Аналіз крові на вміст цукру, алкоголю. Проба Раппопорта.

### **Лікування**

Основним методом є консервативне лікування. Медикаментозне лікування включає дегідратацію або гідратацію відповідно до лікворного тиску, седативні, ноотропні, судинні препарати, симптоматичну терапію (за клінічними ознаками).

При пошкодженні м'яких тканин проводять ПХО рани, вводять протиправцевий анатоксин.

### **Критерії ефективності та очікувані результати лікування**

Критерії, за якими приймається рішення про виписку зі стаціонару: поліпшення загального стану, регрес загальноомозкової та вогнищевої симптоматики.

Орієнтовна тривалість лікування у стаціонарних умовах – до 8-14 діб. Подальше амбулаторне лікування під наглядом невролога.

**Директор  
Департаменту організації та розвитку  
медичної допомоги населенню**

*Підпис*

**Р.О. Моїсеєнко**

ЗАТВЕРДЖЕНО

наказом Міністерства охорони здоров'я України  
від 25.04.2006 № 380

**Протокол**  
**надання медичної допомоги хворим із забоєм головного мозку**  
**середнього ступеня тяжкості**

Шифр за МКХ-10: S06.3

**Ознаки та критерії діагностики**

**Забій головного мозку середнього ступеня (ЗГМ-СС)** виявляється у 8-10% хворих з ЧМТ та відноситься до тяжкої черепно-мозкової травми. Патоморфологічно ЗГМ-СС характеризується вогнищами геморагічного розм'якшення або геморагічного просякнення мозкової тканини дрібновогнищевими крововиливами із збереженням цілісності конфігурації борозн і звивин.

Тяжкість хворого при ЗГМ-СС за ШКГ у більшості випадків відповідає 9-12 балам.

Клінічними ознаками ЗГМ-СС є:

1. Загально мозкова та менінгеальна симптоматика (втрата свідомості після травми від декількох десятків хвилин до кількох годин (при цьому слід виключити алкогольну, наркотичну або іншу інтоксикацію), амнезія, головний біль, блювота (у більшості випадків багаторазова), порушення психіки, с-ми Керніга та ригідність потиличних м'язів).

2. Виразна вогнищева симптоматика, що визначається локалізацією вогнища забою (зіничні та окорухові порушення, парези кінцівок, розлади чутливості, мовлення тощо).

3. Окремі стовбурові симптоми.

4. Можливі транзиторні, нетривкі порушення вітальних функцій (бради- або тахікардія, підвищення артеріального тиску, тахіпноє).

5. Характерною КТ-ознакою ЗГМ-СС є наявність вогнищ забоїв мозку. У частині випадків при ЗГМ-СС на КТ у першу добу після травми відсутній вогнищевий травматичний субстрат. При ЗГМ-СС, як правило, відсутні ознаки компресії та дислокації головного мозку, латеральне зміщення серединних структур не перевищує 5 мм, базальні цистерни не деформовані.

6. При ЗГМ-СС нерідко виявляються переломи кісток склепіння і основи черепа, масивні субарахноїдальні крововиливи.

Найважливішими діагностичними критеріями ЗГМ-СС, що дають змогу відокремити ЗГМ-СС від легших та більш тяжких уражень головного мозку, є характерна тривалість втрати свідомості (до кількох годин, за умов виключення алкогольної, наркотичної, іншої інтоксикації), наявність візуалізованого за допомогою КТ вогнища забою та стійка (більше 1 доби) і виразна (парези, паралічі) вогнищева симптоматика. Наявність більш тривалої (десятки годин) втрати свідомості, грубої стовбурової симптоматики з порушеннями вітальних функцій, КТ-ознаки компресійно-дислокаційних явищ свідчать про забій головного мозку тяжкого ступеню, критерії якого описано у відповідному протоколі.

**Умови, в яких повинна надаватись медична допомога**

Пацієнти з ЗГМ-СС підлягають стаціонарному лікуванню у нейрохірургічному відділенні.

**Діагностика**

Діагностичні заходи включають:

1. Неврологічний та соматичний огляд.

2. Ро-графія черепа в 2 проекціях.
3. ЕхоЕС (на 1, 3-5, 9-14 добу) – при відсутності КТ, МРТ.
4. КТ (МРТ) головного мозку (при госпіталізації, а також повторно перед випискою), ЕЕГ (на 7-10 день).
5. ЛП з визначенням ЛТ та аналіз ліквору.
6. Визначення групи крові, резус-фактора.
7. Загальні аналізи крові та сечі, RW.
8. Аналіз крові на вміст цукру, алкоголю. Проба Раппопорта.
9. Біохімічне дослідження крові (електроліти, заг. білок) та визначення гематокриту, осмолярності плазми, SpO<sub>2</sub>.
10. Контроль згортання крові.
11. Консультація офтальмолога, отоневролога (в динаміці). Перед випискою – огляд психіатра (за клінічними показаннями).

### **Лікування**

Основним методом є консервативне лікування за алгоритмами інтенсивної терапії. Переважає інфузійна терапія з позитивним балансом рідини.

При пошкодженні м'яких тканин проводять ПХО рани, вводять протиправцевий анатоксин. Виправдані повторні ЛП до санації ліквору з вимірюванням тиску ліквору (при відсутності протипоказань).

Хірургічне втручання проводиться при формуванні вогнища контузії з наростанням компресійно-дислокаційних проявів - декомпресійні трепанації, вентрикулярний дренаж та ін. (за показаннями).

Медикаментозне лікування включає дегідратацію, ноотропні, судинні, протисудомні препарати (за показаннями).

### **Критерії ефективності та очікувані результати лікування**

Летальність при ЗГМ-СС не повинна перевищувати 9%. Критерії, за якими приймається рішення про виписку із нейрохірургічного стаціонару, – поліпшення загального стану, частковий регрес загальнономозкової та вогнищевої симптоматики, резорбція геморагічного компоненту вогнищезового забою за даними КТ. Подальше лікування – у неврологічному або реабілітаційному відділенні.

Орієнтовна тривалість лікування у нейрохірургічному відділенні і відділенні інтенсивної терапії – до 20 діб.

При стабілізації стану хворого показано продовження лікування у відділенні реабілітації або неврології.

### **Директор**

**Департаменту організації та розвитку  
медичної допомоги населенню**

*Підпис*

**Р.О. Моїсеєнко**

**ЗАТВЕРДЖЕНО**

наказом Міністерства охорони здоров'я України  
від 25.04.2006 № 380

**Протокол**

**надання медичної допомоги хворим із забоем головного мозку тяжкого ступеня,  
дифузним аксональним ушкодженням**

Шифр за МКХ-10: S06.3, S06.2

**Ознаки та критерії діагностики**

**Забій головного мозку тяжкого ступеня (ЗГМ-ТС)** виявляється у 5-7% хворих з ЧМТ та відноситься до тяжкої черепно-мозкової травми. Патоморфологічно ЗГМ-ТС характеризується грубою деструкцією кори та підлеглої білої речовини, досягаючи у окремих випадках підкоркових вузлів та стінок шлуночків. Як правило, супроводжується переломами кісток склепіння і основи черепа, розривами м'яких оболонок, масивними субарахноїдальними крововиливами. У вогнищі розм'якшення, повної руйнації речовини мозку виявляються внутрішньомозкові гематоми, крововиливи. Розвивається поширений набряк мозку та виражена його гіперемія.

**Діагностика**

За наявності у пацієнта клінічних ознак тяжкої ЧМТ необхідним є проведення стандартного комплексу досліджень, який включає:

1. Неврологічний та соматичний огляд.
2. Ro-графія черепа в 2 проекціях.
3. ЕхоЕГ (на 1, 3-5, 9-14 добу) – при відсутності КТ, МРТ.
4. КТ (МРТ) головного мозку (при госпіталізації, а також повторно перед випискою).
5. Визначення групи крові, резус-фактора.
6. Загальні аналізи крові та сечі, RW.
7. Аналіз крові на вміст цукру, алкоголю. Проба Раппопорта.
8. Біохімічне дослідження крові (електроліти, заг. білок) та визначення осмолярності плазми, SpO<sub>2</sub>.
9. Моніторинг коагуляції.
10. Консультація офтальмолога, отоневролога (в динаміці). Перед випискою – огляд психіатра (за клінічними показаннями).

Клінічний стан хворого при ЗГМ-ТС відповідає 3-8 балам за ШКГ, у клінічній картині переважають виразна загально мозкова та стовбурова симптоматика (плаваючі рухи очних яблук, парези погляду, двосторонній мідріаз, міоз, дивергенція очних яблук по вертикальній, горизонтальній осі, порушення ковтання, двохсторонні патологічні стопні знаки, що перекривають вогнищеві півкульні симптоми) з порушенням вітальних функцій.

Поєднання наявних неврологічних змін дає змогу виділити клінічні форми ЗГМ-ТС: екстрапірамідну, дієнцефальну, мезенцефало-бульбарну, церебро-спинальну.

Ведучими методами діагностики ЗГМ-ТС і дифузного аксонального ушкодження є КТ та МРТ головного мозку.

Виділяють абсолютні (прямі) і відносні (опосередковані) КТ-ознаки ЗГМ-ТС.

До прямих ознак відносять зміни щільності речовини мозку. У третини хворих спостерігаються вогнища підвищення (64-74Н), зниження (18-25Н) щільності, ізоденсивні (однакові по щільності з інтактною мозковою речовиною) ділянки.

КТ-ознаками ЗГМ-ТС є наявність значних (більше 30 см<sup>3</sup>) вогнищ забоїв. Разом з прямими КТ-ознаками ЗГМ-ТС оцінюється стан внутрішньомозкових структур: наявність латеральної, аксіальної дислокації; форми і розмір шлуночків мозку.

При дифузних аксональних ушкодженнях при КТ (МРТ) дослідженні виявляються множинні вогнища (витоки аксоплазми), що переважно розташовані паравентрикулярно, а також в стовбурових структурах.

Для діагностики можливого формування відстрочених вогнищевих ЗГМ-ТС, оцінки динаміки структурних змін головного мозку проводять повторні КТ-дослідження (на 3-7 добу перебування хворого у стаціонарі, в подальшому – за показаннями).

#### **Умови, у яких повинна надаватись медична допомога**

Пацієнти з ЗГМ-ТС підлягають стаціонарному лікуванню у відділенні інтенсивної терапії (ВІТ) під наглядом нейрохірурга.

#### **Принципи лікування**

Хворі із ЗГМ-ТС потребують лікування в умовах ВІТ під наглядом нейрохірурга відповідно до алгоритмів інтенсивної терапії.

Залежно від стану хворого, даних КТ (МРТ) дослідження виділяють такі варіанти клінічного перебігу при ЗГМ-ТС, що потребують диференційованого лікування.

1. Прогресуючий – з наростанням об'ємного впливу вогнища забою. Абсолютні показання для хірургічного лікування.

2. Регресуючий – з нормалізацією стану хворого, регресом внутрішньочерепних ушкоджень. Виправдана консервативна терапія.

3. Хвилеподібний – періоди погіршення стану хворого змінюються позитивною динамікою із частковим регресом симптоматики, стабілізацією хворого на рівні субкомпенсації. Такі хворі лікуються консервативно, а в разі негативної неврологічної динаміки, при формуванні хронічних гематом, гідром, оперуються за відповідними показаннями.

#### **Хірургічне лікування**

##### **Показаннями до хірургічного втручання є:**

Вогнищеві ЗГМ-ТС із розтрощенням мозкової речовини, що супроводжуються дислокацією серединних структур > 5 мм, особливо із розвитком контрлатеральної гідроцефалії, при стисненні базальних цистерн підлягають хірургічному втручанню з метою внутрішньої та/чи зовнішньої декомпресії – видаляється мозковий детрит, проводяться декомпресивні трепанації, вентрикулярний дренаж та ін. (за показаннями).

При ЗГМ-ТС, що поєднуються з оболонковими гематомами, показано оперативне втручання (див. відповідні протоколи). Операція проводиться протягом 3 годин з моменту встановлення показань до її проведення.

Протипоказання до оперативного лікування: 1) атонічна кома із наявністю грубих вітальних порушень; 2) верифікована смерть мозку за визначеними нормативними документами МОЗ України критеріями; 3) критичні порушення системи згортання крові (тромбоцитопенія – кількість тромбоцитів  $50 \cdot 10^3$  мкл і нижче).

#### **Види оперативних втручань при ЗГМ-ТС**

##### **Радикальні оперативні втручання**

Хворим з вогнищевими ЗГМ-ТС проводиться кістково-пластична або декомпресивна трепанація. Слід уникати значної за об'ємом резекції вогнищу забою. Перевага надається методам аспірації та відмивання детриту фізіологічним розчином. При відсутності пролапсу мозкової речовини в операційний отвір операція завершується накладанням приточно-відточної дренажної системи або встановленням пасивних дренажів субдурально, в порожнину видаленого вогнища забою або гематоми (на 2-3 доби).

### **Паліативні операції**

Вентрикулопункція з установкою *тривалого зовнішнього вентрикулярного дренажу* проводиться хворим з гострою оклюзійною симетричною гідроцефалією.

При відкритій гострій гідроцефалії доцільне встановлення *тривалого зовнішнього люмбального дренажу*.

При відкритій нормотензивній чи гіпертензивній гідроцефалії, що супроводжується грубими психічними дефектами, порушенням функції тазових органів виправдане встановлення тривалого зовнішнього люмбального дренажу, у разі позитивної неврологічної динаміки – *лікворошунтуюча операція* (люмбоперитонеальне шунтування з встановленням шунта на відповідний оптимальний тиск).

Доцільність проведення хворим з ЗГМ-ТС одно- чи двосторонньої широкої (діаметром трепанаційного вікна більше 8 см) декомпресії дискутабельна, відсутні вірогідні докази ефективності такого оперативного втручання.

### **Критерії ефективності та очікувані результати лікування**

Летальність при ЗГМ-ТС не повинна перевищувати 40%.

Орієнтовна тривалість лікування у нейрохірургічному відділенні та відділенні інтенсивної терапії – до 8 тижнів. Критеріями якості лікування є збереження життя хворого із поліпшенням його загального стану, частковий регрес загальноомозкової, вогнищевої та стовбурової симптоматики.

Подальше лікування проводиться у відділенні неврології або реабілітації.

При наявності кісткових дефектів черепа пластика проводиться через 3-12 місяців, при вторинному загоєнні рани – через 1,5-2 роки.

**Директор  
Департаменту організації та розвитку  
медичної допомоги населенню**

*Підпис*

**Р.О. Моїсеєнко**



## ЗАТВЕРДЖЕНО

наказом Міністерства охорони здоров'я України  
від 25.04.2006 № 380

**Протокол  
надання медичної допомоги хворим із збройними непроникаючими пораненнями  
голови мирного часу**

Шифр за МКХ-10: S02.0, S02.1, S02.7, S02.9

**Збройні непроникаючі поранення голови (ЗНПГ)** – поранення черепа, при якому є ушкодження м'яких тканин голови, кісток черепа із збереженням цілісності твердої мозкової оболонки, що заподіяні будь-якою вогнепальною чи невогнепальною зброєю або вибуховим приладом.

**Ознаки та критерії діагностики захворювання**

Клінічна картина поранення складається з ознак ушкодження м'яких тканин, кісток черепа, неврологічних проявів черепно-мозкової травми. При ЗНПГ струс головного мозку визначається у 16,6% потерпілих, забій головного мозку легкого ступеня – у 50,0%, забій головного мозку середнього ступеня – у 30,6%, гостре стиснення головного мозку – у 2,8%.

Найбільш легкі форми черепно-мозкової травми відзначені при пораненні із пневматичної зброї, найбільш важкі – при пораненні зі штатної та саморобної вогнепальної зброї з наявністю великих ушкоджень м'яких тканин, інтенсивної кровотечі, втиснутих зламах склепіння черепа і кісток основи черепа.

Зміни свідомості у хворих із ЗНПГ у більшості випадків коливаються від ясної до помірної коми (від 15 до 7-8 балів за ШКГ).

Рентгенографія черепа дає змогу дослідити стан кісток черепа, локалізацію зняття, яке поранило, та кількість сторонніх металевих тіл, диференціювати непроникаюче поранення м'яких тканин голови від інших видів ЗПГ (м'яких тканин, проникаючого).

КТ дає можливість детально дослідити стан головного мозку та кісток черепа, виявити гематоми будь-якої локалізації за прямими та непрямими ознаками, оцінити ступінь стиснення та зміщення структур головного мозку, уточнити кількість та локалізацію зняття, яке поранило, диференціювати непроникаюче поранення голови від інших видів ЗПГ (м'яких тканин, проникаючого), проводити динамічне спостереження.

ЕхоЕС має особливе значення при відсутності можливості проведення КТ. При непроникаючих пораненнях голови в більшості випадків відсутнє зміщення серединних структур.

**Умови, в яких повинна надаватися медична допомога**

Хворих з підозрою на збройно-вибухові поранення голови потрібно негайно госпіталізувати для обстеження та лікування в нейрохірургічне (при відсутності – у хірургічне або травматологічне) відділення.

**Діагностика**

Обстеження хворого повинне включати уточнення анамнезу, визначення місцевих змін (рани) голови, а також:

1. Неврологічний та соматичний огляд.
2. Рентгенографію черепа у 2 проєкціях та в спеціальних укладках (при необхідності).
3. КТ головного мозку (в т.ч. у кістковому режимі).
4. ЕхоЕС (при відсутності КТ).

5. ЛП із визначенням ЛТ, аналізом ліквору.
6. Взяття бактеріальної проби з рани (до ПХО).
7. Визначення групи крові, резус-фактора.
8. Загальний аналіз крові, сечі, RW.
9. Аналіз крові на цукор, алкоголь. Проба Раппопорта.
10. При ЧМТ середнього та тяжкого ступеня (ШКГ 3-12 б.) – біохімічне дослідження крові (електроліти, заг. білок) та визначення гематокриту, осмолярності плазми, SpO<sub>2</sub>.
11. Консультація інших фахівців при супутньому пораненні (за показаннями).

### **Лікування**

У мирний час усі збройно-вибухові непроникаючі поранення голови підлягають ранній (до 6 годин, за умов застосування антибіотикотерапії – до 24 годин) первинній хірургічній обробці, яка б виключала в подальшому повторне хірургічне втручання.

Первинну хірургічну обробку збройно-вибухового поранення голови слід здійснювати у спеціалізованих нейрохірургічних (при відсутності – у хірургічних або травматологічних) відділеннях.

Нейрохірургічні втручання при збройно-вибухових непроникаючих пораненнях голови мирного часу у непрофільних відділеннях здійснюються лише за життєвими показаннями.

Медикаментозне лікування включає введення протиправцевого анатоксину, анальгетиків, протизапальну та симптоматичну терапію.

За наявності ознак ЧМТ лікування проводиться згідно з відповідними протоколами.

### **Алгоритм хірургічного лікування:**

1. Потенційований в/в наркоз, місцеве знеболювання із антибіотиком.
2. Економне висічення нежиттєздатних тканин.
3. Видалення сторонніх предметів, кісткових уламків, ревізія епідурального простору, за показаннями – ревізія субдурального простору з відповідним розтином ТМО.
4. Гемостаз.
5. Обробка рани антисептиками.
6. Герметичне ушивання рани.
7. Пасивний або активний приточно-відточний дренаж (за показаннями).

Обов'язково, незалежно від кількості, глибини та розмірів збройно-вибухових ран, роблять гоління всієї голови. У більшості випадків первинна хірургічна обробка при непроникаючих пораненнях голови здійснюється під загальною анестезією. З метою профілактики гнійно-запального процесу додатково використовують суміш місцевого анестетику із антибіотиком широкого спектру дії.

При пораненнях з мисливської зброї з наявністю великої кількості знаряддя, яке поранило, зрешечений клапоть відсепаровують на великій живильній ніжці. При пораненні м'яких тканин голови з газової зброї для запобігання розвитку некрозу в післяопераційному періоді краї рани обробляють лужними антисептиками.

При хірургічній обробці ЗВНПГ виймають сторонні предмети (волосся, частини головного убору тощо), а також, при необхідності, виймають кісткові фрагменти, видаляють епідуральну гематому, за показаннями проводять ревізію субдурального простору з відповідним розтином ТМО. При усуненні компресії мозку великі відламки у ряді випадків кладуть на місце і фіксують кістковими швами. Лінійні злами кісток черепа не потребують хірургічної обробки. При наявності великої кількості близько розташованих дірчастих зламів їх з'єднують у загальне трепанаційне вікно. Рани промивають антисептичними розчинами, кровотечу зупиняють. Здійснюють пасивний або активний приточно-відточний дренаж (останній – крізь контрапертуру). Пасивний дренаж виймають через добу, актив-

ний – через 1-3 доби. Рану ушивають наглухо з подальшою комплексною антибактеріальною терапією.

Проводиться динамічне (клінічне, лабораторне, рентгенологічне та ін.) спостереження за загальносоматичним та неврологічним статусом, КТ-контроль (при погіршанні стану хворого). Проводять ЕЕГ на 9-10 день або перед випискою.

**Критеріями ефективності та очікуваними результатами лікування є поліпшення загального стану хворого, частковий регрес загально мозкової та вогнищевої симптоматики, загоєння рани первинним натягом.**

Орієнтовна тривалість лікування в нейрохірургічному (хірургічному або травматологічному) відділенні – до 20 діб, залежно від ступеня тяжкості ЧМТ.

При стабілізації стану хворого показано подальше стаціонарне лікування у відділенні реабілітації чи неврології або амбулаторне лікування за місцем проживання.

**Директор  
Департаменту організації та розвитку  
медичної допомоги населенню**

*Підпис*

**Р.О. Моїсєнко**

ЗАТВЕРДЖЕНО

наказом Міністерства охорони здоров'я України  
від 25.04.2006 № 380

**Протокол  
надання медичної допомоги хворим із збройними пораненнями  
м'яких тканин голови мирного часу**

Шифр за МКХ-10: S00.0, S01.0, S01.7-S01.9, S08.0

**Збройні поранення м'яких тканин голови (ЗПГ)** – поранення м'яких тканин без ушкодження черепа та твердої мозкової оболонки, зроблені з вогнепальної або невогнепальної зброї чи вибухового приладу.

**Ознаки та критерії діагностики захворювання**

Клінічна картина при ЗПГ залежить від багатьох факторів – виду зброї, знаряддя, яке поранило, раневого каналу, які спричинили ЗПГ, а також від вікових та індивідуальних особливостей хворого.

Хворий скаржитися на біль у ділянці рани на голові, подекуди загальну слабкість. При пораненні м'яких тканин голови майже у половині випадків діагностується легка черепно-мозкова травма (струс або забій головного мозку легкого ступеня).

Рентгенографія черепа дає змогу дослідити стан кісток черепа, локалізацію знаряддя, яке поранило, та кількість сторонніх металевих тіл, диференціювати поранення м'яких тканин голови від інших видів ЗПГ (непроникаючого, проникаючого).

КТ дає можливість детально дослідити стан головного мозку та кісток черепа, уточнити локалізацію знаряддя, яке поранило, диференціювати поранення м'яких тканин голови від інших видів ЗПГ (непроникаючого, проникаючого).

ЕхоЕС має особливе значення для виключення об'ємного внутрішньочерепного процесу при відсутності можливості проведення КТ.

**Умови, в яких повинна надаватися медична допомога**

Хворих з підозрою на збройні і вибухові поранення голови потрібно негайно госпіталізувати для обстеження та лікування в нейрохірургічне (при відсутності – у хірургічне або травматологічне) відділення.

**Діагностика**

Обстеження хворого повинне включати уточнення анамнезу, визначення місцевих змін рани голови, а також:

1. Неврологічний та соматичний огляд.
2. Рентгенографію черепа в 2 проекціях.
3. КТ головного мозку (в т.ч. у кістковому режимі).
4. ЕхоЕС (при відсутності КТ).
5. Визначення групи крові, резус-фактора.
6. Загальний аналіз крові, сечі, RW.
7. Аналіз крові на цукор, алкоголь. Проба Раппопорта.
8. Консультацію суміжних фахівців (за показаннями).

**Лікування**

У мирний час усі збройні поранення м'яких тканин голови підлягають ранній (до 6 годин, за умов застосування антибіотикотерапії – до 24 годин) первинній хірургічній обробці, яка б виключала в подальшому повторне хірургічне втручання.

Первинну хірургічну обробку збройно-вибухового поранення голови слід здійснювати у нейрохірургічному (при відсутності – у хірургічному або травматологічному) відділенні.

Медикаментозне лікування включає введення протиправцевого анатоксину, анальгетиків, протизапальну та симптоматичну терапію.

**Алгоритм первинної хірургічної обробки:**

1. Місцеве знеболювання з антибіотиком, можливий потенційований в/в наркоз.
2. Економне висічення нежиттєздатних тканин.
3. Видалення сторонніх предметів.
4. Гемостаз.
5. Обробка рани антисептиками.
6. Герметичне ушивання рани.
7. Пасивний дренаж (за показаннями).

Обов'язково, незалежно від кількості, глибини та розмірів збройних і вибухових ран, перед ПХО роблять гоління всієї голови. У більшості випадків первинна хірургічна обробка ран м'яких тканин голови здійснюється під місцевою анестезією. З метою профілактики гнійно-запального процесу використовують суміш місцевого анестетику з антибіотиком широкого спектру дії. Кровотечу зупиняють, видаляють сторонні предмети (волосся, частини головного убору тощо), рану промивають антисептичними розчинами.

Одиночний снаряд, який поранив, виймають разом з іншими сторонніми предметами. При наявності великої кількості знарядь, які поранили (поранення із мисливської зброї), зрешечений клапоть відсепаровують на великій живильній ніжці. При пораненні м'яких тканин голови з газової зброї для запобігання розвитку некрозу у післяопераційному періоді краї рани обробляють лужними антисептиками.

На відміну від військового часу, усі поранення м'яких тканин голови, як правило, ушивають наглухо з подальшою антибактеріальною терапією. При наявності значних забруднень у рану вводять пасивний дренаж. Через добу дренажі виймають. Краї рани повторно обробляють спиртовою настоянкою йоду та накладають асептичну пов'язку.

**Критеріями ефективності та очікуваними результатами лікування хворих із ЗПВГ** є поліпшення загального стану хворого, загоєння ран первинним натягом.

Орієнтовна тривалість лікування в нейрохірургічному (за відсутності – у хірургічному або травматологічному) відділенні – до 7 діб.

При стабілізації стану хворого показано переведення хворого на амбулаторне лікування за місцем проживання.

**Директор  
Департаменту організації та розвитку  
медичної допомоги населенню**

*Підпис*

**Р.О. Моїсєнко**

ЗАТВЕРДЖЕНО

наказом Міністерства охорони здоров'я України  
від 25.04.2006 № 380

**Протокол  
надання медичної допомоги хворим із збройними  
проникаючими пораненнями голови мирного часу**

Шифр за МКХ-10: S06.0-S06.9

**Збройні проникаючі поранення голови (ЗППГ)** – поранення, при яких є ушкодження м'яких тканин голови, кісток черепа та твердої мозкової оболонки, що заподіяні будь-якою вогнепальною чи невогнепальною зброєю або вибуховим приладом.

**Ознаки та критерії діагностики захворювання**

Клінічні прояви у хворих із збройними і вибуховими проникаючими пораненнями голови залежать від виду використаної зброї і виду зняття, яке поранило, від локалізації та поширеності зони ушкодження, виду раневого каналу, від ступеня супутніх внутрішньочерепних пошкоджень.

Клінічна картина при ЗППГ переважно складається з вогнищевих та стовбурових симптомів з вітальними розладами – у 57,9% пораних клінічний стан при надходженні розцінюється як термінальний (ШКГ 3-4 б.), вкрай важкий (ШКГ 5-6 б.) та важкий (ШКГ 7-8 б.). Найбільш важкі клінічні форми ушкодження головного мозку мають місце при пораненні зі штатної, саморобної та мисливської зброї, які супроводжуються інтенсивною кровотоцею, значною поширеністю ушкодження мозкової речовини.

Рентгенографія черепа дає змогу дослідити стан кісток черепа, локалізацію зняття, яке поранило, та кількість сторонніх металевих тіл, здебільшого диференціювати проникаюче поранення голови від інших видів ЗППГ (м'яких тканин, непроникаючого).

КТ дає можливість детально дослідити стан головного мозку та кісток черепа, виявити гематоми будь-якої локалізації за прямими та непрямыми ознаками, оцінити ступінь стиснення та зміщення структур головного мозку, уточнити кількість та локалізацію ранячого зняття, диференціювати проникаюче поранення голови від інших видів ЗППГ (м'яких тканин, непроникаючого), проводити динамічне спостереження.

ЕхоЕС має особливе значення при неможливості проведення КТ, дає змогу виявити зміщення серединних структур.

**Умови, в яких повинна надаватися медична допомога**

Хворих з підозрою на збройні і вибухові проникаючі поранення голови потрібно негайно госпіталізувати для обстеження та лікування в нейрохірургічне (при відсутності – у хірургічне або травматологічне) відділення.

**Діагностика**

Обстеження хворого повинне включати уточнення анамнезу, деталізацію місцевих змін м'яких тканин голови, а також:

1. Неврологічний та соматичний огляд.
2. Рентгенографію черепа в 2 проекціях, а також у спеціальних укладках (при необхідності).
3. КТ головного мозку (в т.ч. у кістковому режимі).
4. ЕхоЕС (при відсутності КТ).
5. ЛП із визначенням ЛТ, аналізом ліквору.
6. Взяття бактеріальної проби з рани (до ПХО).

7. Визначення групи крові, резус-фактора.
8. Загальний аналіз крові, сечі, RW.
9. Аналіз крові на цукор, алкоголь. Проба Раппопорта.
10. При ЧМТ середнього та тяжкого ступеня (ШКГ 3-12 б.) - біохімічне дослідження крові (електроліти, заг. білок) та визначення гематокриту, осмолярності плазми, SpO<sub>2</sub> Контроль згортання крові (з 3-го дня).
11. Консультація інших фахівців при супутньому пораненні (за показаннями).

### **Лікування**

У мирний час усі збройно-вибухові проникаючі поранення голови підлягають ранній (до 6 годин, за умов застосування антибіотикотерапії – до 24 годин) первинній хірургічній обробці. Первинну хірургічну обробку при ЗВПІ бажано здійснювати у спеціалізованих нейрохірургічних відділеннях.

Нейрохірургічні втручання при збройно-вибухових проникаючих пораненнях голови мирного часу у непрофільних відділеннях здійснюються лише за життєвими показаннями.

Медикаментозне лікування включає введення протиправцевого анатоксину, анальгетиків, протизапальну та симптоматичну терапію.

За наявності ознак ЧМТ лікування проводиться згідно відповідних протоколів.

### **Алгоритм хірургічного лікування:**

1. Загальне знеболювання.
  2. Економне висічення нежиттездатних тканин.
  3. Видалення сторонніх предметів, кісткових уламків, ревізія епідурального та субдурального простору, видалення внутрішньочерепних гематом, аспірація та відмивання мозкового детриту.
  4. Гемостаз.
  5. Обробка рани антисептиками.
  6. Герметичне ушивання рани.
  7. Пасивний або активний приточно-відточний дренаж (за показаннями).
- Обов'язково, незалежно від кількості, глибини та розмірів збройно-вибухових ран, роблять гоління по всій голові.

Хірургічна обробка при проникаючих пораненнях голови здійснюється під загальним знеболюванням, додатково використовують суміш місцевого анестетику з антибіотиком широкого спектру дії. При пораненнях з мисливської зброї з наявністю великої кількості знаряддя, яке поранило, зрешечений клапоть відсепаровують на великій живильній ніжці. При пораненні м'яких тканин голови з газової зброї для запобігання розвитку некрозу у післяопераційному періоді краї рани обробляють лужними антисептиками. При наскрізних пораненнях первинну хірургічну обробку починають з вхідного отвору, а потім – з вихідного. При великій кількості близько розташованих дірчастих зламів, їх з'єднують у загальне трепанаційне вікно.

Перевага надається широкій декомпресивній (кістково-пластичній, резекційній) трепанації черепа, видаляють кісткові фрагменти та епідуральну гематому. Розширюють дефект твердої мозкової оболонки. Відмиванням і аспірацією з раневого каналу видаляють мозковий детрит, згустки крові, кісткові відламки, волосся та інші сторонні предмети. Залежно від ситуації використовують штиф-магніт. Рану промивають антисептичними розчинами, кровотечу зупиняють. Субдурально встановлюють дренажні трубки, які виводять через контрапертуру (при скрізних пораненнях – з двох боків). Протягом 1-3 днів після операції проводять промивання субдурального простору через дренажі по закритому контуру. При набряку мозку ТМО не зашивають або герметично зашивають за рахунок пластики додат-

ковими тканинами (широка фасція стегна, фасція скроневого м'язу, штучна ТМО). М'які тканини зашивають пошарово.

При проникаючих ЗВПГ одиночним дробом у ряді випадків (наявність дірчастого переламу і вузького раневого каналу при відсутності ознак компресії головного мозку) можливо проведення краніотомії за допомогою корончатої фрези. Випилюють ділянку кістки з дірчастим зломом, щоб останній розташовувався у центрі кістки. Сталевий дріб з радіарного раневого каналу обережно виймається штиф-магнітом. ТМО ушивають герметично, промивну приточно-відточну систему не встановлюють, кістковий клапоть фіксують швами.

Лікування в післяопераційному періоді проводиться диференційовано, залежно від стану хворого.

Проводиться динамічне (клінічне, лабораторне, рентгенологічне та ін.) спостереження за загальносоматичним та неврологічним статусом, КТ-контроль (через 3-5 днів після хірургічного втручання або при погіршенні стану хворого). Перед випискою здійснюють КТ, ЕЕГ та консультацію психіатра.

**Критеріями ефективності та очікуваними результатами лікування є поліпшення загального стану хворого, частковий регрес загальнономозкової, вогнищевої та стовбурової симптоматики, загоєння рани первинним натягом.**

Орієнтовна тривалість лікування в нейрохірургічному (хірургічному або травматологічному) відділенні – до 20 діб, залежно від ступеня тяжкості ЧМТ.

При стабілізації стану хворого показано подальше стаціонарне лікування у відділенні реабілітації чи неврології.

**Директор  
Департаменту організації та розвитку  
медичної допомоги населенню**

*Підпис*

**Р.О. Моїсеєнко**



## ЗАТВЕРДЖЕНО

наказом Міністерства охорони здоров'я України  
від 25.04.2006 № 380

**Протокол  
надання медичної допомоги хворим із назальною ліквореєю**

Шифр за МКХ-10: G 96

**Ознаки та критерії діагностики захворювання**

Основним симптомом назальної ліквореї є витікання рідини з одного чи двох носових ходів або затікання її по задній стінці глотки.

Витікання рідини може бути постійним або ремітуючим, за кількістю рідини – значним, помірним або незначним.

Головний біль виникає у більшості хворих і має різний характер – на фоні витікання рідини свідчить про гіпотензію, в період ремісії – свідчить про гіпертензивні ліквородинамічні порушення.

Назальна лікворея виникає внаслідок черепно-мозкової травми (травматична), хірургічного втручання (ятрогенна), вроджених аномалій розвитку, новоутворень основи черепа (симптоматична) та через збільшені анатомічні отвори решітчастої кістки внаслідок ліквородинамічних порушень (спонтанна).

Клінічні форми ліквореї класифікуються залежно від терміну її виникнення, тривалості, перебігу захворювання та пов'язаних з ним ускладненнями, локалізації лікворної фістули. При цьому основними факторами, що вирішують подальшу тактику лікування (нехірургічну чи хірургічну), є:

1. Термін виникнення: рання лікворея (до 3 тижнів), пізня лікворея (пізніше 3 тижнів).
2. Тривалість ліквореї: нетривала травматична (ятрогенна) лікворея (до 3 місяців), тривала травматична ятрогенна лікворея, нетривала спонтанна лікворея (до 1 року), тривала спонтанна лікворея (більше 1 року).
3. Наявність захворювання на менінгіт.
4. Локалізація лікворної фістули: в ділянці лобної пазухи, в ділянці решітчастої кістки, в ділянці клиноподібної пазухи.
5. Наявність вторинних гіпертензивних проявів.

**Умови, в яких повинна надаватись медична допомога**

Пацієнти з назальною ліквореєю підлягають стаціонарному лікуванню у нейрохірургічному відділенні.

**Діагностика назальної ліквореї**

Наявність глюкози ( $> 0,3$  мг в мл) у рідині, яка витікає, достовірно відрізняє її від носового секрету ( $< 0,05$  мг в мл) і свідчить про наявність ліквореї.

Перелік діагностичних заходів:

1. Збір анамнестичних даних та скарг хворого.
2. Огляд лор-спеціаліста.
3. Якісне (проба «Глюкотест») або кількісне визначення глюкози у рідині, яка витікає.
4. Інструментальні методи дослідження:
  - оглядова краніографія – візуалізує переломи склепіння та основи черепа;
  - КТ, МРТ – використовується для визначення можливої причини виникнення ліквореї;
  - комп'ютерно-томографічна цистернографія – найбільш інформативний метод визначення локалізації лікворної фістули.

## **Лікування**

Лікувальна тактика залежить від виду назальної ліквореї та клінічної форми.

Лікування симптоматичної ліквореї насамперед потребує усунення причини, що призвела до виникнення ліквореї з одночасною пластикою лікворної фістули в разі потреби.

При травматичній та ятрогенній ліквореї лікувальна тактика не відрізняється.

## **Нехірургічне лікування хворих з назальною ліквореєю**

У випадках ранньої нетривалої ліквореї використовується консервативна (медикаментозна) терапія, що направлена на зменшення лікворопродукції та лікворного тиску (включає застосування комплексу: строфантин по 0,5 мл 2 рази на добу в/м, діакарб по 1 т. 2 рази на добу в поєднанні з препаратами калію).

У разі неефективності консервативного лікування застосовується зовнішнє тривале люмбальне дренивання, направлене на створення штучної лікворної гіпотензії.

## **Хірургічне лікування хворих з назальною ліквореєю**

Показання до оперативного втручання встановлюються в разі неефективності вищезначених методів лікування, наявності напруженої пневмоцефалії, поренцефалії, значного витікання рідини з вираженими гіпотензивними проявами, або якщо лікворея тривала. Значення мають шляхи витікання спинномозкової рідини – лікворея шлуночкова чи субарахноїдальна (діагностується за допомогою проби Пусепа). Шлуночкові ліквореї (при пробі Пусепа витікання рідини посилюється) також є показом до хірургічного втручання.

Метод оперативного втручання обумовлюється локалізацією лікворної фістули, перебігом захворювання. При локалізації фістули в ділянці лобної пазухи показано використання транскраніального екстрадурального методу втручання, в ділянці решітчастого лабіринту – транскраніального інтрадурального. Локалізація лікворної фістули в ділянці клиноподібної пазухи потребує використання ендоназального методу втручання. У випадках, коли за час тривалого перебігу ліквореї, особливо у хворих, що перенесли менінгіт, сформувались вторинні гіпертензивні ліквородинамічні порушення, виправдане використання лікворошунтуючого або комбінованого методу хірургічного лікування (транскраніальне чи ендоназальне втручання доповнюється лікворошунтуючим). При рецидивах та незначних ліквореях, коли локалізація фістули не визначена, методом вибору теж можуть бути лікворошунтуючі втручання.

Спонтанна лікворея краще піддається консервативному лікуванню, що обумовлено механізмами її виникнення, тому використання медикаментозного лікування та тривалого люмбального дренивання є виправданим.

У зв'язку з тим, що локалізація фістул при спонтанній ліквореї обмежена решітчастою пластиною, методом хірургічного втручання є транскраніальний інтрадуральний. У випадках, що супроводжуються гіпертензивними явищами, використовуються методи, описані вище.

Оперативні втручання виконуються під загальним знеболюванням. Ендоназальні втручання потребують наявності рентгеноопераційної, що оснащена ЕОПом та операційним мікроскопом.

Транскраніальні втручання проводять з біфронтального доступу. Інтрадуральний метод доповнюється перев'язуванням верхнього сагітального синуса в його передній третині. Обов'язкова ревізія передньої черепної ями з обох сторін.

При проведенні лікворошунтуючих оперативних втручань переважно застосовується люмбо-перитонеальна модифікація. Попереднє тривале люмбальне дренивання є тест-контролем ефективності майбутнього шунтуючого втручання (від'ємна реакція проби «Глюкотест» на фоні функціонального дренажу).

У післяопераційному періоді при транскраніальних та ендоназальних втручаннях також необхідне застосування тривалого дренивання з метою запобігти компенсаторній лікворній гіпертензії.

З метою зниження лікворопродукції в післяопераційному періоді призначається діакарб протягом 1-3 місяців за схемою ( по 1 т. 2 рази на добу о 9 та 14 годині – 5 діб з додаванням препаратів калію, із перервою в два тижні).

#### **Критерії ефективності та очікувані результати лікування**

Середній термін лікування у нейрохірургічному стаціонарі – до 30 діб.

Критеріями якості лікування є поліпшення загального стану хворого та відсутність ліквореї при виписці зі стаціонару.

Амбулаторний нагляд за хворими проводиться протягом 3 років з періодичним оглядом отоларинголога, контрольної проби «Глюкотест», оскільки найбільша кількість рецидивів виникає в перші 3 місяці, а потім в термін між 1-3 роками.

**Директор  
Департаменту організації та розвитку  
медичної допомоги населенню**

*Підпис*

**Р.О. Моїсеєнко**

## ЗАТВЕРДЖЕНО

наказом Міністерства охорони здоров'я України  
від 25.04.2006 № 380

**Протокол**  
**надання медичної допомоги хворим**  
**із післятравматичними кістковими дефектами черепа**

Шифр за МКХ-10: T90.1, T90.5

**Ознаки та критерії діагностики захворювання**

Хворі з післятравматичними кістковими дефектами черепа здебільшого скаржаться на головний біль дифузного характеру, пов'язаний із змінами атмосферного тиску (синдром трепанованого черепа), наявність кісткового (косметичного) дефекту черепа, подекуди загальну слабкість, епілептичні напади.

Клінічна картина залежить також від тяжкості перенесеного забою головного мозку, вікових та індивідуальних особливостей хворого.

Післятравматичні кісткові дефекти черепа класифікують таким чином:

1. За відношенням до склепіння та основи черепа: конвексимальні, базальні, поєднані.
2. За латералізацією: однобічні, двобічні.
3. За локалізацією: лобні, лобно-орбітальні, лобно-скроневі, лобно-тім'яні, скроневі, скронево-базальні, скронево-тім'яні, лобно-скронево-тім'яні, скронево-потиличні,тім'яні, потилично-тім'яні, потиличні.
4. За розмірами: малі (до 10 см<sup>2</sup>), середні (до 30 см<sup>2</sup>), великі (до 60 см<sup>2</sup>), значні (більше 60 см<sup>2</sup>).
5. За кількістю: одиночні, множинні,
6. За характером зони кісткового дефекту: «пульсуючий», «западаючий», «вибухаючий», змішаний.
7. За станом м'яких тканин: без змін, гіперемія, нориці, рубцеві зміни, потовщення, витончення.
8. За супутнім післятравматичним мозковим субстратом: поренцефалія, гідроцефалія, менінгоенцефалоцеле, локальний атрофічний процес, рубцево-спайковий процес, чужорідне тіло.
9. За основним клінічним синдромом: метеопатичний (синдром трепанованого черепа), астенічний, епілептичний, психопатологічний, пірамідний, екстрапірамідний, афатичний.

**Умови, в яких повинна надаватись медична допомога**

Пацієнти з післятравматичними кістковими дефектами черепа більше 6 см<sup>2</sup> підлягають хірургічному лікуванню у нейрохірургічному відділенні.

**Діагностика**

У комплекс обстежень входять:

1. Збір анамнезу.
2. Вивчення скарг та неврологічного статусу хворого.
3. Визначення місцевих змін в ділянці кісткового дефекту.

**Основні методи обстеження**

1. Краніографія (оглядова у двох стандартних проекціях та прицільна) – показує розміри, особливості крайової лінії, наявність патологічних змін кісток черепа навколо кісткового дефекту.

2. Комп'ютерна томографія (КТ) (у тому числі з 3D реконструкцією) – дає змогу визначити співвідношення кісткового дефекту з післятравматичними змінами мозку та його оболонки.

### Лікування

Показаннями для пластики кісткового дефекту є:

- синдром «трепанованого черепа»;
- косметичний дефект площею більше 6 см<sup>2</sup>;
- післятравматична епілепсія.

Протипоказаннями до оперативного втручання є:

- стійке підвищення внутрішньочерепного тиску з вип'ячуванням м'яких тканин в ділянці дефекту, «напружений» пролапс;
- інфікованість м'яких тканин голови;
- крайовий остеомієліт;
- декомпенсований соматичний стан.

Термін проведення пластики кісткових дефектів встановлюється індивідуально і залежить від загального стану хворого та змін у ділянці дефекту:

- первинна пластика – у термін до 1 доби після травми;
- первинно-відстрочена – до 7 діб після травми;
- пізня – 3-6 місяців після травми.

Якщо в гострому періоді виникали інфекційні ускладнення, вторинне загоєння рани, то оптимальний термін виконання пластики кісткового дефекту - 1,5-2 роки після травми (віддалена).

Перед оперативним втручанням проводять комплексне обстеження соматичного стану хворого, враховують ознаки кісткового дефекту.

Усі оперативні втручання проводять із застосуванням ШВЛ.

Рекомендована для пластики площина дефекту не менше 7-10 см<sup>2</sup>.

При значних рубцевих змінах м'яких тканин повинна проводитись пластика шкіри із видаленням рубців, переміщенням чи ротацією шкіри з одномоментною пластикою кісткового дефекту або першим етапом - нарощування шкіри шляхом підшкірної імплантації еспандера протягом 1,5-2,5 місяців. Вилучення еспандера сполучається з одномоментним видаленням рубців та пластикою шкіри.

При наявності дефекту твердої мозкової оболонки після менінгоенцефалолізу в ділянці кісткового дефекту необхідне проведення пластики твердої мозкової оболонки.

При супутній гідроцефалії необхідно попередньо провести лікворощунтуюче втручання з наступною пластикою дефекту (можливо одномоментно).

Матеріали, що використовують для пластики поділяють на:

1. Аутоімпланти (видалений, розщеплений кістковий клапоть хворого, фрагменти його кісткової частини ребер, здухвинної кістки).

2. Ксеноімпланти – найбільш зручні при відсутності аутоімплантів. При цьому не слід використовувати метилметакрилати при ушкодженні колоносових порожнин та при базальних дефектах (великий ризик інфікування). В таких випадках необхідно використовувати металеві ксеноімпланти або гідроксилапатитову кераміку.

Алопластика (пластика трупною кісткою) у зв'язку з великою частотою розсмоктування, складнощами забору, довгою підготовкою, ризиком інфікування практично не використовується.

Можливі ускладнення:

- підшкірне накопичування рідини – видаляється шляхом місцевої пункції з аспірацією рідини;

- локальний менінгоенцефаліт: проявляється поглибленням неврологічної симптоматики або епілептичними нападами. В цих випадках імплант необхідно видалити.

Після операції на 7-10 діб призначають антибіотики. При наявності судом – антиконвульсанти.

**Критерії ефективності та очікувані результати лікування**

Середній термін лікування у нейрохірургічному відділенні при проведенні пластики – до 10 діб.

Критеріями якості лікування є поліпшення загального стану хворого, досягнення задовільного косметичного ефекту, зменшення чи стабілізація неврологічних симптомів.

**Директор  
Департаменту організації та розвитку  
медичної допомоги населенню**

*Підпис*

**Р.О. Моїсєнко**

**ЗАТВЕРДЖЕНО**

наказом Міністерства охорони здоров'я України  
від 25.04.2006 № 380

**Протокол  
надання медичної допомоги хворим із струсом головного мозку**

Шифр за МКХ-10: S06.0

**Ознаки та критерії діагностики**

**Струс головного мозку (СГМ)** за частотою займає перше місце у структурі черепно-мозкової травми, виявляється у 70-80% хворих з черепно-мозковою травмою, відноситься до легкої ЧМТ. Патоморфологічно СГМ характеризується мозаїчними мікроструктурними змінами лише на клітинному і субклітинному рівнях (плазматичних чи клітинних мембран, синапсів).

Тяжкість хворого при СГМ у гострому періоді за ШКГ у більшості випадків відповідає 14-15 балам.

Клінічна картина СГМ залежить від індивідуальних особливостей та вікового фактору.

Клінічними ознаками СГМ є:

1. Загально мозкова та менінгеальна симптоматика (втрата свідомості після травми від декількох секунд до хвилин, при цьому слід виключити алкогольну, наркотичну або іншу інтоксикацію), амнезія, головний біль, нудота, одно- або кількаразова блювота, симптоми Седана та Гуревича-Мана.

2. Вегетативна симптоматика (найчастіше спостерігаються акроціаноз, гіпергідроз (особливо долонь), «гра капілярів», порушення дермографізму, субфебрилітет (нерідко з явищами асиметрії), нестійкість кров'яного тиску, лабільність пульсу - брадикардія, яка змінюється тахікардією, тремор та ін.

3. Мікроогнищева неврологічна симптоматика (легка, минуша анізокорія, асиметрія м'язів обличчя, ністагм, зниження рогівкових рефлексів, слабкість конвергенції, послаблення або посилення сухожилкових рефлексів, слабкість конвергенції, зниження черевних рефлексів, м'язова гіпотонія, статична атаксія, симптом Маринеску-Радовичі), яка у переважній більшості хворих утримується від кількох годин до 3-4 днів.

Найважливішими діагностичними критеріями СГМ, що дають змогу відокремити СГМ від забою головного мозку легкого ступеня, є відсутність переломів склепіння чи основи черепа, субарахноїдального крововиливу, а також вогнищевих змін при КТ (МРТ).

**Умови, у яких повинна надаватись медична допомога**

Пацієнти з СГМ підлягають обстеженню і лікуванню у нейрохірургічному, неврологічному відділенні протягом перших трьох діб після отримання травми.

**Діагностика**

Діагностичні заходи включають:

1. Неврологічний та соматичний огляд.
2. Ро-графія черепа в 2 проекціях (передньо-задня, бокова).
3. ЕхоЕС.
4. ЛП із визначенням ЛТ та аналіз ліквору.
5. КТ головного мозку (при поступленні в стаціонар, при поглибленні неврологічної симптоматики, погіршанні стану).
6. Визначення групи крові, резус-фактора.

7. Загальні аналізи крові та сечі, RW.

8. Аналіз крові на вміст цукру, алкоголю. Проба Раппопорта.

### **Лікування**

Основним методом є консервативне лікування. Медикаментозне лікування включає дегідратацію або гідратацію відповідно до ликворного тиску, седативні, ноотропні, судинні препарати, симптоматичну терапію (за клінічними ознаками).

При пошкодженні м'яких тканин проводять ПХО рани, вводять протиправцевий анатоксин.

### **Критерії ефективності та очікувані результати лікування**

Поліпшення загального стану, регрес загально мозкової та вогнищевої симптоматики.

Орієнтовна тривалість лікування у нейрохірургічному, неврологічному відділеннях – до 3 діб, при пораненні м'яких тканин – до 8 діб.

Подальше лікування в амбулаторних умовах під наглядом невролога.

**Директор  
Департаменту організації та розвитку  
медичної допомоги населенню**

*Підпис*

**Р.О. Моїсеєнко**



## ЗАТВЕРДЖЕНО

наказом Міністерства охорони здоров'я України  
від 25.04.2006 № 380

**Протокол****надання медичної допомоги хворим з травматичними епідуральними гематомами**

Шифр за МКХ-10: S06.4

**Травматична епідуральна гематома (ТЕГ)** – зумовлене травмою скупчення крові між внутрішньою поверхнею кісток черепа та твердою мозковою оболонкою, яке призводить до стиснення головного мозку.

Джерелом кровотечі при формуванні епідуральних гематом є пошкоджені внаслідок травми голови менінгеальні артерії, рідше оболонкові вени, дуральні синуси та судини діплоє. ТЕГ у більшості випадків утворюються в місці прикладання травматичної сили, односторонні.

**Ознаки та критерії діагностики захворювання**

Клінічна картина ТЕГ залежить від джерела кровотечі, локалізації та розмірів крововиливу, темпу розвитку компресії головного мозку, тяжкості супутніх пошкоджень черепа та головного мозку, вікових та індивідуальних особливостей хворого.

Стан свідомості у хворих з ТЕГ може коливатись від ясної свідомості до коми (від 15 до 3 балів за ШКГ). Для ТЕГ найбільш типовим є трьохфазна зміна свідомості: втрата свідомості під час травми, потім відновлення свідомості, так званий «світлий проміжок», та через деякий час повторне її виключення. Тривалість світлого проміжку може бути від декількох хвилин до трьох та більше діб.

Головний біль при ТЕГ є постійним з періодичним кризоподібним загостренням, у багатьох випадках має оболонковий характер. Часто супроводжується нудотою та блювотою.

Брадикардія спостерігається у ½ хворих з ТЕГ. Підвищення артеріального тиску спостерігається у ¼ хворих з ТЕГ.

У переважній більшості хворих з ТЕГ наявна вогнищева симптоматика, яка залежить від локалізації ТЕГ. Вогнищева симптоматика може мати характер випадіння або подразнення.

Серед краніобазальних симптомів, які спостерігаються при ТЕГ, найважливішим є розширення однієї зіниці зі зниженням чи втратою реакції на світло. У переважній більшості випадків односторонній мідріаз спостерігають на боці ТЕГ, але у 11-15% випадків мідріаз буває контрлатеральним.

Для ТЕГ типовою є тріада симптомів – світлий проміжок, гомолатеральний мідріаз, контрлатеральний геміпарез. Також використовують іншу тріаду симптомів – світлий проміжок, мідріаз та брадикардія.

Однак, *патогномонічних клінічних тестів та симптомів для розпізнання ТЕГ немає.*

При ТЕГ переломи кісток черепа на рентгенограмах зустрічаються в 75-90% спостережень. Наявність перелому черепа, особливо скроневої кістки, контрлатеральний до нього геміпарез, гомолатеральний мідріаз з великою вірогідністю вказують на наявність ТЕГ.

Фазність клінічного перебігу при ТЕГ здебільшого завершується прогресуючим погіршенням стану хворого з наростанням загальнономозкових вогнищевих дислокаційних симптомів та наступними вітальними порушеннями.

**Умови, в яких повинна надаватись медична допомога**

Хворих з травмою голови та підозрою на наявність ТЕГ слід негайно госпіталізувати для обстеження та лікування в нейрохірургічне відділення.

**Діагностика**

Діагностичні заходи включають (в перші 3 години з часу надходження в приймальне відділення):

1. Загальний соматичний огляд з визначенням показників основних вітальних функцій (дихання, пульс, АТ).
2. Неврологічний огляд.
3. КТ (МРТ) головного мозку в перші 60 хвилин (основний метод діагностики ТЕГ).
4. Рентгенографія черепа в 2 проекціях.
5. ЕхоЕС (при відсутності КТ).
6. Визначення групи крові та резус-фактора.
7. Загальний аналіз крові та сечі.
8. Аналіз крові на вміст цукру, алкоголю. Проба Раппопорта.
9. Біохімічне дослідження крові (електроліти, загальний білок), показників осмолярності плазми крові та гематокриту. Контроль згортання крові.

ЕхоЕС має особливе значення при відсутності можливості проведення КТ та МРТ. Для односторонньої ТЕГ типової локалізації властиве зміщення серединних структур в протилежну сторону.

КТ дає змогу візуалізувати ТЕГ будь-якої локалізації за прямими та непрямими ознаками. КТ дає можливість оцінити ступінь стиснення та зміщення структур головного мозку, в тому числі і при ізоденсивних гематомах, проводити спостереження в динаміці, виявляє супутні ТЕГ пошкодження головного мозку.

Діагностичні можливості МРТ переважають КТ при виявленні ізоденсивних ТЕГ. МРТ дозволяє детально дослідити структурні зміни стовбуру мозку.

Якщо немає можливості проведення КТ (МРТ), а за даними клінічного огляду, доповненого, за наявності, ЕхоЕС існує ймовірність ТЕГ, показане проведення діагностичної операції – накладання фрезевих отворів в скроневій, тім'яній та лобній ділянках – обов'язково з обох сторін, починаючи зі сторони мідріазу.

**Лікування**

Обсяг та послідовність надання лікувальної допомоги залежать від стану хворого, клінічної фази, клінічної форми та розмірів ТЕГ.

У фазі клінічної декомпенсації лікування починається з часу поступлення хворого в приймальне відділення за алгоритмами інтенсивної терапії.

**Основним методом лікування хворих з ТЕГ є хірургічне видалення гематоми.**

**Показання до хірургічного видалення ТЕГ:**

1. Клінічні ознаки стиснення головного мозку хоча б за одним із критеріїв: вогнищевим, загальнономозковим, дислокаційним.
2. Повторне порушення чи погіршення свідомості при наявності світлого проміжку.
3. Об'єм ТЕГ (за даними КТ, МРТ) >50 мл для супратенторіальних та >20 мл для субтенторіальних або товщина більше 1,5 см незалежно від клінічної фази, в тому числі при асимптомних ТЕГ.

4. Наявність хоча б однієї ознаки за КТ (МРТ): латеральне зміщення серединних структур  $>5$  мм, деформація базальних цистерн, грубе стиснення гомолатерального бокового шлуночка із дислокаційною контрлатеральною гідроцефалією незалежно від розмірів та локалізації ТЕГ.

5. ТЕГ задньої черепної ямки малого об'єму ( $<20$  мл), якщо вони призводять до оклюзійної гідроцефалії.

**Наявність хоча б одного з наведених критеріїв є показанням до невідкладного втручання. Діагностика, визначення показань до хірургічного видалення ТЕГ та направлення хворого в операційну мають бути проведені в перші 3 години з моменту госпіталізації.**

Оптимальним є проведення кістково-пластичної трепанації черепа. При наявності в ділянці трепанації великих кісткових уламків у подальшому їх скріплюють між собою. Якщо це неможливо, то їх видаляють (резекційна трепанація). Кровотечу зупиняють. Ревізію субдурального простору проводять за наявністю КТ (МРТ) ознак інших факторів компресії мозку. При підвищеній кровоточивості м'яких тканин тверду мозкову оболонку підшивають по краях трепанаційного отвору та за центральну частину через отвори в кістковому клапті для попередження рецидиву ТЕГ.

Лікування в післяопераційному періоді включає, залежно від стану хворого, заходи інтенсивної терапії (за показаннями). Проводиться динамічне (клінічне, лабораторне, рентгенологічне та ін.) спостереження за загальносоматичним та неврологічним статусом, КТ (МРТ)-контроль (на 1-3 добу після хірургічного втручання чи при погіршенні стану хворого).

#### **Протипоказання до оперативного лікування:**

1. Атонічна кома з наявністю грубих вітальних порушень.
2. Верифікована смерть мозку за визначеними нормативними документами МОЗ України критеріями.
3. Критичні порушення системи згортання крові (тромбоцитопенія – кількість тромбоцитів  $50 \cdot 10^3$  мкл і нижче, концентрація фібриногену в крові менше 0,5 г/л).

#### **Нехірургічне лікування хворих з ТЕГ**

Обов'язковою передумовою є госпіталізація в нейрохірургічне відділення, де забезпечено цілодобове чергування нейрохірурга, умови для проведення КТ (МРТ) цілодобово, можливості для нейрохірургічного втручання в будь-який час.

#### **Показання до нехірургічного лікування при ТЕГ:**

Стабільний, відносно задовільний стан хворого (ШКГ 15-13 балів) при відсутності чи при мінімальній, не наростаючій вогнищевій та загальнономозковій симптоматиці (фази клінічної компенсації та субкомпенсації), за відсутності клінічних ознак дислокації мозку (припустиме зміщення серединних структур мозку до 5 мм за даними КТ, МРТ без ознак дислокаційної гідроцефалії, деформації базальних цистерн).

Проводиться динамічне (клінічне, лабораторне, рентгенологічне та ін.) спостереження за загальносоматичним та неврологічним статусом, контроль КТ на 3-14 добу та перед випискою зі стаціонару чи при погіршенні стану хворого, при збільшенні зміщення середнього ехо-сигналу. ЕхоЕС при нехірургічному лікуванні проводять щоденно. Медикаментозне лікування включає гемостатичну (1-3 дні), дегідратаційну, протизапальну, знеболювальну та симптоматичну терапію, яка сприяє розсмоктуванню гематоми.

**Критеріями ефективності та очікуваними результатами лікування є регрес компресійно-дислокаційних ознак за даними КТ (МРТ), поліпшення загального стану хворого, частковий регрес загально мозкової та вогнищевої неврологічної симптоматики.**

Орієнтовна тривалість лікування у стаціонарних умовах – до 15 діб.

При стабілізації стану хворого показано продовження лікування у відділенні реабілітації або неврології.

**Директор  
Департаменту організації та розвитку  
медичної допомоги населенню**

*Підпис*

**Р.О. Моїсеєнко**

## ЗАТВЕРДЖЕНО

наказом Міністерства охорони здоров'я України  
від 25.04.2006 № 380

**Протокол****надання медичної допомоги хворим з травматичними субдуральними гематомами**

Шифр за МКХ-10: S06.5

**Травматична субдуральна гематома (ТСГ)** – зумовлене травмою скупчення крові між внутрішньою поверхнею твердої мозкової оболонки та павутинною оболонкою на зовнішній поверхні головного мозку, яке призводить до стиснення головного мозку.

ТСГ – найбільш поширений вид внутрішньочерепних гематом. На ізольовані ТСГ припадає 40-60% випадків компресії головного мозку крововиливами.

На відміну від епідуральних гематом, ТСГ виникають як на стороні прикладення травмуючої сили, так і на протилежному боці. У 10-15% випадків спостерігаються двобічні ТСГ.

Джерелом кровотечі при формуванні ТСГ є пошкоджені внаслідок травми голови вени, які впадають у синуси головного мозку, пошкоджені поверхневі судини гемісфер (вени та артерії), ушкодження венозних синусів.

**Ознаки та критерії діагностики захворювання**

Клінічна картина ТСГ залежить від багатьох факторів – джерела кровотечі, локалізації та розмірів крововиливу, темпу розвитку компресії головного мозку, тяжкості супутніх пошкоджень черепа та головного мозку, а також від вікових та індивідуальних особливостей хворого. Для ТСГ є характерними як гострий, так підгострий і хронічний клінічні перебіги.

Стан свідомості у хворих з ТСГ може коливатись від ясної свідомості до коми (від 15 до 3 балів за ШКГ). Для гострих ТСГ найбільш типовим є варіант без світлого проміжку в зв'язку із частотою супутніх пошкоджень головного мозку. Для підгострих ТСГ найбільш типовим є трьохфазна зміна свідомості: втрата свідомості під час травми, потім відновлення свідомості та через деякий час повторне виключення. Досить часто зустрічаються випадки зі стертим світлим проміжком.

Вогнищева симптоматика при ТСГ є менш вираженою, ніж при епідуральних гематомах та більш розсіяною. Спостерігаються симптоми випадіння та подразнення.

Типовими є порушення свідомості, гомолатеральний мідріаз та контрлатеральний геміпарез.

*Патогномонічних клінічних тестів та симптомів для розпізнання ТСГ немає.*

Ехо-ЕС має особливе значення для діагностики односторонніх ТСГ при відсутності можливості проведення КТ чи МРТ. Для таких ТСГ властиве зміщення серединних структур у протилежну сторону.

КТ дає змогу виявити ТСГ будь-якої локалізації за прямими та непрямими ознаками та оцінити ступінь стиснення і зміщення структур головного мозку, в тому числі і при ізоденсивних гематомах, проводити динамічне спостереження, виявляє супутні ТСГ пошкодження головного мозку.

МРТ переважає за інформативністю КТ при виявленні підгострих та хронічних, ізоденсивних ТСГ, дає можливість диференціювати ТСГ від епідуральної гематоми, а також детально дослідити стан стовбуру мозку та базальних цистерн.

У ситуації, коли немає можливості проведення КТ (МРТ), а за даними клінічного огляду неможливо виключити ТСГ, показано проведення діагностичної операції – накладання фрезевих отворів у скроневій, тім'яній та лобній ділянках, обов'язково з обох сторін.

Алгоритм надання медичної допомоги пацієнтові з ЧМТ у гострому періоді наведений у додатку.

#### Умови, в яких повинна надаватись медична допомога

Пацієнти з ТСГ підлягають стаціонарному лікуванню в нейрохірургічному (при відсутності – у травматологічному) відділенні.

#### Діагностика

Хворих з травмою голови та підозрою на наявність ТСГ потрібно негайно доправляти на обстеження та лікування в нейрохірургічне відділення.

Обстеження хворого повинне включати (в перші 3 години з часу надходження в приймальне відділення):

1. Загальний соматичний огляд з визначенням основних вітальних функцій (дихання, пульс, АД).
2. Неврологічний огляд.
3. КТ головного мозку в перші 60 хвилин (*основний метод діагностики ТСГ*).
4. Рентгенографія черепа в 2 проекціях.
5. ЕхоЕС (при відсутності КТ).
6. Визначення групи крові та резус-фактора.
7. Загальний аналіз крові та сечі.
8. Аналіз крові на вміст цукру, алкоголю. Проба Раппопорта.
9. Біохімічне дослідження крові (електроліти, загальний білок), показників осмолярності плазми крові та гематокриту. Контроль згортання крові.

#### Лікування

Обсяг та послідовність надання лікувальної допомоги залежать від клінічної фази, клінічної форми та розмірів ТСГ.

У фазі декомпенсації (типово для гострих ТСГ з забоями головного мозку) лікування починається з часу поступлення хворого в приймальне відділення за алгоритмами інтенсивної терапії.

**Основним методом лікування хворих з ТСГ є хірургічне видалення гематоми.**

#### Показання до хірургічного видалення ТСГ:

1. Клінічні ознаки стиснення головного мозку хоча б за одним із критеріїв: вогнищевим, загальнономозковим, дислокаційним.
2. Повторне порушення чи погіршення свідомості при наявності світлого проміжку.
3. Наявність хоча б однієї ознаки за КТ (МРТ): зміщення серединних структур >5 мм, деформація базальних цистерн, грубе стиснення гомолатерального бокового шлуночка з дислокаційною контрлатеральною гідроцефалією незалежно від розмірів та локалізації ТСГ.

**Наявність одного з наведених вище критеріїв потребує невідкладного хірургічного втручання. Діагностика, визначення показань до хірургічного видалення ТСГ та направлення хворого в операційну мають бути проведені в перші 3 години з часу госпіталізації.**

Гострі ТСГ мають досить широке поширення над гемісферою головного мозку, нерідко сполучаються з іншими видами внутрішньочерепних крововиливів, тому перевага надається широкій кістково-пластичній трепанації черепа, яка дає змогу повністю видалити ТСГ, знайти джерело кровотечі та, при необхідності, завершити операцію «зовнішньою» декомпресією із видаленням кісткового клаптя. Після розтину твердої мозкової оболонки (ТМО) видаляють гематому (згортки крові відмивають від поверхні мозку фізіологічним розчином, а потім видаляють аспіратором чи вікончатим пінцетом). Проводять гемостаз. Субдурально встановлюють дренажні трубки, які виводять через контрапертури. При набряку мозку ТМО не зашивають або герметично зашивають за рахунок пластики додатковими тканинами (розшарування ТМО, фасція скроневого м'яза, поверхнева фасція стегна, штучна ТМО). При наявності набряку мозку кістковий клапоть видаляють. М'які тканини зашивають пошарово. Протягом доби після операції проводять промивання субдурального простору через дренажі по закритому контуру. Дренажі видаляють через добу.

Альтернативними методами хірургічного втручання при підгострих ТСГ є ендоскопічне видалення ТСГ, а також видалення ТСГ через два розширені фрезеві отвори з активним дренажуванням порожнини гематоми протягом 2-3 днів.

Лікування в післяопераційному періоді включає, залежно від стану хворого, заходи інтенсивної терапії (за показаннями). Проводять динамічне (клінічне, лабораторне, рентгенологічне та ін.) спостереження за загальносоматичним та неврологічним статусом, КТ-контроль (на 1-3 добу після хірургічного втручання чи при погіршенні стану хворого). При відсутності КТ проводять ЕхоЕГ в динаміці.

**Протипоказання до оперативного лікування:** 1) атонічна кома з наявністю грубих вітальних порушень; 2) верифікована смерть мозку за визначеними нормативними документами МОЗ України критеріями; 3) критичні порушення системи згортання крові (тромбоцитопенія – кількість тромбоцитів  $50 \cdot 10^3$  мкл і нижче).

### **Нехірургічне лікування хворих з ТСГ**

Обов'язковою передумовою нехірургічного лікування хворих з ТСГ є госпіталізація в нейрохірургічне відділення, де забезпечені цілодобове чергування нейрохірурга, умови для проведення КТ (МРТ) цілодобово, можливості для нейрохірургічного втручання в будь-який час.

### **Показання до нехірургічного лікування ТСГ:**

Стабільний, відносно задовільний стан хворого (ШКГ 15-13 балів) за відсутності чи при мінімальній, не наростаючій вогнищевій та загальномоозковій симптоматиці, за відсутності клінічних ознак дислокації мозку (припустиме зміщення серединних структур мозку за даними КТ, МРТ до 5 мм без ознак дислокаційної гідроцефалії, без деформації базальних цистерн).

При виборі нехірургічного методу лікування ТСГ проводять динамічне (клінічне, лабораторне, рентгенологічне та ін.) спостереження за загальносоматичним та неврологічним статусом, контроль КТ на 3-14 добу та перед випискою зі стаціонару чи при погіршенні стану хворого, при збільшенні зміщення серединного ехо. ЕхоЕГ проводять щоденно. Медикаментозне лікування ТСГ у таких випадках включає гемостатичну (1-3 дні), дегідратаційну, протизапальну, знеболюючу, розсмоктуючу та симптоматичну терапію (за показаннями).

**Критеріями ефективності та очікуваними результатами лікування хворих із ТСГ є поліпшення загального стану хворого, регрес неврологічної симптоматики та компресійно-дислокаційних симптомів за даними КТ (МРТ).**

Орієнтовна тривалість лікування у стаціонарних умовах – до 15 діб.

При стабілізації стану хворого показано продовження лікування у відділенні реабілітації або неврології.

**Директор  
Департаменту організації та розвитку  
медичної допомоги населенню**

*Підпис*

**Р.О. Моїсеєнко**



## ЗАТВЕРДЖЕНО

наказом Міністерства охорони здоров'я України  
від 25.04.2006 № 380

**Протокол  
лікування хворих із хронічними субдуральними гематомами**

Шифр за МКХ-10: Т 90.5

**Хронічні субдуральні гематоми (ХСГ)** – це відокремлені капсулою крововиливи між твердою і павутинною оболонками, що викликають стиснення головного мозку і клінічно проявляються через кілька тижнів після травми.

**Ознаки та критерії діагностики захворювання**

Клінічна картина ХСГ залежить від **латералізації** (лівобічні, правобічні, двобічні), **локалізації** (супратенторіальні, субтенторіальні), **об'єму** (малі – до 50 см<sup>3</sup>, середні – від 50 до 100 см<sup>3</sup>, великі – більше 100 см<sup>3</sup>), вікових, індивідуальних особливостей хворого та **фази перебігу ХСГ**:

1. Фаза клінічної компенсації (проявляється клінікою астено-невротичного синдрому, епізодами цефалгії).

2. Фаза клінічної субкомпенсації (порушення свідомості до рівня легкого оглушення, психічні порушення, що можуть бути основним симптомом у клініці, вогнищеві симптоми у вигляді легкого геміпарезу, афатичних порушень).

3. Фаза помірної клінічної декомпенсації (загальний стан – середньої важкості, свідомість порушена до глибокого оглушення, психічні порушення, вогнищева симптоматика, окремі дислокаційні стовбурові ознаки тенторіального рівня).

4. Фаза грубої клінічної декомпенсації (загальний стан тяжкий, свідомість порушена до ступеня сопор – кома I-II, груба підкоркова та стовбурова симптоматика з вітальними порушеннями).

5. Термінальна фаза (свідомість порушена до рівня термінальної коми з грубими порушеннями життєво важливих функцій).

За клінічним розвитком виділяють на псевдотуморозний, інсультоподібний та ремітуючий перебіг ХСГ.

**Умови, в яких повинна надаватись медична допомога**

Пацієнти з ХСГ підлягають стаціонарному лікуванню в нейрохірургічному відділенні.

**Діагностика**

Діагностичні заходи включають:

1. Виявлення наявності травми голови в анамнезі (часто без втрати свідомості).

2. Оцінка скарг та неврологічної симптоматики.

3. Інструментальні методи обстеження:

а) рентгенологічні:

- оглядова краніографія (можуть спостерігатись гіпертензивні ознаки, симптоми об'ємного впливу - зміщення в протилежний бік звапненої шишкоподібної залози).

б) нейровізуалізуючі:

- комп'ютерна томографія (КТ) – прямі (гіпо- та гетероденсивні гематоми) та непрямі (дислокаційні) ознаки (ізоденсивні гематоми);

- магнітно-резонансна томографія (МРТ) – (ведучий метод діагностики при хронічних гематомах усіх видів щільності – «золотий» стандарт діагностики);

- церебральна ангіографія (безсудинна зона, дислокації магістральних судин).

- в) ультразвукове дослідження (при відсутності КТ, МРТ):

- ехоенцефалографія – зміщення М-ехо на 5 мм і більше. При двобічних гематомах зміщення М-ехо може не бути.

### **Лікування**

Абсолютними показаннями до **хірургічного лікування** є компресивно-дислокаційні зміни за даними КТ чи МРТ.

Відносними показаннями до хірургічного лікування є невеликий об'єм гематоми при клінічних ознаках психічних порушень без дислокаційних змін за даними КТ або МРТ.

Протипоказанням до оперативного втручання може бути тільки декомпенсована соматична патологія. У фазі декомпенсації лікування проводиться з часу поступлення хворих у приймальне відділення за алгоритмами інтенсивної терапії.

Перед оперативним втручанням проводиться комплекс обстеження соматичного статусу хворих із залученням терапевта. Оцінюється можливий ризик хірургічного втручання та анестезіологічного забезпечення.

### **Методи хірургічного втручання**

1. Мініінвазивний – евакуація ХСГ через фрезевий отвір (отвори), дренажування порожнини гематоми; «Twist-drill» краніотомія; ендоскопічна евакуація гематоми.

2. Кістково-пластична краніотомія.

### **Мініінвазивний метод хірургічного втручання показаний при:**

- 1) однокамерній, рідше двокамерній будові гематоми;
- 2) гематомі у вигляді рідини або у вигляді рідина-згусток.

### **Кістково-пластична краніотомія показана при:**

- 1) багатокамерній будові гематоми з багатьма перетинками, що займають значну частину об'єму гематоми;
- 2) гематомі у вигляді щільного згортка або при її кальцифікації;
- 3) рецидивах гематоми.

Втручання проводять під загальним знеболюванням, кістково-пластична трепанація потребує використання ШВЛ.

Можливі післяопераційні ускладнення:

1. Рецидив гематоми.
2. Формування гострих субдуральних, епідуральних та внутрішньомозкових крововиливів.
3. Пневмоцефалія.
4. Гнійно-запальні ускладнення.
5. Тромбоемболія.

У післяопераційному періоді призначають антибіотики (5-7 діб), знеболюючі, ноотропи, судинні препарати, проводиться профілактика тромбоемболії.

### **Нехірургічне лікування хворих з ХСГ**

Нехірургічне лікування хворих із ХСГ допускається при ХСГ малого об'єму (до 50 см<sup>3</sup>), відсутності неврологічного дефіциту, компресійно-дислокаційних змін та можливості періодичного КТ чи МРТ контролю. Нехірургічне лікування включає помірну дегідратацію, ноотропі, судинні, протисудомні препарати (за показаннями).

**Критеріями ефективності та очікуваними результатами лікування хворих із ХСГ** є поліпшення загального стану хворого з частковим регресом загальнономозкової та вогнищевої симптоматики, регрес компресійно-дислокаційних змін (за даними КТ чи МРТ) від 3 тижнів до 6 місяців після операції.

Орієнтовна тривалість лікування у нейрохірургічному відділенні – до 15 діб.

Подальше стаціонарне лікування показане у відділенні реабілітації або неврології.

### **Директор**

**Департаменту організації та розвитку  
медичної допомоги населенню**

*Підпис*

**Р.О. Моїсєнков**

**МІНІСТЕРСТВО ОХОРОНИ ЗДОРОВ'Я УКРАЇНИ****Н А К А З**

17.06.2008

м. Київ

№ 320

**Про затвердження клінічних протоколів  
надання медичної допомоги  
за спеціальністю «Дитяча нейрохірургія»**

На виконання доручення Прем'єр-міністра України від 12.03.2003 №14494 до доручення Президента України від 06.03.2003 №1-1/252 щодо прискорення розроблення і запровадження протоколів лікування

**НАКАЗУЮ:**

1. Затвердити клінічні протоколи надання медичної допомоги за спеціальністю «Дитяча нейрохірургія»:

1.1. Клінічний протокол надання медичної допомоги дітям із струсом головного мозку (додається).

1.2. Клінічний протокол надання медичної допомоги дітям із забоем головного мозку легкого та середнього ступеня тяжкості (додається).

1.3. Клінічний протокол надання медичної допомоги дітям із забоем головного мозку важкого ступеня, дифузним аксональним ушкодженням (додається).

1.4. Клінічний протокол надання медичної допомоги дітям із травматичними епідуральними гематомами (додається).

1.5. Клінічний протокол надання медичної допомоги дітям із травматичними субдуральними гематомами (додається).

1.6. Клінічний протокол надання медичної допомоги дітям із хронічними субдуральними гематомами (додається).

1.7. Клінічний протокол надання медичної допомоги дітям із назальною посттравматичною ліквореєю (додається).

1.8. Клінічний протокол надання медичної допомоги дітям із післятравматичними кістковими дефектами черепа (додається).

1.9. Клінічний протокол надання медичної допомоги дітям із збройними пораненнями м'яких тканин голови мирного часу (додається).

1.10. Клінічний протокол надання медичної допомоги дітям із збройними непроникаючими пораненнями голови мирного часу (додається).

1.11. Клінічний протокол надання медичної допомоги дітям із збройними проникаючими пораненнями голови мирного часу (додається).

1.12. Клінічний протокол надання медичної допомоги дітям із кефалогематомами (додається).

1.13. Клінічний протокол надання медичної допомоги дітям із краніосиностозами (додається).

1.14. Клінічний протокол надання медичної допомоги дітям із Енцефалоцеле (додається).

1.15. Клінічний протокол надання медичної допомоги дітям із внутрішньочерепними та внутрішньохребтовими абсцесами і гранульомами (додається).

1.16. Клінічний протокол надання медичної допомоги дітям із астроцитомами мозочка (додається).

1.17. Клінічний протокол надання медичної допомоги дітям із гліомою зорових шляхів (додається).

1.18. Клінічний протокол надання медичної допомоги дітям із пухлинами III шлуночка головного мозку (додається).

1.19. Клінічний протокол надання медичної допомоги дітям із доброякісними пухлинами пінеальної ділянки головного мозку (додається).

1.20. Клінічний протокол надання медичної допомоги дітям із супратенторіальними астроцитомами (додається).

1.21. Клінічний протокол надання медичної допомоги дітям із хориоїдпапіломами головного мозку (додається).

1.22. Клінічний протокол надання медичної допомоги дітям із пухлинами стовбура мозку (додається).

1.23. Алгоритм надання медичної допомоги дитині з черепно-мозковою травмою в гострому періоді відповідно протоколів затверджених п.п. 1.1-1.5 цього наказу (додається).

2. Міністру охорони здоров'я Автономної Республіки Крим, начальникам головних управлінь охорони здоров'я Дніпропетровської, Луганської, Львівської та Харківської, Київської, Головного управління охорони здоров'я та медицини катастроф Черкаської, управління охорони здоров'я та курортів Вінницької, управління охорони здоров'я та медицини катастроф Одеської, управлінь охорони здоров'я обласних державних адміністрацій, Головного управління охорони здоров'я та медичного забезпечення Київської та управління охорони здоров'я Севастопольської міських державних адміністрацій організувати впровадження та забезпечити впровадження клінічних протоколів надання медичної допомоги, затверджених цим наказом, в підпорядкованих лікувально-профілактичних закладах.

3. Контроль за виконанням наказу покласти на заступника Міністра Митника З.М.

**Міністр**

*Підпис*

**В.М.Князевич**

**ЗАТВЕРДЖЕНО**

наказом Міністерства охорони здоров'я України  
від 17.06.2008 № 320

**Клінічний протокол  
надання медичної допомоги дітям із струсом головного мозку**

Шифр за МКХ-10: S06.0

**Ознаки та критерії діагностики**

**Струс головного мозку (СГМ)** за частотою займає перше місце у структурі черепно-мозкової травми, виявляється у 35-42% хворих з черепно-мозковою травмою, відноситься до легкої ЧМТ. Патоморфологічно СГМ характеризується мозаїчними мікроструктурними змінами лише на клітинному і субклітинному рівнях (плазматичних чи клітинних мембран, синапсів).

Тяжкість хворої дитини при СГМ у гострому періоді за ШКГ у більшості випадків відповідає 14-15 балам.

Клінічна картина СГМ залежить від індивідуальних особливостей та віку дитини.

**Клінічними ознаками СГМ є:**

1. Загально мозкова симптоматика (короткочасна втрата свідомості після травми від декількох секунд, рідко до хвилин), амнезія, головний біль, нудота, одно- або кількарязова блювота, симптоми Седана та Гуревича-Мана.

2. Вегетативна симптоматика (найчастіше спостерігаються акроціаноз, гіпергідроз (особливо долонь), порушення дермографізму, субфебрилітет (нерідко з явищами асиметрії), нестійкість кров'яного тиску, лабільність пульсу – брадикардія, яка змінюється тахікардією, тремор та ін.

3. Мікровогнищева неврологічна симптоматика (легка, минуша анізокорія, асиметрія м'язів обличчя, ністагм, зниження рогівкових рефлексів, слабкість конвергенції, послаблення або посилення сухожилкових рефлексів, слабкість конвергенції, зниження черевних рефлексів, м'язова гіпотонія, статична атаксія, симптом Маринеску-Радовичі), яка у переважній більшості хворих утримується від кількох годин до 3-4 днів – у дітей пубертатного віку.

Найважливішими діагностичними критеріями СГМ, що дають змогу відокремити СГМ від забою головного мозку легкого ступеня, є відсутність переломів склепіння чи основи черепа, субарахноїдального крововиливу, а також вогнищевих змін при КТ (МРТ).

**Алгоритм надання медичної допомоги дітям з ЧМТ в гострому періоді наведений в додатку.**

**Умови, у яких повинна надаватись медична допомога**

Пацієнти з СГМ підлягають обстеженню і лікуванню у нейрохірургічному, неврологічному відділенні протягом перших трьох діб після отримання травми.

**Діагностика**

Діагностичні заходи включають:

1. Неврологічний та соматичний огляд.
2. Ро-графія черепа в 2 проекціях (передньо-задня, бокова).
3. ЕхоЕС.
4. КТ головного мозку (при поступленні в стаціонар, при поглибленні неврологічної симптоматики, погіршені стану).

5. ЛП із визначенням ЛТ та аналіз ліквору (при ознаках порушення внутрішньочерепного тиску та згоді батьків).
6. Визначення групи крові, резус-фактора.
7. Загальні аналізи крові та сечі.

### **Лікування**

Основним методом є консервативне лікування. Медикаментозне лікування включає дегідратацію або гідратацію відповідно до лікворного тиску, седативні, ноотропні, судинні препарати, симптоматичну терапію (за клінічними ознаками).

При пошкодженні м'яких тканин проводять ПХО рани, вводять протиправцевий анатоксин (з урахуванням поведених щеплень).

### **Критерії ефективності та очікувані результати лікування**

Поліпшення загального стану, регрес загальноомозкової симптоматики.

Орієнтовна тривалість лікування у нейрохірургічному, неврологічному відділеннях – до 3 діб, при пораненні м'яких тканин – до 8 діб.

Подальше лікування в амбулаторних умовах під наглядом невролога.

**Головний позаштатний спеціаліст**

**МОЗ України за спеціальністю «дитяча нейрохірургія»** Підпис

**Ю.О.Орлов**

**ЗАТВЕРДЖЕНО**

наказом Міністерства охорони здоров'я України  
від 17.06.2008 № 320

**Клінічний протокол****надання медичної допомоги дітям із забоем головного мозку легкого та середнього ступеня тяжкості**

Шифр за МКХ-10: S06.9

**Ознаки та критерії діагностики**

**Забій головного мозку легкого та середнього ступеня (ЗЛ-СС)** за частотою займає друге місце у структурі черепно-мозкової травми, виявляється у 48-65% дітей з черепно-мозковою травмою. Структурно ЗЛ-СС характеризується згрупованими дрібновогнищевими точковими крововиливами чи ділянками локального набряку речовини мозку при відсутності пошкодження мозкових оболонок.

Тяжкість хворої дитини при ЗЛ-СС у гострому періоді за ШКГ у більшості випадків відповідає 13-14 балам.

Клінічними ознаками ЗЛ-СС є:

1. Загально мозкова симптоматика – втрата свідомості після травми від декількох секунд до 10-15 хвилин, амнезія, головний біль, нудота, одно- або кількарязова блювота, симптоми Седана та Гуревича-Мана.

2. Вегетативна симптоматика – найчастіше спостерігаються акроціаноз, гіпергідроз (особливо долонь), порушення дермографізму, субфебрилітет (нерідко з явищами асиметрії), нестійкість кров'яного тиску, лабільність пульсу – брадикардія, яка змінюється тахікардією (необхідно враховувати вікові особливості серцевої діяльності у дітей), тремор та ін.

3. Незначно виражена неврологічна симптоматика (легка, минула анізокорія, асиметрія м'язів обличчя, ністагм, зниження рогівкових рефлексів, слабкість конвергенції, послаблення або посилення сухожилкових рефлексів, зниження черевних рефлексів, м'язова гіпотонія, статична атаксія, симптом Маринеску-Радовичі), яка у більшості дітей утримується до 3-5 днів.

Діагностичними критеріями ЗЛ-СС, що дають змогу відокремити ЗЛ-СС від струсу головного мозку може бути наявність переломів склепіння чи основи черепа, субарахноїдального крововиливу, а також вогнищевих змін при КТ (МРТ).

Наявність тривалої (години) втрати свідомості, виразної вогнищевої та/або стовбурової симптоматики, КТ(МРТ)-ознак поширеного вогнища забою чи внутрішньочерепного крововиливу свідчать про більш тяжку ЧМТ, критерії якої описано у відповідних протоколах.

**Алгоритм надання медичної допомоги дітям з ЧМТ в гострому періоді наведений в додатку.**

**Умови, в яких повинна надаватись медична допомога**

Діти із ЗЛ-СС підлягають стаціонарному обстеженню і лікуванню у нейрохірургічному чи неврологічному відділенні.

**Діагностика**

Діагностичні заходи включають:

1. Неврологічний та соматичний огляд.
2. Ро-графія черепа в 2 проекціях (передньо-задній, боковій).
3. ЕхоЕС, ЕЕГ (на 5-7 день).

4. КТ (МРТ) головного мозку (при поступленні в стаціонар, при поглибленні неврологічної симптоматики, погіршанні стану).

5. ЛП із визначенням ЛТ та аналіз ліквору (при ознаках порушення лікворного тиску та згоді батьків).

6. Визначення групи крові, резус-фактора.

7. Загальні аналізи крові та сечі.

### **Лікування**

Основним методом є консервативне лікування. Медикаментозне лікування включає дегідратацію або гідратацію відповідно до лікворного тиску, седативні, ноотропні, судинні препарати, симптоматичну терапію (за клінічними ознаками).

При пошкодженні м'яких тканин проводять ПХО рани, вводять протиправцевий анатоксин (з урахуванням проведених щеплень).

### **Критерії ефективності та очікувані результати лікування**

Критерії, за якими приймається рішення про виписку зі стаціонару: поліпшення загального стану, регрес загально мозкової та вогнищевої симптоматики.

Орієнтовна тривалість лікування у стаціонарних умовах – 14-20 діб. Подальше амбулаторне лікування під наглядом невролога.

**Головний позаштатний спеціаліст**

**МОЗ України за спеціальністю «дитяча нейрохірургія»** Підпис

**Ю.О.Орлов**



## ЗАТВЕРДЖЕНО

наказом Міністерства охорони здоров'я України  
від 17.06.2008 № 320

**Клінічний протокол****надання медичної допомоги дітям із забоем головного мозку тяжкого ступеня,  
дифузним аксональним ушкодженням**

Шифр за МКХ-10: S06.3, S06.2

**Ознаки та критерії діагностики**

**Забій головного мозку тяжкого ступеня (ЗГМ-ТС)** має місце у 2-5% дітей з ЧМТ та відноситься до тяжкої черепно-мозкової травми. Патоморфологічно ЗГМ-ТС характеризується грубою деструкцією кори та підлеглої білої речовини, досягаючи у окремих випадках підкоркових вузлів та стінок шлуночків. Як правило, супроводжується переломами кісток склепіння і основи черепа, розривами м'яких оболонок, субарахноїдальними крововиливами. У вогнищі розм'якшення, повної руйнації речовини мозку виявляються внутрішньомозкові гематоми, крововиливи. Розвивається поширений набряк мозку та виражена його гіперемія. При дифузних аксональних ушкодженнях виявляються множинні вогнища крововиливів (витоки аксоплазми), що переважно розташовані паравентрикулярно, а також в стовбурових структурах.

**Діагностика**

За наявності у дитини клінічних ознак тяжкої ЧМТ необхідним є проведення стандартного комплексу досліджень, який включає:

1. Неврологічний та соматичний огляд.
2. Ро-графія черепа в 2 проекціях.
3. ЕхоЕГ (на 1, 3-5, 9-14 добу) – при відсутності КТ, МРТ.
4. КТ (МРТ) головного мозку (при госпіталізації, а також повторно, та перед випискою).
5. Визначення групи крові, резус-фактора.
6. Загальні аналізи крові та сечі, (RW – по показам).
7. Біохімічне дослідження крові (електроліти, заг. білок) та визначення осмолярності плазми, SpO<sub>2</sub> (в динаміці).
8. Показники згортання крові.
9. Консультація офтальмолога, отоневролога (в динаміці). Перед випискою – огляд психіатра (за клінічними показаннями).

Клінічний стан дитини при ЗГМ-ТС відповідає 3-8 балам за ШКГ. У клінічній картині переважають виражена загальнономозкова та стовбурова (плаваючі рухи очних яблук, парези погляду, двосторонній мідріаз, міоз, дивергенція очних яблук по вертикальній, горизонтальній осі, порушення ковтання, двохсторонні патологічні стопні знаки, що перекривають вогнищеві півкульні симптоми) симптоматика з порушенням вітальних функцій.

Поєднання наявних неврологічних змін дає змогу виділити клінічні форми ЗГМ-ТС: екстрапірамідну, дієнцефальну, мезенцефало-бульбарну, церебро-спинальну.

Ведучими методами діагностики ЗГМ-ТС і дифузного аксонального ушкодження є КТ та МРТ головного мозку.

Виділяють абсолютні (прямі) і відносні (опосередковані) КТ-ознаки ЗГМ-ТС.

До прямих ознак відносять зміни щільності речовини мозку. У третини хворих спостерігаються вогнища підвищення (64-74Н), зниження (18-25Н) щільності, ізоденсивні (однакові по щільності з інтактною мозковою речовиною) ділянки.

КТ-ознаками ЗГМ-ТС є наявність значних (більше 10-15 см<sup>3</sup>) вогнищ забоїв. Разом з прямими КТ-ознаками ЗГМ-ТС оцінюється стан внутрішньомозкових структур: наявність латеральної, аксіальної дислокації; форми і розмір шлуночків мозку.

При дифузних аксональних ушкодженнях при КТ (МРТ) дослідженні виявляються множинні вогнища (витоки аксоплазми), що переважно розташовані паравентрикулярно, а також в стовбурових структурах.

Для діагностики можливого формування відстрочених вогнищевих ЗГМ-ТС, оцінки динаміки структурних змін головного мозку проводять повторні КТ-дослідження (на 3-7 добу перебування хворого у стаціонарі, в подальшому – за показаннями).

**Алгоритм надання медичної допомоги дітям з ЧМТ в гострому періоді наведений в додатку.**

#### **Умови, у яких повинна надаватись медична допомога**

Діти з ЗГМ-ТС підлягають стаціонарному лікуванню у відділенні інтенсивної терапії під наглядом нейрохірурга.

#### **Принципи лікування**

Діти із ЗГМ-ТС потребують лікування в умовах ВІТ під наглядом нейрохірурга відповідно до алгоритмів інтенсивної терапії.

Залежно від стану хворого, даних КТ (МРТ) дослідження виділяють наступні варіанти клінічного перебігу при ЗГМ-ТС, що потребують диференційованого лікування.

1. Прогресуючий – з наростанням об'ємного впливу вогнища забою. Абсолютні показання для хірургічного лікування.

2. Регресуючий – з нормалізацією стану хворого, регресом внутрішньочерепних ушкоджень. Виправдана консервативна терапія.

3. Хвилеподібний – періоди погіршення стану хворого змінюються позитивною динамікою із частковим регресом симптоматики, стабілізацією хворого на рівні субкомпенсації. Такі хворі лікуються консервативно, а в разі негативної неврологічної динаміки, при формуванні хронічних гематом, гідром, оперуються за відповідними показаннями.

#### **Хірургічне лікування**

##### **Показаннями до хірургічного втручання є:**

Вогнищеві ЗГМ-ТС із розтрощенням мозкової речовини, що супроводжуються дислокацією серединних структур більше 5 мм, особливо із розвитком контрлатеральної гідроцефалії, при стисненні базальних цистерн підлягають хірургічному втручання з метою внутрішньої та/чи зовнішньої декомпресії – видаляється мозковий детрит, проводяться декомпресивні трепанації, вентрикулярний дренаж та ін. (за показаннями).

При ЗГМ-ТС, що поєднуються з оболонковими гематомами, показано оперативне втручання (див. відповідні протоколи). Операція проводиться протягом 3 годин з моменту встановлення показань до її проведення.

Протипоказання до оперативного лікування: 1) атонічна кома із наявністю грубих вітальних порушень; 2) верифікована смерть мозку за визначеними нормативними документами МОЗ України критеріями; 3) критичні порушення системи згортання крові (тромбоцитопенія – кількість тромбоцитів  $50 \cdot 10^3$  мкл і нижче).

Види оперативних втручань при ЗГМ-ТС

##### **Радикальні оперативні втручання**

Хворим з вогнищевими ЗГМ-ТС проводиться кістково-пластична або декомпресивна трепанація. Слід уникати значної за об'ємом резекції вогнищу забою. Перевага надається методам аспірації та відмивання детриту фізіологічним розчином. При відсутності пролапсу мозкової речовини в операційний отвір операція завершується накладанням при-

точно-відточної дренажної системи або встановленням пасивних дренажів субдурально, в порожнину видаленого вогнища забою або гематоми (на 2-3 доби).

### **Паліативні операції**

Вентрикулопункція з установкою *тривалого зовнішнього вентрикулярного дренажу* проводиться хворим з гострою оклюзійною симетричною гідроцефалією.

При відкритій гострій гідроцефалії доцільне встановлення *тривалого зовнішнього люмбального дренажу*.

При відкритій нормотензивній чи гіпертензивній гідроцефалії, що супроводжується грубими психічними дефектами, порушенням функції тазових органів виправдане встановлення *тривалого зовнішнього люмбального дренажу*, у разі позитивної неврологічної динаміки – *лікворошунтуюча операція* (люмбоперитонеальне шунтування з встановленням шунта на відповідний оптимальний тиск).

### **Критерії ефективності та очікувані результати лікування**

Летальність при ЗГМ-ТС не повинна перевищувати 40%.

Орієнтовна тривалість лікування у нейрохірургічному відділенні та відділенні інтенсивної терапії – до 8 тижнів. Критеріями якості лікування є збереження життя дитини із поліпшенням її загального стану, частковий регрес загально мозкової, вогнищевої та стовбурової симптоматики.

Подальше лікування проводиться у відділенні неврології або реабілітації.

**Головний позаштатний спеціаліст**

**МОЗ України за спеціальністю «дитяча нейрохірургія» Підпис**

**Ю.О.Орлов**

## ЗАТВЕРДЖЕНО

наказом Міністерства охорони здоров'я України  
від 17.06.2008 № 320**Клінічний протокол****надання медичної допомоги дітям із травматичними епідуральними гематомами**

Шифр за МКХ-10: S06.4

**Травматична епідуральна гематома (ТЕГ)** – скупчення крові між внутрішньою поверхнею кісток черепа та твердою мозковою оболонкою, яке призводить до стиснення головного мозку.

Джерелом кровотечі при формуванні епідуральних гематом є пошкоджені внаслідок травми голови менінгеальні артерії, рідше – оболонкові вени, дуральні синуси та судини діплоє. ТЕГ у більшості випадків утворюються в місці прикладання травматичної сили, локалізації переломів кісток, однобічні. Епідуральні гематоми формуються в усіх вікових періодах, але найчастіше у дітей старших вікових груп.

**Ознаки та критерії діагностики захворювання**

Клінічна картина ТЕГ залежить від джерела кровотечі, локалізації та розмірів крововиливу, темпу розвитку компресії головного мозку, тяжкості супутніх пошкоджень черепа та головного мозку, віку та індивідуальних особливостей розвитку хворої дитини.

Стан свідомості у хворих з ТЕГ може коливатись від ясної свідомості до коми (від 15 до 3 балів за ШКГ). Для ТЕГ найбільш типовим є трьохфазна зміна свідомості: порушення чи втрата свідомості під час травми (у дітей до 9-12 років втрати свідомості може не бути), потім відновлення свідомості, так званий «світлий проміжок», та через деякий час повторне порушення чи втрата свідомості. Виникає значна слабкість, сонливість.

Головний біль при ТЕГ є постійним з періодичним кризоподібним загостренням, у багатьох випадках має оболонковий або гіпертензійний характер. Часто супроводжується нудотою та блювотою.

Брадикардія спостерігається у ½ хворих з ТЕГ (треба враховувати вікові особливості серцевої діяльності). Підвищення артеріального тиску спостерігається у ¼ хворих з ТЕГ.

У дітей старших вікових груп у більшості випадків з ТЕГ наявна вогнищева симптоматика, яка залежить від локалізації ТЕГ. Вогнищева симптоматика може мати характер подразнення або випадіння.

Серед краніобазальних симптомів, які спостерігаються при ТЕГ, найважливішим є розширення однієї зіниці зі зниженням чи втратою реакції на світло. У переважній більшості випадків однобічний мідріаз спостерігають на боці ТЕГ, але у 11-15% випадків мідріаз буває контрлатеральним.

Для ТЕГ типовою є триада симптомів – світлий проміжок, гомолатеральний мідріаз, контрлатеральний геміпарез. Також використовують іншу триаду симптомів – світлий проміжок, мідріаз та брадикардія.

Однак, *патогномонічних клінічних тестів та симптомів для розпізнання ТЕГ немає.*

При ТЕГ переломи кісток черепа на рентгенограмах зустрічаються в 75-90% спостережень. Наявність перелому черепа, особливо скроневої кістки, контрлатеральний до нього геміпарез, гомолатеральний мідріаз з великою вірогідністю вказують на наявність ТЕГ.

Фазність клінічного перебігу при ТЕГ здебільшого завершується прогресуючим погіршенням стану дитини з наростанням загальнономозкових вогнищевих дислокаційних симптомів та наступними вітальними порушеннями.

**Алгоритм надання медичної допомоги дітям з ЧМТ в гострому періоді наведений в додатку.**

### **Умови, в яких повинна надаватись медична допомога**

Дітей з травмою голови та підозрою на наявність ТЕГ слід негайно госпіталізувати для обстеження та лікування в нейрохірургічне відділення.

### **Діагностика**

Діагностичні заходи включають (в перші 3 години з часу надходження в приймальне відділення):

1. Загальний соматичний огляд з визначенням показників основних вітальних функцій (дихання, пульс, АТ).
2. Неврологічний огляд.
3. КТ (МРТ) головного мозку в перші 60 хвилин (основний метод діагностики ТЕГ).
4. Рентгенографію черепа в 2 проекціях.
5. ЕхоЕС (при відсутності КТ).
6. Визначення групи крові та резус-фактора.
7. Загальний аналіз крові та сечі.
8. Біохімічне дослідження крові (електроліти, загальний білок), показників осмолярності плазми крові та гематокриту. Контроль згортання крові.

ЕхоЕС має особливе значення при відсутності можливості проведення КТ та МРТ. Для односторонньої ТЕГ типової локалізації властиве зміщення серединних структур в протилежну сторону.

КТ дає змогу візуалізувати ТЕГ будь-якої локалізації за прямими та непрямими ознаками. КТ дає можливість оцінити ступінь стиснення та зміщення структур головного мозку, в тому числі і при ізоденсивних гематомах, проводити спостереження в динаміці, виявляє супутні ТЕГ пошкодження головного мозку.

Діагностичні можливості МРТ переважають КТ при виявленні ізоденсивних ТЕГ. МРТ дозволяє детально дослідити структурні зміни стовбуру мозку.

**Якщо немає можливості проведення КТ (МРТ), а за даними клінічного огляду а за даними клінічного огляду неможливо виключити ТЕГ, показане проведення діагностичної операції – накладання фрезевих отворів у скроневій, тім'яній та лобній ділянках – обов'язково з обох сторін, починаючи зі сторони мідріазу.**

### **Лікування**

Обсяг та послідовність надання лікувальної допомоги залежать від стану дитини, клінічної фази, клінічної форми та розмірів ТЕГ.

У фазі клінічної декомпенсації лікування починається з часу поступлення дитини в приймальне відділення за алгоритмами інтенсивної терапії.

**Основним методом лікування хворих з ТЕГ є хірургічне видалення гематоми.**

### **Показання до хірургічного видалення ТЕГ:**

1. Клінічні ознаки стиснення головного мозку хоча б за одним із критеріїв: вогнищевим, загальнономозковим, дислокаційним.
2. Повторне порушення чи погіршення свідомості при наявності світлого проміжку.
3. Об'єм ТЕГ (за даними КТ, МРТ) більше 30 мл для супратенторіальних та більше 10 мл для субтенторіальних або товщина більше 10 мм незалежно від клінічної фази, в тому числі при асимптомних ТЕГ.
4. Наявність хоча б однієї ознаки за КТ (МРТ): латеральне зміщення серединних структур більше 5 мм, деформація базальних цистерн, грубе стиснення гомолатерального бокового шлуночка із дислокаційною контрлатеральною гідроцефалією незалежно від розмірів та локалізації ТЕГ.
5. ТЕГ задньої черепної ямки малого об'єму (менше 10-15 мл), якщо вони призводять до оклюзійної гідроцефалії.

**Наявність хоча б одного з наведених критеріїв є показанням до невідкладного втручання. Діагностика, визначення показань до хірургічного видалення ТЕГ та направлення дитини в операційну мають бути проведені в перші 3 години з моменту госпіталізації.**

Оптимальним є проведення кістково-пластичної трепанації черепа. При наявності в ділянці трепанації великих кісткових уламків у подальшому їх скріплюють між собою. Якщо це неможливо, то їх видаляють (резекційна трепанація). Кровотечу зупиняють. Ревізію субдурального простору проводять за наявністю КТ (МРТ) ознак інших факторів компресії мозку. При підвищеній кровоточивості м'яких тканин тверду мозкову оболонку підшивають по краях трепанаційного отвору та за центральну частину через отвори в кістковому клапті для попередження рецидиву ТЕГ.

Лікування в післяопераційному періоді включає, залежно від стану хворого, заходи інтенсивної терапії (за показаннями). Проводиться динамічне (клінічне, лабораторне, рентгенологічне та ін.) спостереження за загальносоматичним та неврологічним статусом, КТ (МРТ)-контроль (на 1-3 добу після хірургічного втручання чи при погіршенні стану хворого).

#### **Противопоказання до оперативного лікування:**

1. Атонічна кома з наявністю грубих вітальних порушень.
2. Верифікована смерть мозку за визначеними нормативними документами МОЗ України критеріями.
3. Критичні порушення системи згортання крові (тромбоцитопенія – кількість тромбоцитів  $50 \cdot 10^3$  мкл і нижче, концентрація фібриногену в крові менше 0,5 г/л).

#### **Нехірургічне лікування дітей з ТЕГ**

Обов'язковою передумовою є госпіталізація в нейрохірургічне відділення, де забезпечено цілодобове чергування нейрохірурга, умови для проведення КТ (МРТ) цілодобово, можливості для нейрохірургічного втручання в будь-який час.

#### **Показання до нехірургічного лікування при ТЕГ:**

Стабільний, відносно задовільний стан дитини (ШКГ 15-13 балів) при відсутності чи при мінімальній, не наростаючій вогнищевій та загальнономозковій симптоматиці (фази клінічної компенсації та субкомпенсації), за відсутності клінічних ознак дислокації мозку (припустиме зміщення серединних структур мозку до 5 мм за даними КТ, МРТ без ознак дислокаційної гідроцефалії, деформації базальних цистерн).

Проводиться динамічне (клінічне, лабораторне, рентгенологічне та ін.) спостереження за загальносоматичним та неврологічним статусом, контроль КТ на 3-14 добу та перед випискою зі стаціонару чи при погіршенні стану дитини, при збільшенні зміщення середнього ехо-сигналу. ЕхоЕС при нехірургічному лікуванні проводять щоденно. Медикаментозне лікування включає гемостатичну (1-3 дні), дегідратаційну, протизапальну, знеболювальну та симптоматичну терапію, яка сприяє розсмоктуванню гематоми.

**Критеріями ефективності та очікуваними результатами лікування є регрес компресійно-дислокаційних ознак за даними КТ (МРТ), поліпшення загального стану дитини, частковий регрес загальнономозкової та вогнищевій неврологічної симптоматики.**

Орієнтовна тривалість лікування у стаціонарних умовах – до 15 діб.

При стабілізації стану дитини показано продовження лікування у відділенні реабілітації або неврології.

**Головний позаштатний спеціаліст**

**МОЗ України за спеціальністю «дитяча нейрохірургія» Підпис**

**Ю.О.Орлов**

## ЗАТВЕРДЖЕНО

наказом Міністерства охорони здоров'я України  
від 17.06.2008 № 320**Клінічний протокол****надання медичної допомоги дітям із травматичними субдуральними гематомами**

Шифр за МКХ-10: S06.5

**Травматична субдуральна гематома (ТСГ)** – зумовлене травмою скупчення крові між внутрішньою поверхнею твердої мозкової оболонки та павутинною оболонкою на зовнішній поверхні головного мозку, яке призводить до стиснення головного мозку.

ТСГ –поширений вид внутрішньочерепних гематом. На ізольовані ТСГ припадає 26-40% випадків компресії головного мозку крововиливами.

На відміну від епідуральних гематом, ТСГ виникають як на стороні прикладення травмуючої сили, так і на протилежному боці. У 2-5% випадків спостерігаються двобічні ТСГ.

Джерелом кровотечі при формуванні ТСГ є пошкоджені внаслідок травми голови вени, які впадають у синуси головного мозку, пошкоджені поверхневі судини гемісфер (вени та артерії), ушкодження венозних синусів.

**Ознаки та критерії діагностики захворювання**

Клінічна картина ТСГ у дітей різних вікових груп залежить від багатьох факторів – джерела кровотечі, локалізації та розмірів крововиливу, темпу розвитку компресії головного мозку, тяжкості супутніх пошкоджень черепу та головного мозку, а також від віку та індивідуальних особливостей розвитку дитини. Для ТСГ є характерними як гострий, так підгострий і хронічний клінічні перебіги.

Стан свідомості у хворих з ТСГ може коливатись від ясної свідомості до коми (від 15 до 3 балів за ШКГ). Для гострих ТСГ найбільш типовим є варіант без світлого проміжку. Для підгострих ТСГ найбільш типовим є варіант зі стертим світлим проміжком.

Типовими є порушення свідомості, гіпертензійний синдром, стовбурові симптоми.

Вогнищева симптоматика при ТСГ є менш вираженою та більш розсіяною.

Патогномонічних клінічних тестів та симптомів для розпізнання ТСГ немає.

Ехо-ЕС має особливе значення для діагностики односторонніх ТСГ (при відсутності можливості проведення КТ чи МРТ). Для таких ТСГ властиве зміщення серединних структур у протилежну сторону.

КТ дає змогу виявити ТСГ будь-якої локалізації за прямими та непрямими ознаками та оцінити ступінь стиснення і зміщення структур головного мозку, в тому числі і при ізоденсивних гематомах, проводити динамічне спостереження, виявляє супутні ТСГ пошкодження головного мозку.

МРТ переважає за інформативністю КТ при виявленні підгострих та хронічних, ізоденсивних ТСГ, дає можливість диференціювати ТСГ від епідуральної гематоми, а також детально дослідити стан стовбуру мозку та базальних цистерн.

**У ситуації, коли немає можливості проведення КТ (МРТ), а за даними клінічного огляду неможливо виключити ТСГ, показано проведення діагностичної операції – накладання фрезевих отворів у скроневій, тім'яній та лобній ділянках, обов'язково з обох сторін.**

**Алгоритм надання медичної допомоги дітям з ЧМТ в гострому періоді наведений в додатку.**

**Умови, в яких повинна надаватись медична допомога**

Діти з ТСГ підлягають стаціонарному лікуванню в нейрохірургічному (при відсутності – у травматологічному) відділенні.

**Діагностика**

Дітей з травмою голови та підозрою на наявність ТСГ потрібно негайно направляти на обстеження та лікування в нейрохірургічне відділення.

Обстеження дитини повинне включати (в перші 3 години з часу надходження в приймальне відділення):

1. Загальний соматичний огляд з визначенням основних вітальних функцій (дихання, пульс, АД).
2. Неврологічний огляд.
3. КТ головного мозку в перші 60 хвилин (*основний метод діагностики ТСГ*).
4. Рентгенографія черепа в 2 проекціях.
5. ЕхоЕС (при відсутності КТ).
6. Визначення групи крові та резус-фактора.
7. Загальний аналіз крові та сечі.
8. Біохімічне дослідження крові (електроліти, загальний білок), показників осмолярності плазми крові та гематокриту. Контроль згортання крові.

**Лікування**

Обсяг та послідовність надання лікувальної допомоги залежать від клінічної фази, клінічної форми та розмірів ТСГ.

У фазі декомпенсації (типово для гострих ТСГ з забоями головного мозку) лікування починається з часу поступлення хворого в приймальне відділення за алгоритмами інтенсивної терапії.

**Основним методом лікування хворих з ТСГ є хірургічне видалення гематоми.**

**Показання до хірургічного видалення ТСГ:**

1. Клінічні ознаки стиснення головного мозку хоча б за одним із критеріїв: вогнищевим, загальнономозковим, дислокаційним.
2. Повторне порушення чи погіршення свідомості при наявності світлого проміжку.
3. Наявність хоча б однієї ознаки за КТ (МРТ): зміщення серединних структур більше 5 мм, деформація базальних цистерн, грубе стиснення гомолатерального бокового шлуночка з дислокаційною контралатеральною гідроцефалією незалежно від розмірів та локалізації ТСГ.

**Наявність одного з наведених вище критеріїв потребує невідкладного хірургічного втручання. Діагностика, визначення показань до хірургічного видалення ТСГ та направлення хворого в операційну мають бути проведені в перші 3 години з часу госпіталізації.**

Гострі ТСГ мають досить широке поширення над гемісферою головного мозку, нерідко сполучаються з іншими видами внутрішньочерепних крововиливів, тому перевага надається широкій кістково-пластичній трепанації черепа, яка дає змогу повністю видалити ТСГ, знайти джерело кровотечі та, при необхідності, завершити операцію «зовнішньою» декомпресією із видаленням кісткового клаптя. Після розтину твердої мозкової оболонки (ТМО) видаляють гематому (згортки крові відмивають від поверхні мозку фізіологічним розчином, а потім видаляють аспіратором чи вікончатим пінцетом). Проводять гемостаз. Субдурально встановлюють дренажні трубки, які виводять через контрапертури. При набряку мозку ТМО не зашивають або герметично зашивають за рахунок пластики додатковими тканинами (розшарування ТМО, фасція скроневого



м'яза, поверхнева фасція стегна, штучна ТМО). При наявності набряку мозку кістковий клапоть видаляють. М'які тканини зашивають пошарово. Протягом доби після операції проводять промивання субдурального простору через дренажі по закритому контуру. Дренажі видаляють через добу.

Альтернативними методами хірургічного втручання при підгострих ТСГ є ендоскопічне видалення ТСГ, а також видалення ТСГ через два розширені фрезеві отвори з активним дрениванням порожнини гематоми протягом 2-3 днів.

Лікування в післяопераційному періоді включає, залежно від стану дитини, заходи інтенсивної терапії (за показаннями). Проводять динамічне (клінічне, лабораторне, рентгенологічне та ін.) спостереження за загальносоматичним та неврологічним статусом, КТ-контроль (на 1-3 добу після хірургічного втручання чи при погіршенні стану хворого). При відсутності КТ проводять ЕхоЕС в динаміці.

**Протипоказання до оперативного лікування:** 1) атонічна кома з наявністю грубих вітальних порушень; 2) верифікована смерть мозку за визначеними нормативними документами МОЗ України критеріями; 3) критичні порушення системи згортання крові (тромбоцитопенія – кількість тромбоцитів  $50 \cdot 10^3$  мкл і нижче).

### **Нехірургічне лікування дітей з ТСГ**

Обов'язковою передумовою нехірургічного лікування дітей з ТСГ є госпіталізація в нейрохірургічне відділення, де забезпечені цілодобове чергування нейрохірурга, умови для проведення КТ (МРТ) цілодобово, можливості для нейрохірургічного втручання в будь-який час.

### **Показання до нехірургічного лікування ТСГ**

Стабільний, відносно задовільний стан дитини (ШКГ 15-13 балів) за відсутності чи при мінімальній, не наростаючій вогнищевій та загальномозковій симптоматиці, за відсутності клінічних ознак дислокації мозку (припустиме зміщення серединних структур мозку за даними КТ, МРТ до 5 мм без ознак дислокаційної гідроцефалії, без деформації базальних цистерн).

При виборі нехірургічного методу лікування ТСГ проводять динамічне (клінічне, лабораторне, рентгенологічне та ін.) спостереження за загальносоматичним та неврологічним статусом, контроль КТ на 3-14 добу та перед випискою зі стаціонару чи при погіршенні стану хворого, при збільшенні зміщення серединного ехо. ЕхоЕГ проводять щоденно. Медикаментозне лікування ТСГ у таких випадках включає гемостатичну (1-3 дні), дегідратаційну, протизапальну, знеболюючу, розсмоктуючу та симптоматичну терапію (за показаннями).

**Критеріями ефективності та очікуваними результатами лікування хворих із ТСГ є** поліпшення загального стану дитини, регрес неврологічної симптоматики та компресійно-дислокаційних симптомів за даними КТ (МРТ).

Орієнтовна тривалість лікування у стаціонарних умовах – до 15 діб.

При стабілізації стану дитини показано продовження лікування у відділенні реабілітації або неврології.

**Головний позаштатний спеціаліст**

**МОЗ України за спеціальністю «дитяча нейрохірургія» Підпис**

**Ю.О.Орлов**

## ЗАТВЕРДЖЕНО

наказом Міністерства охорони здоров'я України  
від 17.06.2008 № 320**Клінічний протокол  
лікування дітей із хронічними субдуральними гематомами**

Шифр за МКХ-10: Т 90.5

**Хронічні субдуральні гематоми (ХСГ)** – це відокремлені капсулою крововиливи між твердою і павутинною оболонками, що викликають стиснення головного мозку і клінічно проявляються через кілька тижнів після травми.

**Ознаки та критерії діагностики захворювання**

Клінічна картина ХСГ залежить від **латералізації** (лівобічні, правобічні, двобічні), **локалізації** (супратенторіальні, субтенторіальні), **об'єму** (в залежності від віку) (малі – до 10-20 см<sup>3</sup>, середні – 20-50 см<sup>3</sup>, великі – більше 50-100 см<sup>3</sup>) та **фази перебігу ХСГ**:

1. Фаза клінічної компенсації (проявляється клінікою астено-невротичного синдрому, епізодами цефалгії).

2. Фаза клінічної субкомпенсації (порушення свідомості до рівня легкого оглушення, психічні порушення, що можуть бути основним симптомом у клініці, вогнищеві симптоми у вигляді легкого геміпарезу, афатичних порушень).

3. Фаза помірної клінічної декомпенсації (загальний стан – середньої тяжкості, свідомість порушена до глибокого оглушення, психічні порушення, вогнищева симптоматика, окремі дислокаційні стовбурові ознаки тенторіального рівня).

4. Фаза грубої клінічної декомпенсації (загальний стан тяжкий, свідомість порушена до ступеня сопор – кома I-II, груба підкоркова та стовбурова симптоматика з вітальними порушеннями).

5. Термінальна фаза (свідомість порушена до рівня термінальної коми з грубими порушеннями життєво важливих функцій).

**Умови, в яких повинна надаватись медична допомога**

Діти з ХСГ підлягають стаціонарному лікуванню в нейрохірургічному відділенні.

**Діагностика**

Діагностичні заходи включають:

1. Виявлення наявності травми голови в анамнезі (часто без втрати свідомості).

2. Оцінка скарг та неврологічної симптоматики.

3. Інструментальні методи обстеження:

а) рентгенологічні:

- оглядова краніографія (можуть спостерігатись гіпертензивні ознаки, переломи склепіння черепу).

б) нейровізуалізуючі: (при наявності)

- комп'ютерна томографія (КТ) – прямі (гіпо- та гетероденсивні гематоми) та непрямі (дислокаційні) ознаки (ізоденсивні гематоми);

- магнітно-резонансна томографія (МРТ) – (ведучий метод діагностики при хронічних гематомах усіх видів щільності – «золотий» стандарт діагностики);

- церебральна ангиографія (безсудинна зона, дислокації магістральних судин), проводиться в першу чергу для виключення судинної патології.

в) ультразвукове дослідження (при відсутності КТ, МРТ):

- ехоенцефалографія – зміщення М-ехо на 5 мм і більше (при двобічних гематомах зміщення М-ехо може не бути).

## Лікування

Абсолютними показаннями до **хірургічного лікування** є компресивно-дислокаційні зміни за даними КТ чи МРТ.

Відносними показаннями до хірургічного лікування є невеликий об'єм гематоми при клінічних ознаках психічних порушень без дислокаційних змін за даними КТ або МРТ.

Протипоказанням до оперативного втручання може бути тільки некомпенсований стан дитини. У фазі декомпенсації лікування проводиться з часу поступлення дитини у приймальне відділення за алгоритмами інтенсивної терапії.

Перед оперативним втручанням проводиться комплекс обстеження соматичного статусу дитини із залученням педіатра. Оцінюється можливий ризик хірургічного втручання та анестезіологічного забезпечення.

## Методи хірургічного втручання

1. Мініінвазивний – евакуація ХСГ через фрезевий отвір (отвори), дренавання порожнини гематоми; «Twist-drill» краніотомія; ендоскопічна евакуація гематоми.

2. Кістково-пластична краніотомія.

## Мініінвазивний метод хірургічного втручання показаний при:

- 1) однокамерній, рідше двокамерній будові гематоми;
- 2) гематомі у вигляді рідини або у вигляді рідина-згусток.

## Кістково-пластична краніотомія показана при:

- 1) багатокамірній будові гематоми з багатьма перетинками, що займають значну частину об'єму гематоми;
- 2) гематомі у вигляді щільного згортка або при її кальцифікації;
- 3) рецидивах гематоми.

Втручання проводять під загальним знеболюванням, кістково-пластична трепанація потребує використання ШВЛ.

Можливі післяопераційні ускладнення:

1. Рецидив гематоми.
2. Формування гострих субдуральних, епідуральних та внутрішньомозкових крововиливів.
3. Пневмоцефалія.
4. Гнійно-запальні ускладнення.
5. Тромбоемболія.

У післяопераційному періоді призначають антибіотики (5-7 діб), знеболюючі, ноотропи, судинні препарати, проводиться профілактика тромбоемболії.

## Нехірургічне лікування дітей з ХСГ

Нехірургічне лікування дітей із ХСГ допускається при ХСГ малого об'єму (до 20 см<sup>3</sup>), відсутності неврологічного дефіциту, компресійно-дислокаційних змін та можливості періодичного КТ чи МРТ контролю. Нехірургічне лікування включає помірну дегідратацію, ноотропні, судинні, протисудомні препарати (за показаннями).

**Критеріями ефективності та очікуваними результатами лікування** дітей із ХСГ є поліпшення загального стану хворого з частковим регресом загальнономозкової та вогнищевої симптоматики, регрес компресійно-дислокаційних змін (за даними КТ чи МРТ) від 3 тижнів до 6 місяців після операції.

Орієнтовна тривалість лікування у нейрохірургічному відділенні – до 15 діб.

Подальше стаціонарне лікування показане у відділенні реабілітації або неврології.

**Головний позаштатний спеціаліст**

**МОЗ України за спеціальністю «дитяча нейрохірургія» Підпис**

**Ю.О.Орлов**

## ЗАТВЕРДЖЕНО

наказом Міністерства охорони здоров'я України  
від 17.06.2008 № 320**Клінічний протокол надання медичної допомоги  
дітям із назальною посттравматичною ліквореєю**

Шифр за МКХ-10: G 96

**Ознаки та критерії діагностики захворювання**

Основним симптомом назальної ліквореї є витікання рідини з одного чи двох носових ходів або затікання її по задній стінці глотки.

Витікання рідини може бути постійним або ремітуючим, за кількістю рідини – значним, помірним або незначним.

Головний біль виникає у більшості хворих і має різний характер – на фоні витікання рідини свідчить про гіпотензію, в період ремісії – свідчить про гіпертензивні ліквородинамічні порушення.

Назальна лікворея виникає внаслідок черепно-мозкової травми (травматична), хірургічного втручання (ятрогенна), вроджених аномалій розвитку, новоутворень основи черепа (симптоматична) та через збільшені анатомічні отвори решітчастої кістки внаслідок ліквородинамічних порушень (спонтанна).

Клінічні форми ліквореї класифікуються залежно від терміну її виникнення, тривалості, перебігу захворювання та пов'язаних з ним ускладненнями, локалізації лікворної фістули. При цьому основними факторами, що вирішують подальшу тактику лікування (нехірургічну чи хірургічну), є:

1. Термін виникнення: рання лікворея (до 3 тижнів), пізня лікворея (пізніше 3 тижнів).
2. Тривалість ліквореї: нетривала травматична (ятрогенна) лікворея (до 3 місяців), тривала травматична ятрогенна лікворея, нетривала спонтанна лікворея (до 1 року), тривала спонтанна лікворея (більше 1 року).
3. Наявність захворювання на менінгіт.
4. Локалізація лікворної фістули: в ділянці лобної пазухи, в ділянці решітчастої кістки, в ділянці клиноподібної пазухи.
5. Наявність вторинних гіпертензивних проявів.

**Умови, в яких повинна надаватись медична допомога**

Діти з назальною ліквореєю підлягають стаціонарному лікуванню у нейрохірургічному відділенні.

**Діагностика назальної ліквореї**

Наявність глюкози (більше 0,3 мг в мл) у рідині, яка витікає, достовірно відрізняє її від носового секрету (менше 0,05 мг в мл) і свідчить про наявність ліквореї.

Перелік діагностичних заходів:

1. Збір анамнестичних даних та скарг хворого.
2. Огляд лор-спеціаліста.
3. Якісне (проба «Глюкотест») або кількісне визначення глюкози у рідині, яка витікає.
4. Інструментальні методи дослідження:
  - оглядова краніографія – візуалізує переломи склепіння та основи черепа;
  - комп'ютерна томографія (КТ), магнітно-резонансна томографія (МРТ) – використовується для визначення можливої причини виникнення ліквореї;
  - комп'ютерно-томографічна цистернографія – найбільш інформативний метод визначення локалізації лікворної фістули.

## **Лікування**

Лікувальна тактика залежить від виду назальної ліквореї та клінічної форми.

Лікування симптоматичної ліквореї насамперед потребує усунення причини, що призвела до виникнення ліквореї з одночасною пластикою лікворної фістули в разі потреби.

При травматичній та ятрогенній ліквореї лікувальна тактика не відрізняється.

## **Нехірургічне лікування дітей з назальною ліквореєю**

У випадках ранньої нетривалої ліквореї використовується консервативна (медикаментозна) терапія, що направлена на зменшення лікворопродукції та лікворного тиску (включає застосування комплексу: строфантин по 0,5 мл 2 рази на добу в/м, діакарб по 1 т. 2 рази на добу в поєднанні з препаратами калію).

У разі неефективності консервативного лікування застосовується зовнішнє тривале люмбальне дренивання, направлене на створення штучної лікворної гіпотензії.

## **Хірургічне лікування дітей з назальною ліквореєю**

Показання до оперативного втручання встановлюються в разі неефективності вищезначених методів лікування, наявності напруженої пневмоцефалії, поренцефалії, значного витікання рідини з вираженими гіпотензивними проявами, або якщо лікворея тривала. Значення мають шляхи витікання спинномозкової рідини – лікворея шлуночкова чи субарахноїдальна (діагностується за допомогою проби Пусепа). Шлуночкові ліквореї (при пробі Пусепа витікання рідини посилюється) також є показанням до хірургічного втручання.

Метод оперативного втручання обумовлюється локалізацією лікворної фістули, перебігом захворювання. При локалізації фістули в ділянці лобної пазухи показано використання транскраніального екстрадурального методу втручання, в ділянці решітчастого лабіринту – транскраніального інтрадурального. Локалізація лікворної фістули в ділянці клиноподібної пазухи потребує використання ендоназального методу втручання. У випадках, коли за час тривалого перебігу ліквореї, особливо у хворих, що перенесли менінгіт, сформувались вторинні гіпертензивні ліквородинамічні порушення, виправдане використання лікворошунтуючого або комбінованого методу хірургічного лікування (транскраніальне чи ендоназальне втручання доповнюється лікворошунтуючим). При рецидивах та незначних ліквореях, коли локалізація фістули не визначена, методом вибору теж можуть бути лікворошунтуючі втручання.

Спонтанна лікворея краще піддається консервативному лікуванню, що обумовлено механізмами її виникнення, тому використання медикаментозного лікування та тривалого люмбального дренивання є виправданим.

У зв'язку з тим, що локалізація фістул при спонтанній ліквореї обмежена решітчастою пластинкою, методом хірургічного втручання є транскраніальний інтрадуральний. У випадках, що супроводжуються гіпертензивними явищами, використовуються методи, описані вище.

Оперативні втручання виконуються під загальним знеболюванням. Ендоназальні втручання потребують наявності рентгеноопераційної, що оснащена ЕОПом та операційним мікроскопом.

Транскраніальні втручання проводять з біфронтального доступу. Інтрадуральний метод доповнюється перев'язуванням верхнього сагітального синуса в його передній третині. Обов'язкова ревізія передньої черепної ями з обох сторін.

При проведенні лікворошунтуючих оперативних втручань переважно застосовується люмбо-перитонеальна модифікація. Попереднє тривале люмбальне дренивання є тест-контролем ефективності майбутнього шунтуючого втручання (від'ємна реакція проби «Глюкотест» на фоні функціонального дренажу).

У післяопераційному періоді при транскраніальних та ендоназальних втручаннях також необхідне застосування тривалого дренивання з метою запобігти компенсаторній лікворній гіпертензії.

З метою зниження лікворопродукції в післяопераційному періоді призначається діакарб протягом 1-3 місяців за схемою ( по 1 т. 2 рази на добу о 9 та 14 годині – 5 діб з додаванням препаратів калію, із перервою в два тижні).

**Критерії ефективності та очікувані результати лікування**

Середній термін лікування у нейрохірургічному стаціонарі – до 30 діб.

Критеріями якості лікування є поліпшення загального стану дитини та відсутність ліквореї при виписці зі стаціонару.

Амбулаторний нагляд за хворими проводиться протягом 3 років з періодичним оглядом отоларинголога, контрольної проби «Глюкотест», оскільки найбільша кількість рецидивів виникає в перші 3 місяці, а потім в термін між 1-3 роками.

**Головний позаштатний спеціаліст**

**МОЗ України за спеціальністю «дитяча нейрохірургія» Підпис**

**Ю.О.Орлов**

## ЗАТВЕРДЖЕНО

наказом Міністерства охорони здоров'я України  
від 17.06.2008 № 320

**Клінічний протокол  
надання медичної допомоги дітям із післятравматичними  
кістковими дефектами черепа**

Шифр за МКХ-10: Т90.1, Т90.5

**Ознаки та критерії діагностики захворювання**

Хворі діти з післятравматичними кістковими дефектами черепа здебільшого скаржаться на головний біль дифузного характеру, пов'язаний із змінами атмосферного тиску (синдром трепанованого черепа), наявність кісткового та косметичного дефекту черепа, загальну слабкість, епілептичні напади.

Клінічна картина залежить також від тяжкості перенесеного забою головного мозку, віку та індивідуальних особливостей хворої дитини.

Післятравматичні кісткові дефекти черепа класифікують таким чином:

1. За відношенням до склепіння та основи черепа: конвексимальні, базальні, поєднані.
2. За латералізацією: однобічні, двобічні.
3. За локалізацією: лобні, лобно-орбітальні, лобно-скроневі, лобно-тім'яні, скроневі, скронево-базальні, скронево-тім'яні, лобно-скронево-тім'яні, скронево-потиличні,тім'яні, потилично-тім'яні, потиличні.
4. За розмірами: малі (до 10 см<sup>2</sup>), середні (до 30 см<sup>2</sup>), великі (до 60 см<sup>2</sup>), значні (більше 60 см<sup>2</sup>) – відносно віку дитини.
5. За кількістю: одиночні, множинні,
6. За характером зони кісткового дефекту: «пульсуючий», «западаючий», «вибухаючий», змішаний.
7. За станом м'яких тканин: без змін, гіперемія, нориці, рубцеві зміни, потовщення, витончення.
8. За супутнім післятравматичним мозковим субстратом: поренцефалія, гідроцефалія, менінгоенцефалоцеле, локальний атрофічний процес, рубцево-спайковий процес, чужорідне тіло.
9. За основним клінічним синдромом: метеопатичний (синдром трепанованого черепа), астенічний, епілептичний, психопатологічний, пірамідний, екстрапірамідний, афатичний.

**Умови, в яких повинна надаватись медична допомога**

Діти з наслідками ТЧМТ, з післятравматичними кістковими дефектами черепа більше 5-6 см<sup>2</sup> підлягають хірургічному лікуванню у нейрохірургічному відділенні.

**Діагностика**

У комплекс обстежень входять:

1. Збір анамнезу.
2. Вивчення скарг та неврологічного статусу хворого.
3. Визначення місцевих змін в ділянці кісткового дефекту.

**Основні методи обстеження**

1. Краніографія (оглядова у двох стандартних проекціях та прицільна) – показує розміри, особливості крайової лінії, наявність патологічних змін кісток черепа навколо кісткового дефекту.

2. Комп'ютерна томографія (КТ) (у тому числі з 3D реконструкцією) – дає змогу визначити співвідношення кісткового дефекту з післятравматичними змінами мозку та його оболонки.

### Лікування

Показаннями для пластики кісткового дефекту є:

- синдром «трепанованого черепа»;
- косметичний дефект площею більше 6 см<sup>2</sup>;
- післятравматична епілепсія.

Протипоказаннями до оперативного втручання є:

- стійке підвищення внутрішньочерепного тиску з вип'ячуванням м'яких тканин в ділянці дефекту, «напружений» пролапс;
- інфікованість м'яких тканин голови;
- крайовий остеомієліт;
- декомпенсований соматичний стан.

Термін проведення пластики кісткових дефектів встановлюється індивідуально і залежить від загального стану хворого та змін у ділянці дефекту:

- первинна пластика – у термін до 1 доби після травми;
- первинно-відстрочена – до 7 діб після травми;
- пізня – 3-6 місяців після травми.

Якщо в гострому періоді виникали інфекційні ускладнення, вторинне загоєння рани, то оптимальний термін виконання пластики кісткового дефекту – 1,5-2 роки після травми (віддалена).

Перед оперативним втручанням проводять комплексне обстеження соматичного стану хворого.

Усі оперативні втручання проводять із застосуванням ШВЛ.

Рекомендована для пластики площа дефекту – не менше 5-6 см<sup>2</sup>.

При значних рубцевих змінах м'яких тканин повинна проводитись пластика шкіри із видаленням рубців, переміщенням чи ротацією шкіри з одномоментною пластикою кісткового дефекту або першим етапом – нарощування шкіри шляхом підшкірної імплантації еспандера протягом 1,5-2,5 місяців. Вилучення еспандера сполучається з одномоментним видаленням рубців та пластикою шкіри.

При наявності дефекту твердої мозкової оболонки після менінгоенцефалолізу в ділянці кісткового дефекту необхідне проведення пластики твердої мозкової оболонки.

При супутній гідроцефалії необхідно попередньо провести лікворозсунуюче втручання з наступною пластикою дефекту (можливо одномоментно).

Матеріали, що використовують для пластики, поділяють на:

1. Аутоімпланти (видалений, розщеплений кістковий клапоть хворого, фрагменти його кісткової частини ребер, здухвинної кістки).

2. Ксеноімпланти – найбільш зручні при відсутності аутоімплантів. При цьому не слід використовувати метилметакрилати при ушкодженні колонозових порожнин та при базальних дефектах (великий ризик інфікування). В таких випадках необхідно використовувати металеві ксеноімпланти або гідроксилапатитову кераміку.

Можливі ускладнення:

- підшкірне накопичування рідини – видаляється шляхом місцевої пункції з аспірацією рідини;

- локальний менінгоенцефаліт: проявляється поглибленням неврологічної симптоматики або епілептичними нападами. В цих випадках імплант необхідно видалити.



Після операції на 7-10 діб призначають антибіотики. При наявності судом – антиконвульсанти.

#### **Критерії ефективності та очікувані результати лікування**

Середній термін лікування у нейрохірургічному відділенні при проведенні пластики – до 10 діб.

Критеріями якості лікування є поліпшення загального стану дитини, досягнення задовільного косметичного ефекту, зменшення чи стабілізація неврологічних симптомів.

**Головний позаштатний спеціаліст**

**МОЗ України за спеціальністю «дитяча нейрохірургія»** *Підпис*

**Ю.О.Орлов**

ЗАТВЕРДЖЕНО

наказом Міністерства охорони здоров'я України  
від 17.06.2008 № 320

**Клінічний протокол  
надання медичної допомоги дітям із збройними пораненнями м'яких тканин голови  
мирного часу**

Шифр за МКХ-10: S00.0, S01.0, S01.7-S01.9, S08.0

**Збройні поранення м'яких тканин голови (ЗПГ)** – поранення м'яких тканин без ушкодження черепу та твердої мозкової оболонки, зроблені з вогнепальної або невогнепальної зброї чи вибухового приладу.

**Ознаки та критерії діагностики захворювання**

Клінічна картина при ЗПГ залежить від багатьох факторів – виду зброї, знаряддя, яке поранило, раневого каналу, які спричинили ЗПГ, а також від вікових та індивідуальних особливостей хворого.

Дитина скаржитися на біль у ділянці рани на голові, подекуди загальну слабкість. При пораненні м'яких тканин голови майже у половині випадків діагностується легка черепно-мозкова травма (струс або забій головного мозку легкого ступеня).

Рентгенографія черепа дає змогу дослідити стан кісток черепу, локалізацію знаряддя, яке поранило, та кількість сторонніх металевих тіл, диференціювати поранення м'яких тканин голови від інших видів ЗПГ (непроникаючого, проникаючого).

КТ дає можливість детально дослідити стан головного мозку та кісток черепу, уточнити локалізацію знаряддя, яке поранило, диференціювати поранення м'яких тканин голови від інших видів ЗПГ (непроникаючого, проникаючого).

ЕхоЕС має особливе значення для виключення об'ємного внутрішньочерепного процесу при відсутності можливості проведення КТ.

**Умови, в яких повинна надаватися медична допомога**

Дітей з підозрою на збройні і вибухові поранення голови потрібно негайно госпіталізувати для обстеження та лікування в нейрохірургічне (при відсутності – у хірургічне або травматологічне) відділення.

**Діагностика**

Обстеження хворого повинне включати уточнення анамнезу, визначення місцевих змін рани голови, а також:

1. Неврологічний та соматичний огляд.
2. Рентгенографію черепу в 2 проекціях.
3. КТ головного мозку (в т.ч. у кістковому режимі).
4. ЕхоЕС (при відсутності КТ).
5. Визначення групи крові, резус-фактора.
6. Загальний аналіз крові, сечі, RW.
7. Аналіз крові на цукор. (У дітей старших вікових груп - проба Раппопорта).
8. Консультацію суміжних фахівців (за показаннями).

**Лікування**

У мирний час усі збройні поранення м'яких тканин голови підлягають ранній (до 6 годин, за умов застосування антибіотикотерапії – до 24 годин) первинній хірургічній обробці, яка б виключала в подальшому повторне хірургічне втручання.

Первинну хірургічну обробку збройно-вибухового поранення голови слід здійснювати у нейрохірургічному (при відсутності – у хірургічному або травматологічному) відділенні.

Медикаментозне лікування включає введення протиправцевого анатоксину, анальгетиків, протизапальну та симптоматичну терапію.

**Алгоритм первинної хірургічної обробки:**

1. Місцеве знеболювання з антибіотиком, можливий потенційований в/в наркоз.
2. Економне висічення нежиттєздатних тканин.
3. Видалення сторонніх предметів.
4. Гемостаз.
5. Обробка рани антисептиками.
6. Герметичне ушивання рани.
7. Пасивний дренаж (за показаннями).

Обов'язково, незалежно від кількості, глибини та розмірів збройних і вибухових ран, перед ПХО роблять гоління всієї голови. У більшості випадків первинна хірургічна обробка ран м'яких тканин голови здійснюється під місцевою анестезією. З метою профілактики гнійно-запального процесу використовують суміш місцевого анестетику з антибіотиком широкого спектру дії. Кровотечу зупиняють, видаляють сторонні предмети (волосся, частини головного убору тощо), рану промивають антисептичними розчинами.

Одиночний снаряд, який поранив, виймають разом з іншими сторонніми предметами. При наявності великої кількості знарядь, які поранили (поранення із мисливської зброї), зрешечений клапоть відсепаровують на великій живильній ніжці. При пораненні м'яких тканин голови з газової зброї для запобігання розвитку некрозу у післяопераційному періоді краї рани обробляють лужними антисептиками.

На відміну від військового часу, усі поранення м'яких тканин голови, як правило, ушивають наглухо з подальшою антибактеріальною терапією. При наявності значних забруднень у рану вводять пасивний дренаж. Через добу дренажі виймають. Краї рани повторно обробляють спиртовою настоянкою йоду та накладають асептичну пов'язку.

**Критеріями ефективності та очікуваними результатами лікування дітей із ЗПВГ є поліпшення загального стану, загоєння ран первинним натягом.**

Орієнтовна тривалість лікування в нейрохірургічному (за відсутності – у хірургічному або травматологічному) відділенні – до 7 діб.

При стабілізації стану дитини показано її переведення на подальше амбулаторне лікування за місцем проживання.

**Головний позаштатний спеціаліст**

**МОЗ України за спеціальністю «дитяча нейрохірургія» Підпис**

**Ю.О.Орлов**

## ЗАТВЕРДЖЕНО

наказом Міністерства охорони здоров'я України  
від 17.06.2008 № 320**Клінічний протокол  
надання медичної допомоги дітям із збройними непроникаючими пораненнями  
голови мирного часу**

Шифр за МКХ-10: S02.0, S02.1, S02.7, S02.9

**Збройні непроникаючі поранення голови (ЗНПГ)** – поранення черепу, при якому є ушкодження м'яких тканин голови, кісток черепу із збереженням цілісності твердої мозкової оболонки, що заподіяні будь-якою вогнепальною чи невогнепальною зброєю або вибуховим приладом.

**Ознаки та критерії діагностики захворювання**

Клінічна картина поранення складається з ознак ушкодження м'яких тканин, кісток черепу, неврологічних проявів черепно-мозкової травми. При ЗНПГ струс головного мозку визначається у 16,6% потерпілих, забій головного мозку легкого ступеня – у 50,0%, забій головного мозку середнього ступеня – у 30,6%, гостре стиснення головного мозку – у 2,8%.

Найбільш легкі форми черепно-мозкової травми відзначені при пораненні із пневматичної зброї, найбільш важкі – при пораненні зі штатної та саморобної вогнепальної зброї з наявністю великих ушкоджень м'яких тканин, інтенсивної кровотечі, втиснутих зламах склепіння черепу і кісток основи черепу.

Зміни свідомості у дітей із ЗНПГ у більшості випадків коливаються від ясної до помірної коми (від 15 до 7-8 балів за ШКГ).

Рентгенографія черепа дає змогу дослідити стан кісток черепу, локалізацію знаряддя, яке поранило, та кількість сторонніх металевих тіл, диференціювати непроникаюче поранення м'яких тканин голови від інших видів ЗПГ (м'яких тканин, проникаючого).

КТ дає можливість детально дослідити стан головного мозку та кісток черепу, виявити гематоми будь-якої локалізації за прямими та непрямими ознаками, оцінити ступінь стиснення та зміщення структур головного мозку, уточнити кількість та локалізацію знаряддя, яке поранило, диференціювати непроникаюче поранення голови від інших видів ЗПГ (м'яких тканин, проникаючого), проводити динамічне спостереження.

ЕхоЕС має особливе значення при відсутності можливості проведення КТ. При непроникаючих пораненнях голови в більшості випадків відсутнє зміщення серединних структур.

**Умови, в яких повинна надаватися медична допомога**

Хворих з підозрою на збройно-вибухові поранення голови потрібно негайно госпіталізувати для обстеження та лікування в нейрохірургічне (при відсутності – у хірургічне або травматологічне) відділення.

**Діагностика**

Обстеження хворого повинне включати уточнення анамнезу, визначення місцевих змін (рани) голови, а також:

1. Неврологічний та соматичний огляд.
2. Рентгенографію черепу у 2 проекціях та в спеціальних укладках (при необхідності).
3. КТ головного мозку (в т.ч. у кістковому режимі).
4. ЕхоЕС (при відсутності КТ).
5. ЛП із визначенням ЛТ, аналізом ліквору (по показах та при згоді батьків)
6. Взяття бактеріальної проби з рани (до ПХО).

7. Визначення групи крові, резус-фактора.
8. Загальний аналіз крові, сечі, RW.
9. Аналіз крові на цукор. (У дітей старших вікових груп - проба Раппопорта).
10. При ЧМТ середнього та важкого ступеня (ШКГ 3-12 б.) – біохімічне дослідження крові (електроліти, заг. білок) та визначення гематокриту, осмолярності плазми, SpO<sub>2</sub>.
11. Консультація інших фахівців при супутньому пораненні (за показаннями).

### **Лікування**

У мирний час усі збройно-вибухові непроникаючі поранення голови підлягають ранній (до 6 годин, за умов застосування антибіотикотерапії – до 24 годин) первинній хірургічній обробці, яка б виключала в подальшому повторне хірургічне втручання.

Первинну хірургічну обробку збройно-вибухового поранення голови слід здійснювати у спеціалізованих нейрохірургічних (при відсутності – у хірургічних або травматологічних) відділеннях.

Нейрохірургічні втручання при збройно-вибухових непроникаючих пораненнях голови мирного часу у непрофільних відділеннях здійснюються лише за життєвими показаннями.

Медикаментозне лікування включає введення протиправцевого анатоксину, анальгетиків, протизапальну та симптоматичну терапію.

За наявності ознак ЧМТ лікування проводиться згідно з відповідними протоколами.

### **Алгоритм хірургічного лікування:**

1. Потенційований в/в наркоз, місцеве знеболювання із антибіотиком.
2. Економне висічення нежиттєздатних тканин.
3. Видалення сторонніх предметів, кісткових уламків, ревізія епідурального простору, за показаннями – ревізія субдурального простору з відповідним розтином ТМО.
4. Гемостаз.
5. Обробка рани антисептиками.
6. Герметичне ушивання рани.
7. Пасивний або активний приточно-відточний дренаж (за показаннями).

Обов'язково, незалежно від кількості, глибини та розмірів збройно-вибухових ран, роблять гоління всієї голови. У більшості випадків первинна хірургічна обробка при непроникаючих пораненнях голови здійснюється під загальною анестезією. З метою профілактики гнійно-запального процесу додатково використовують суміш місцевого анестетику із антибіотиком широкого спектру дії.

При пораненнях з мисливської зброї з наявністю великої кількості знаряддя, яке поранило, зрешечений клапоть відсепаровують на великій живильній ніжці. При пораненні м'яких тканин голови з газової зброї для запобігання розвитку некрозу в післяопераційному періоді краї рани обробляють лужними антисептиками.

При хірургічній обробці ЗВНПГ виймають сторонні предмети (волосся, частини головного убору тощо), а також, при необхідності, виймають кісткові фрагменти, видаляють епідуральну гематому, за показаннями проводять ревізію субдурального простору з відповідним розтином ТМО. При усуненні компресії мозку великі відламки у ряді випадків кладуть на місце і фіксують кістковими швами. Лінійні злами кісток черепа не потребують хірургічної обробки. При наявності великої кількості близько розташованих дірчастих зламів їх з'єднують у загальне трепанаційне вікно. Рани промивають антисептичними розчинами, кровотечу зупиняють. Здійснюють пасивний або активний приточно-відточний дренаж (останній – крізь контрапертуру). Пасивний дренаж виймають через добу, активний – через 1-3 доби. Рану ушивають наглухо з подальшою комплексною антибактеріальною терапією.

Проводиться динамічне (клінічне, лабораторне, рентгенологічне та ін.) спостереження за загальносоматичним та неврологічним статусом, КТ-контроль (при погіршанні стану хворого). Проводять ЕЕГ на 9-10 день або перед випискою.

**Критеріями ефективності та очікуваними результатами лікування** є поліпшення загального стану хворого, частковий регрес загально мозкової та вогнищевої симптоматики, загоєння рани первинним натягом.

Орієнтовна тривалість лікування в нейрохірургічному (хірургічному або травматологічному) відділенні – до 20 діб, залежно від ступеня тяжкості ЧМТ.

При стабілізації стану хворого показано подальше стаціонарне лікування у відділенні реабілітації чи неврології або амбулаторне лікування за місцем проживання.

**Головний позаштатний спеціаліст**

**МОЗ України за спеціальністю «дитяча нейрохірургія»** Підпис

**Ю.О.Орлов**

## ЗАТВЕРДЖЕНО

наказом Міністерства охорони здоров'я України  
від 17.06.2008 № 320

**Клінічний протокол****надання медичної допомоги дітям із збройними проникаючими пораненнями голови  
мирного часу**

Шифр за МКХ-10: S06.0-S06.9

**Збройні проникаючі поранення голови (ЗППГ)** – поранення, при яких є ушкодження м'яких тканин голови, кісток черепа та твердої мозкової оболонки, що заподіяні будь-якою вогнепальною чи невогнепальною зброєю або вибуховим приладом.

**Ознаки та критерії діагностики захворювання**

Клінічні прояви у хворих із збройними і вибуховими проникаючими пораненнями голови залежать від виду використаної зброї і виду знаряддя, яке поранило, від локалізації та поширеності зони ушкодження, виду раневого каналу, від ступеня супутніх внутрішньочерепних пошкоджень.

Клінічна картина при ЗППГ переважно складається з вогнищевих та стовбурових симптомів з вітальними розладами – у 57,9% поранених клінічний стан при надходженні розцінюється як термінальний (ШКГ 3-4 б.), вкрай важкий (ШКГ 5-6 б.) та важкий (ШКГ 7-8 б.). Найбільш важкі клінічні форми ушкодження головного мозку мають місце при пораненні зі штатної, саморобної та мисливської зброї, які супроводжуються інтенсивною кровотечею, значною поширеністю ушкодження мозкової речовини.

Рентгенографія черепа дає змогу дослідити стан кісток черепа, локалізацію знаряддя, яке поранило, та кількість сторонніх металевих тіл, здебільшого диференціювати проникаюче поранення голови від інших видів ЗВПГ (м'яких тканин, непроникаючого).

КТ дає можливість детально дослідити стан головного мозку та кісток черепа, виявити гематоми будь-якої локалізації за прямими та непрямими ознаками, оцінити ступінь стиснення та зміщення структур головного мозку, уточнити кількість та локалізацію ранячого знаряддя, диференціювати проникаюче поранення голови від інших видів ЗВПГ (м'яких тканин, непроникаючого), проводити динамічне спостереження.

ЕхоЕС має особливе значення при неможливості проведення КТ, дає змогу виявити зміщення серединних структур.

**Умови, в яких повинна надаватися медична допомога**

Хворих з підозрою на збройні і вибухові проникаючі поранення голови потрібно негайно госпіталізувати для обстеження та лікування в нейрохірургічне (при відсутності – у хірургічне або травматологічне) відділення.

**Діагностика**

Обстеження хворого повинне включати уточнення анамнезу, деталізацію місцевих змін м'яких тканин голови, а також:

1. Неврологічний та соматичний огляд.
2. Рентгенографію черепа в 2 проекціях, а також у спеціальних укладках (при необхідності).
3. КТ головного мозку (в т.ч. у кістковому режимі).
4. ЕхоЕС (при відсутності КТ).
5. ЛП із визначенням ЛТ, аналізом ліквору.
6. Взяття бактеріальної проби з рани (до ПХО).

7. Визначення групи крові, резус-фактора.
8. Загальний аналіз крові, сечі, RW.
9. Аналіз крові на цукор, алкоголь. Проба Раппопорта (якщо дозволяє стан хворого).
10. При ЧМТ середнього та тяжкого ступеня (ШКГ 3-12 б.) - біохімічне дослідження крові (електроліти, заг. білок) та визначення гематокриту, осмолярності плазми, SpO<sub>2</sub>. Контроль згортання крові (з 3-го дня).
11. Консультація інших фахівців при супутньому пораненні (за показаннями).

### **Лікування**

У мирний час усі збройно-вибухові проникаючі поранення голови підлягають ранній (до 6 годин, за умов застосування антибіотикотерапії – до 24 годин) первинній хірургічній обробці. Первинну хірургічну обробку при ЗВПІ бажано здійснювати у спеціалізованих нейрохірургічних відділеннях.

Нейрохірургічні втручання при збройно-вибухових проникаючих пораненнях голови мирного часу у непрофільних відділеннях здійснюються лише за життєвими показаннями.

Медикаментозне лікування включає введення протиправцевого анатоксину, анальгетиків, протизапальну та симптоматичну терапію.

За наявності ознак ЧМТ лікування проводиться згідно відповідних протоколів.

### **Алгоритм хірургічного лікування:**

1. Загальне знеболювання.
  2. Економне висічення нежиттєздатних тканин.
  3. Видалення сторонніх предметів, кісткових уламків, ревізія епідурального та субдурального простору, видалення внутрішньочерепних гематом, аспірація та відмивання мозкового детриту.
  4. Гемостаз.
  5. Обробка рани антисептиками.
  6. Герметичне ушивання рани.
  7. Пасивний або активний приточно-відточний дренаж (за показаннями).
- Обов'язково, незалежно від кількості, глибини та розмірів збройно-вибухових ран, роблять гоління по всій голові.

Хірургічна обробка при проникаючих пораненнях голови здійснюється під загальним знеболюванням, додатково використовують суміш місцевого анестетику з антибіотиком широкого спектру дії. При пораненнях з мисливської зброї з наявністю великої кількості знаряддя, яке поранило, зрешечений клапоть відсепаровують на великій живильній ніжці. При пораненні м'яких тканин голови з газової зброї для запобігання розвитку некрозу у післяопераційному періоді краї рани обробляють лужними антисептиками. При наскрізних пораненнях первинну хірургічну обробку починають з вхідного отвору, а потім – з вихідного. При великій кількості близько розташованих дірчастих зламів, їх з'єднують у загальне трепанаційне вікно.

Перевага надається широкій декомпресивній (кістково-пластичній, резекційній) трепанації черепа, видаляють кісткові фрагменти та епідуральну гематому. Розширюють дефект твердої мозкової оболонки. Відмиванням і аспірацією з раневого каналу видаляють мозковий детрит, згустки крові, кісткові відламки, волосся та інші сторонні предмети. Залежно від ситуації використовують штиф-магніт. Рану промивають антисептичними розчинами, кровотечу зупиняють. Субдурально встановлюють дренажні трубки, які виводять через контрапертуру (при скрізних пораненнях – з двох боків). Протягом 1-3 днів після операції проводять промивання субдурального простору через дренажі по закритому контуру. При набряку мозку ТМО не зашивають або герметично зашивають за рахунок пластики додат-



ковими тканинами (поверхнева фасція стегна, фасція скроневого м'язу, штучна ТМО). М'які тканини зашивають пошарово.

При проникаючих ЗВПГ одиночним дробом у ряді випадків (наявність дірчастого переламу і вузького раневого каналу при відсутності ознак компресії головного мозку) можливо проведення краніотомії за допомогою корончатої фрези. Випилюють ділянку кістки з дірчастим зломом, щоб останній розташовувався у центрі кістки. Сталевий дріб з радіарного раневого каналу обережно виймається штиф-магнітом. ТМО ушивають герметично, промивну приточно-відточну систему не встановлюють, кістковий клапоть фіксують швами.

Лікування в післяопераційному періоді проводиться диференційовано, залежно від стану хворого.

Проводиться динамічне (клінічне, лабораторне, рентгенологічне та ін.) спостереження за загальносоматичним та неврологічним статусом, КТ-контроль (через 3-5 днів після хірургічного втручання або при погіршенні стану хворого). Перед випискою здійснюють КТ, ЕЕГ та консультацію психіатра.

**Критеріями ефективності та очікуваними результатами лікування є поліпшення загального стану хворого, частковий регрес загальнономозкової, вогнищевої та стовбурової симптоматики, загоєння рани первинним натягом.**

Орієнтовна тривалість лікування в нейрохірургічному (хірургічному або травматологічному) відділенні – до 20 діб, залежно від ступеня тяжкості ЧМТ.

При стабілізації стану хворого показано подальше стаціонарне лікування у відділенні реабілітації чи неврології.

**Головний позаштатний спеціаліст**

**МОЗ України за спеціальністю «дитяча нейрохірургія» Підпис**

**Ю.О.Орлов**

ЗАТВЕРДЖЕНО  
наказом Міністерства охорони здоров'я України  
від 17.06.2008 № 320

**Клінічний протокол  
надання медичної допомоги дітям із кефалогематомами**

Шифр за МКХ-10: Р 12.0

**Ознаки та критерії діагностики**

Кефалогематома (син. підокісна гематома) — це скупчення крові між кісткою та відшарованим від неї окістям. Кефалогематома є найбільш частим пологовим ушкодженням волосистої частини голови і діагностується у 0,2-0,3% новонароджених. Джерелом кефалогематоми є судини підокісного простору, рідше внутрішньокісткові судини в ділянці переломів кісток черепа, які зустрічаються у 20% дітей з підокісними гематомами. Зовні кефалогематоми проявляються у вигляді локального випинання переважно в тім'яній ділянці з чіткими межами по краю кістки. Рідше, при переломах декількох кісток черепа, можливим є розташування кефалогематоми над декількома кістками черепа. Підокісна гематома є маркером перенесеної механічної дії під час пологів і в залежності від загального стану новонароджений може потребувати дообстеження з метою виключення внутрішньочерепних ушкоджень.

**Умови, в яких повинна надаватися медична допомога**

Лікуванню у нейрохірургічному відділенні підлягають новонароджені з ушкодженими шкірними покривами в ділянці кефалогематоми, з кефалогематомами без чіткої тенденції зменшення розмірів до 10 дня життя, а також діти з осифікованими кефалогематомами, які утворюють косметичний дефект.

**Діагностика**

Інструментальне обстеження:

- Нейросонографічне дослідження ділянки кефалогематоми та внутрішньочерепних структур.
- Рентгенографія черепа проводиться при підозрі на переломи кісток склепіння черепа та при осифікації кефалогематом.
- Комп'ютерна томографія виконується при підозрі на поєднані з кефалогематомами пренатальні ураження головного мозку.

**Хірургічне лікування**

При пункційному видаленні кефалогематоми місце пункції (поблизу основи гематоми) голиться, а пункція виконується голкою товщиною 18G-20G. Натискаючи на гематому від периферії до голки, досягають повного її випорожнення. Після аспірації кефалогематоми накладається асептична тиснуча пов'язка на 2–3 години.

При наявності пошкоджень шкіряних покривів в ділянці підокісної гематоми, її випорожнення слід проводити впродовж перших двох діб після народження у зв'язку з ризиком розвитку інфекції (інфікування кефалогематоми, остеомієліту, менінгоенцефаліту, абсцесу, тощо). Нагноєння підокісної гематоми може мати безсимптомний перебіг. У випадку виявлення гною при пункції кефалогематоми, її порожнина розтинається та дрениується.

При осифікації кефалогематоми, операція виконується у випадках, коли осифікати призводять до формування грубого косметичного дефекту (розповсюджуються на лобову ділянку та/чи мають великі розміри) за умов відсутності інтракраніальних перинатальних уражень операція полягає у підокісному видаленні осифікованої гематоми.

**Критерії ефективності та очікувані результати лікування**

Критерії, за якими приймається рішення про виписку із нейрохірургічного стаціонару: відсутність скупчення крові в ділянці кефалогематоми протягом доби після аспірації, відсутність місцевих запальних змін у випадках нагноєння кефалогематоми, а при осифікованих кефалогематомах — усунення косметичного дефекту.

Орієнтовна тривалість лікування в умовах нейрохірургічного стаціонару 1–7 днів.

**Головний позаштатний спеціаліст**

**МОЗ України за спеціальністю «дитяча нейрохірургія»**

*Підпис*

**Ю.О.Орлов**

## ЗАТВЕРДЖЕНО

наказом Міністерства охорони здоров'я України  
від 17.06.2008 № 320

**Клінічний протокол  
надання медичної допомоги дітям із краніосиностозами**

Шифр за МКХ-10: Q00-Q99, Q75

Виділяють несиндромальні краніосиностози, як самостійну патологію, і синдромальні краніосиностози, як один із проявів вродженої спадкової патології, обумовлені мутаціями генів, що охоплює кілька систем організму: синдром Аперта – акроцефалосиндактилія, синдром Крузона – краніофасціальний дизостоз, синдром Пфейффера – краніофасціальна дисплазія та інші.

**Ознаки та критерії діагностики**

Краніосиностози (краніостенози) – це патологія, обумовлена передчасним закриттям черепних швів, що призводить до затримки росту кісток черепа в напрямку, перпендикулярному до «закритого» шва і компенсаторного росту в інших напрямках. Частота несиндромального краніосиностозу 1:1000-5000 новонароджених.

Деформації черепа проявляються, з одного боку, косметичним дефектом, з другого боку, симптомокомплексом, обумовленим невідповідністю розмірів черепа об'єму мозку – краніоцеребральною диспропорцією. Виділяють компенсовану і декомпенсовану стадію краніосиностозу. При відносно нормальних співвідношеннях розмірів черепа і мозку формується компенсована форма захворювання, при якій всі клінічні прояви обмежені деформацією черепа. При наявності краніоцеребральної диспропорції розвивається декомпенсована стадія краніосиностозу з клінічними проявами внутрішньочерепної гіпертензії. У дітей молодшого віку некомпенсований краніосиностоз крім деформації черепа проявляється затримкою психічного і рухового розвитку, зниженням зору, екзофтальмом, епілептичними нападами. В старшій віковій групі типовою картиною внутрішньочерепної гіпертензії є головний біль, нудота, блювота, набряк дисків зорових нервів.

У залежності від передчасного закриття того чи іншого з черепних швів виділяють наступні варіанти краніосиностозів:

- скафоцефалія – передчасне закриття сагітального шва;
- брахіоцефалія – передчасне закриття коронарного шва;
- туркоцефалія – передчасне закриття сагітального і коронарного швів;
- тригоноцефалія - передчасне закриття метопічного шва;
- оксицефалія - передчасне закриття усіх черепних швів;
- плагоцефалія - передчасне закриття одного з парних швів з одного боку.

**Умови, в яких повинна надаватися медична допомога**

Пацієнти з встановленим діагнозом краніосиностозу підлягають стаціонарному обстеженню і хірургічному лікуванню у нейрохірургічному відділенні з подальшим симптоматичним лікуванням у неврологічних та інших відділеннях за призначенням.

**Діагностика**

Діагностика краніосиностозу базується на таких ознаках:

1. Неправильне формування форми та розмірів черепа;
2. Пальпаторна відсутність кісткових нерівностей у місцях типового розташування кісткових швів;
3. Рентгенологічні (краніографічні) ознаки:

а) відсутність просвітлення, яке створює зображення кісткових швів у типових місцях;

б) зміни форми і розмірів черепа;

в) порушення нормальних співвідношень розмірів черепних ям і склепіння черепа, розташування орбіт;

г) наявність виражених пальцевих втиснень в кістках черепа;

4. КТ, особливо з кістковою реконструкцією, дозволяє уточнити варіанти краніосиностозу, виявити інші вади розвитку черепа і мозку.

5. Офтальмологічне обстеження дозволяє виявити зниження гостроти зору, наявність атрофії зорових нервів чи ознак підвищення внутрішньочерепного тиску.

6. Електроенцефалографічне дослідження дозволяє встановити наявність вогнищ епілептичної активності, судомної готовності мозку.

### **Хірургічне лікування краніосиностозу**

Абсолютними показаннями до хірургічного лікування краніосиностозу є встановлення декомпенсованої стадії захворювання, коли виявляється краніоцеребральна диспропорція. Відносними показаннями до операції при компенсованій стадії захворювання є деформація черепа, яка створює косметичний дефект. Хірургічне втручання переслідує дві мети: усунення косметичного дефекту і відновлення краніоцеребральної пропорції.

Операції проводяться під загальним знеболюванням із застосуванням трансфузій, що обумовлено значною крововтратою з кісток та твердої мозкової оболонки.

Серед методик хірургічного лікування виділяють резекційні та реконструктивні (кістково пластичні). Резекційні методики направлені на створення штучних кісткових швів черепа, підвищення мобільності кісток склепіння черепа, декомпресію внутрішньочерепного простору. Це досягається шляхом викусування кістки завширшки до 2 см в місцях проекції нормальних кісткових швів. Для стримання регенерації кістки краї дефекту обкладаються інертним штучним матеріалом. Реконструктивні операції пов'язані з переміщенням кісток, їх моделюванням для усунення косметичного дефекту і відновлення краніоцеребральної пропорції.

### **Критерії ефективності та очікувані результати лікування.**

Критерії, за якими приймається рішення про виписку із нейрохірургічного стаціонару: поліпшення загального стану, регрес загальнономозкової симптоматики, загоєння післяопераційної рани, поліпшення якості життя .

Орієнтовна тривалість лікування в умовах нейрохірургічного стаціонару 14-20 діб. Контрольна краніографія та огляд офтальмолога через 3-6 місяців.

**Головний позаштатний спеціаліст**

**МОЗ України за спеціальністю «дитяча нейрохірургія» Підпис**

**Ю.О.Орлов**

## ЗАТВЕРДЖЕНО

наказом Міністерства охорони здоров'я України  
від 17.06.2008 № 320

**Клінічний протокол  
надання медичної допомоги дітям із енцефалоцеле**

Шифр за МКХ-10: Q.01 (Q.01.0–Q.01.9)

**Енцефалоцеле** – вада розвитку головного мозку і черепа, при яких мозкова речовина або мозкові оболонки розповсюджуються екстракраніально через кістковий дефект. Генетично і анатомічно вип'ячування кили пов'язане із кістками черепа, головним мозком і його оболонками. У дітей ця патологія складає приблизно 7% патології центральної нервової системи. Кили зустрічаються приблизно однаково у хлопчиків і дівчаток.

Класифікація вроджених черепно-мозкових кил базується на 2-х факторах:

1. Локалізації кили.
2. Будові кили і характеру її вмісту.

**Локалізація:**

• передні кили

- лобні кили,
- носолобні кили,
- носо-очні,
- носо-рішткові.

• задні кили

- потиличні: верхні, нижні.

• кили основи черепа

• внутрішньоносові кили

**Будова кили і характер вмісту:**

- енцефалоцеле (вміст – змінена мозкова речовина);
- менінгоцеле (вміст – змінені оболонки мозку);
- енцефаломенінгоцеле (вміст – змінена мозкова речовина і змінені мозкові оболонки);
- енцефалоцистоцеле (вміст – змінені мозкові оболонки, змінена мозкова речовина і частина бокового шлуночка);
- енцефалоцеле serapatum (вміст мішка кили не сполучається із порожниною черепа).

**Ознаки та критерії діагностики:**

- Пухлиноподібне вип'ячування над поверхнею черепа з народження розташоване в проекції середньої лінії різних розмірів.
- Деформація лицьового скелета (лоб, ніс, очниця, верхня щелепа).
- Інколи вроджені вади розвитку інших частин обличчя: носа, губ, повік, аномалії розвитку щелеп, твердого і м'якого піднебіння.
- При мозкових килах інколи у хворих зустрічаються зміни у нервово-психічній діяльності різного ступеня вираженості: відставання у розумовому розвитку, гідроцефалія, порушення функції черепних нервів (аноксія, гіпоксія, парез вивідних нервів, ністагм), пірамідні порушення і епілептичні напади.

**Умови, в яких повинна надаватися медична допомога**

Пацієнти з встановленим діагнозом енцефалоцеле підлягають стаціонарному обстеженню і хірургічному лікуванню у нейрохірургічному відділенні з подальшим симптоматичним лікуванням у неврологічних та інших відділеннях за призначенням.

**Діагностика будується на основі:**

1. Анамнезу.
2. Огляду.
3. Краніографії в 2-х проєкціях.
4. Клінічних та біохімічних аналізах.
5. Огляду нейроофтальмолога.
6. Огляду отоневролога.
7. КТ.
8. МРТ.

Із анамнезу відомо, що пухлиноподібне вип'ячування на голові виявлено після народження дитини; при огляді голови дитини виявляється або вип'ячування по середній лінії, або деформація лицьового скелета.

При краніографії – анатомічні зміни, які вказують на порушення в структурі черепа. У випадках передньої локалізації кили – в проєкції перенісся виявляється округлий кістковий дефект із склерозованими краями діаметром 1,0–4,5 см. У випадках із носо-очним, носо-решітковим розташуванням кили кістковий дефект виявляється в області внутрішніх стінок обох орбіт, а також верхньої стінки решітки. Орбіти здаються деформованими і мають ввігнуту форму із внутрішньої поверхні. Проміжок між орбітами–перенісся – розширений і майже у всіх випадках відмічається провисання медіанних відділів передньої черепної ямки.

У випадках задньої локалізації мозкових кил на оглядових краніограмах виявляється дефект округлої форми вище або нижче тим'яного бугра діаметром від 0,8–1 см до 6х5 см.

На КТ або МРТ виявляється додаткове позачерепне утворення, а також кістковий дефект. Інколи виявляється розширення шлуночків, особливо у випадках задніх мозкових кил (гідроцефалія).

**Лікування**

Після діагностики вродженої вади розвитку ЦНС визначаються показання до оперативного втручання, якими є:

- наявність церебральної кили;
- виражений косметичний дефект;
- травмування кили під час пологів;
- значне збільшення об'єму кили;
- прогресуюча вторинна гідроцефалія.

Перед операцією проводиться комплексне обстеження стану серцево-судинної системи, функції дихання, лабораторні дослідження сечі і крові, хворого оглядає педіатр, отоневролог, анестезіолог. Після цього вирішується питання про можливість оперативного втручання, визначається ступінь хірургічного та анестезіологічного ризику. Оперативне втручання проводиться з дозволу батьків.

**Передні черепні кили:**

• видалення екстракраніальним способом при малих килах, без значного косметичного дефекту;

- видалення інтракраніальним способом:
  - екстрадуральний підхід,
  - екстра-інтрадуральний підхід.

Видалення мішка кили інтракраніальним способом може бути єдиною операцією, спрямованою на пластику кісткового дефекту і дефекту твердої мозкової оболонки. Основним етапом хірургічного втручання є видалення шийки мішка кили (екстра-, або інтрадурально), перев'язка шийки мішка, відсікання мішка нижче накладеної лігатури. Пластику

кісткового дефекту на основі передньої черепної ямки (внутрішній отвір каналу кили) проводять з використанням протакрилу, полокосу.

Пластика дефекту твердої мозкової оболонки проводиться шматком апоневрозу скроневого м'яза, або шматком апоневрозу з м'язом за допомогою медичного калєя або підшиванням.

Інколи після інтракраніального втручання додатково використовується екстракраніальне видалення мішка кили (через кілька місяців) при значних косметичних дефектах.

#### Задні мозкові кили

- екстракраніальний спосіб.

Виконується операція видалення кили з пластикою воріт кили.

#### Прогресуюча гідроцефалія

При діагностуванні прогресуючої гідроцефалії, як поєданого з мозковою килою захворювання, проводиться операція вентрикулоперітонеостомія, найчастіше, як другий етап хірургічного лікування після видалення кили.

Післяопераційне лікування включає протинабрякову, дегідратаційну, протизапальну, гемостатичну, аналгезуючу та симптоматичну терапію. Термін лікування 15–20 діб. Шви знімаються на 8–10 добу після операції.

#### **Критерії ефективності та очікувані результати лікування**

Відсутність косметичного дефекту, відсутність гіпертермії, активність дитини.

**Головний позаштатний спеціаліст**

**МОЗ України за спеціальністю «дитяча нейрохірургія» Підпис**

**Ю.О.Орлов**

## ЗАТВЕРДЖЕНО

наказом Міністерства охорони здоров'я України  
від 17.06.2008 № 320**Клінічний протокол надання медичної допомоги дітям із внутрішньочерепними та внутрішньохребтовими абсцесами і гранульомами**

Шифр за МКХ-10: Захворювання є проявом гнійних та специфічних інфекцій, належить до розділу VI, шифр G 06 (G 06.0 — внутрішньочерепні абсцес і гранульома; G 06.1 — внутрішньохребтові абсцес і гранульома; G 06.2 — екстрадуральний і субдуральний абсцес неуточнений; G 07\* — внутрішньочерепні та внутрішньохребтові абсцес і гранульома при захворюваннях, класифікованих в інших рубриках).

**Ознаки та критерії діагностики**

*Абсцеси головного мозку* можуть бути одиничні і множинні. Виділяють 3 основні види абсцесів мозку:

1. Метастатичні — при гематогенному розповсюдженні інфекції (зазвичай на фоні вродженої патології серця).

2. Контактні, що виникають з вогнищ «по сусідству» (отогенні, риногенні).

3. Травматичні — при проникаючій черепно-мозковій травмі.

Слід відмітити, що в клініці часто відмічають абсцеси іншого походження (наприклад, множинні чи одинарні абсцеси після гнійного менінгоенцефаліту).

При широкому своєчасному застосуванні антибіотиків в лікуванні інфекційних процесів і при ранній хірургічній корекції вроджених вад серця абсцеси головного мозку у дітей зустрічаються рідко.

Характерними симптомами абсцесів головного мозку у немовлят є підвищення внутрішньочерепного тиску (напруження і вибухання переднього тім'ячка, загальна гіперестезія, сонливість і в'ялість) при відсутності гіпертермії. У дітей більш старшого віку спостерігається гіпертермія, гіперестезія, вогнищева неврологічна симптоматика і судомні напади (близько 59%); запальні зміни в крові, як правило, слабо виражені та залежать від стадії захворювання.

**Умови, в яких повинна надаватися медична допомога**

Пацієнти з встановленим діагнозом підлягають стаціонарному обстеженню і хірургічному лікуванню у нейрохірургічному відділенні з подальшим симптоматичним лікуванням у неврологічних та інших відділеннях за призначенням.

**Інструментальні методи діагностики:**

1. Нейросонографія дозволяє діагностувати абсцеси головного мозку у грудному віці.

2. Комп'ютерна томографія і МРТ в звичайному режимі та з внутрішньовенним підсиленням контрастними препаратами дають достатню інформацію про розміри і локалізації абсцесів, стан їх капсули. Характерний набряк навколишніх тканин.

**Лікування**

Медикаментозна терапія часто дає позитивний ефект. При її недостатній ефективності може виникнути необхідність в хірургічному втручанні з метою діагностики, дренажу абсцесу, виділення збудника чи в зв'язку з погіршенням стану хворого.

Вибір методу оперативного втручання і термінів його проведення визначається загальним станом і віком дитини, локалізацією та розмірами абсцесів, їх множинністю, стадією розвитку захворювання і формування капсули, вираженістю перифокальних реакцій і дислокацією мозкових структур за даними нейровізуалізуючих методів дослідження.

**Основні методи хірургічного лікування:**

1. Пункційна аспірація вмісту абсцесу (однократна, повторна, з промиванням порожнини абсцесу антисептиками, антибіотиками).



2. Дренування абсцесу застосовується, як правило, при глибокій локалізації гнійника, при тяжкому стані хворого.

3. Видалення абсцесу з капсулою є операцією вибору, що може проводитись при інкапсульованих одиночних абсцесах в доступних ділянках мозку. Цей метод протипоказаний при загальному тяжкому стані хворого, наявності супутнього менінгіту чи енцефаліту. Метод обмежений при локалізації абсцесу в функціонально важливих зонах і глибоких відділах мозку.

Вищезазначені методи можуть послідовно поєднуватись.

При хірургічному лікуванні доцільне проведення бактеріологічного дослідження вмісту абсцесу; при виділенні збудника та визначенні чутливості його до антибіотиків — цілеспрямована антибактеріальна терапія. При невідомому збуднику застосовуються антибіотики широкого спектра дії за загальноприйнятими правилами.

**Субдуральна емпієма** зазвичай розвивається вторинно на тлі інших інфекційних процесів (синуситів, середнього отиту, остеомиєліту), або внаслідок гематогенного інфікування субдуральної гематоми, або ж як ускладнення менінгіту. Характерні запальні явища (гіпертермія, лейкоцитоз). При збільшенні розмірів емпієми можуть з'являтися ознаки підвищеного внутрішньочерепного тиску і вогнищева неврологічна симптоматика. Лікування полягає в дренуванні емпієми з наступним проведенням курсу парентеральної антибіотикотерапії.

**Епідуральний абсцес** зустрічається рідко, як правило, внаслідок контактного розповсюдження інфекції з параназальних синусів, соскоподібного відростка чи кісток черепа. Зазвичай має невеликі розміри і проявляє себе тільки симптомами інфекції. В таких випадках може виявитись ефективною одна лише медикаментозна терапія. При збільшенні в розмірах абсцес може створювати мас-ефект. При цьому показане хірургічне лікування з наступним проведенням курсу антибіотикотерапії.

#### **Абсцеси хребцевого каналу:**

1. **Епідуральний абсцес** в дитячому віці спостерігається рідко. Його етіологія пов'язана з гематогенним поширенням інфекції. Симптоматика різноманітна, найтипівшими ознаками є гіпертермія, загальна гіперестезія, слабкість в нижніх кінцівках та біль. Ця патологія легко виявляється за допомогою КТ чи МРТ (з внутрішньовенним контрастуванням). Оперативне лікування показане при наявності стиснення спинного мозку. При відсутності компресії може виявитись ефективною масивна медикаментозна терапія.

2. **Абсцес спинного мозку** зустрічається рідко. Він може бути результатом гематогенного розповсюдження інфекції або ж проникнення збудника через дермальний синус. Характерними ознаками є попередня інфекція, біль в спині та менінгеальний синдром. КТ та МРТ (з внутрішньовенним контрастуванням) легко дозволяють діагностувати це ураження. Лікування хірургічне.

**Гранульоми інтракраніальні та інтравертебральні** є наслідком специфічних інфекцій, діагностуються в тому ж алгоритмі, що і абсцеси. Хірургічне лікування можливе при наявності об'ємної дії гранульоми (компресії та дислокації мозкових структур).

**Критерієм ефективності лікування** є регрес клінічних проявів абсцесу (гранульоми) з відповідними динамічними змінами на КТ (МРТ) з внутрішньовенним підсиленням: зникнення абсцесу чи трансформація його в кістозну порожнину без мас-ефекту.

Прогноз, як правило, сприятливий; при множинних абсцесах – варіабельний.

**Головний позаштатний спеціаліст**

**МОЗ України за спеціальністю «дитяча нейрохірургія» Підпис**

**Ю.О.Орлов**

## ЗАТВЕРДЖЕНО

наказом Міністерства охорони здоров'я України  
від 17.06.2008 № 320**Клінічний протокол  
надання медичної допомоги дітям із астроцитомами мозочка**

Шифр за МКХ-10: доброякісні новоутворення головного мозку під мозковим наметом, шифр Д.33.1; злюкисні новоутворення головного мозку під мозковим наметом, шифр С.71.6.

**Ознаки та критерії діагностики**

Астроцитоми мозочка зустрічаються найчастіше в дитячій популяції. Пухлини задньої черепної ями складають 54% всіх інтракраніальних новоутворень у дітей, астроцитоми мозочка складають трохи менше 1/3 частки всіх новоутворень задньої черепної ямки (10-17% від всіх пухлин головного мозку у дітей та 20-35% від пухлин задньої черепної ями). Більшість астроцитом мозочка (80%) пілоцитарні (ступінь злюкисності I) та є доброякісними, фібрилярні астроцитоми складають 15% всіх астроцитом мозочка (ступінь злюкисності II), анапластичні астроцитоми (ступінь злюкисності III) з гліобластомами (ступінь злюкисності IV) складають 5% серед астроцитом мозочка.

Тривалість захворювання – від декількох тижнів до декількох років. Захворювання починається з головного болю і блювоти з наступним швидким розвитком вогнищевих симптомів зі сторони черв'яка і півкуль мозочка. Середній термін діагностики астроцитом мозочка – 7 років.

**Умови, в яких повинна надаватися медична допомога**

Пацієнти з встановленим діагнозом астроцитом мозочка підлягають стаціонарному обстеженню і хірургічному лікуванню у дитячих нейрохірургічних відділеннях з подальшим симптоматичним лікуванням у неврологічних та інших відділеннях за призначенням.

**Діагностика***Неврологічний огляд:*

1. Мозочкові симптоми: атаксія, ністагм, інтенційний тремор.
2. Симптоми підвищеного внутрішньочерепного тиску, блювота, головний біль, парез відвідного нерва.
3. Вогнищеві симптоми: парези черепно-мозкових нервів, порушення провідникової системи, порушення регуляції вітальних центрів.

*Офтальмологічний огляд:* набряк диску зорового нерва.*Рентген-радіологічне обстеження:*

1. Рентгенографія черепа.
2. КТ-ознаки: кістозні або солідні новоутворення в структурі мозочка, 1/2 частина кістозних пухлин містить вузол у кісті, котрий накопичує контраст. Солідні пухлини мають понижено щільність на КТ-грамах.
3. Магнітно-резонансна томографія (МРТ) (із контрастом чи без) – астроцитоми ізо- або гіпоінтенсивні на T1-виважених томограмах і мають неоднорідно підвищений сигнал на T2-виважених томограмах з нечіткими контурами, мінімально вираженим перифокальним набряком. Накопичення контрасту виражено слабо або зовсім відсутнє. Нерідко зустрічаються кістозні форми пухлин з одно- або різнорідним вмістом білка в них.

КТ і МРТ допомагають виявити наявність резидуальних вогнищ в неконтрастованій тканині пухлини, які можуть залишитися в ложі пухлини після, здавалося, макроскопічно повного її видалення. Це особливо актуально для пухлин, які частково контрастуються на передопераційних знімках.

*Інша звичайна передопераційна діагностика:*

1. Фізикальне обстеження із зважуванням, і легень, ЕКГ, лабораторні дослідження, включаючи параметри крові.
2. Визначення групи крові, резус-фактора.
3. Визначення коагулограми та часу згортання.
4. Загальні аналізи крові, сечі.
5. Біохімічне дослідження крові (електроліти, гематокрит, загальний білок, осмолярність плазми).

Гістобіологічний діагноз встановлюється нейропатологом і повинен відповідати відповідним рекомендаціям ВООЗ.

### **Лікування**

1. Хірургічне лікування – видалення пухлини шляхом субоксіпітальної краніектомії з максимально тотальним видаленням пухлини. Обмеженням радикальності є інвазія пухлини в стовбурові відділи головного мозку.

2. Медикаментозна терапія – застосування знеболюючих, дегідратаційних, гемостатичних препаратів та антибактеріальної терапії.

### **Критерії ефективності та очікувані результати лікування.**

Критерії виписки зі стаціонару – поліпшення стану хворого, регрес загально мозкової симптоматики, гіпертензійно-гідроцефального синдрому та частково вогнищевої симптоматики.

Орієнтовна тривалість лікування в умовах нейрохірургічного стаціонару 10-14 днів.

Подальше лікування в неврологічному або реабілітаційному відділеннях.

Контрольна КТ та МРТ огляд нейрохірурга та офтальмолога через 3-6 місяців.

**Головний позаштатний спеціаліст**

**МОЗ України за спеціальністю «дитяча нейрохірургія» Підпис**

**Ю.О.Орлов**

## ЗАТВЕРДЖЕНО

наказом Міністерства охорони здоров'я України  
від 17.06.2008 № 320**Клінічний протокол  
надання медичної допомоги дітям із гліомою зорових шляхів**

Шифр за МКХ-10: Доброякісні новоутворення головного мозку над мозковим наметом, шифр D 33.0.

**Ознаки та критерії діагностики**

Гліоми зорових шляхів складають 4-10% всіх пухлин головного мозку у дітей і 25-30% всіх супраселярних пухлин в дитячому віці. Це зазвичай доброякісні гліоми, серед котрих частіше відзначаються фібрилярні та пілоцитарні астроцитоми.

Пухлини хіазмального походження більш агресивні за ті, що виходять із зорових нервів; вони мають схильність розповсюджуватись в гіпоталамус, в III шлуночок, викликаючи оклюзійну гідроцефалію.

Виділяють:

1. Пухлини зорового перехрестя і зорових нервів з частковою або повною тампонадою хіазмальних цистерн.
2. Пухлини зорового перехрестя, зорових нервів і трактів.
3. Пухлини зорового перехрестя з розповсюдженням в дно III шлуночка.
4. Пухлини зорового перехрестя з великим розповсюдженням та гідроцефалією.
5. Гігантські пухлини.

**Клінічними ознаками супратенторіальних астроцитом є:**

1. Зниження гостроти зору на одне або обидва ока.
2. Екзофтальм.
3. Помірні головні болі (при оклюзії лікворних шляхів – гіпертензійний синдром).
4. Ендокринні порушення.
5. Перебіг захворювання досить повільний (протягом років).

**Умови, в яких повинна надаватися медична допомога**

Пацієнти з уперше виявленими та рецидивами гліоми зорових шляхів підлягають стаціонарному обстеженню і хірургічному лікуванню у нейрохірургічному чи офтальмологічному відділенні. При ураженні пухлиною зорового нерва на інтраорбітальній ділянці, що буває досить рідко, хірургічне лікування проводиться в офтальмологічному відділенні. Основна маса хворих підлягає нейрохірургічному втручанню з інтракраніальним та інтраорбітальним підходом для видалення пухлини.

**Діагностика**

1. Анамнестичні дані.
2. Неврологічний огляд.
3. Соматичний огляд.
4. Офтальмологічний огляд.
5. Отоневрологічний огляд.
6. Краніографія.
7. КТ.
8. МРТ.
9. Визначення групи крові, резус-фактора.
10. Визначення коагулограми та часу згортання.

11. Загальний аналіз крові та сечі.

12. Біохімічне дослідження крові (електроліти, гематокрит, загальний білок, осмолярність плазми).

У 75% гліоми зорових шляхів діагностується у дітей до 10-річного віку. У 40-50% хворих мають місце мінімальні симптоми нейрофіброматозу. Найбільш частий симптом - втрата зору. У 40% хворих захворювання маніфестує підвищеним внутрішньочерепним тиском. У 20% хворих відзначається гіпоталамічна дисфункція.

**Рентгенографія оптичних каналів:** розширення оптичного каналу на стороні враження.

#### **КТ головного мозку**

Пухлина визначається в орбіті, зоровому каналі, перехресті, гіпоталамусі. Найбільш інформативними є коронарні та сагітальні зображення. Під час обстеження виявляється компресія хіазмальних та міжжккових цистерн, шлуночків та водогону мозку. Пухлини виглядають ізо- або гіподенсними масами. При контрастуванні щільність їх збільшується. Іноді гіпоталамічні гліоми можуть містити петрифікати.

#### **МРТ головного мозку**

Гліоми виглядають як зони ізо- або гіпоінтенсивності в режимі T1; в режимі T2 гліоми мають гіперінтенсивні характеристики. При наявності кістозного компоненту – сигнал від кістозної рідини більш високий, ніж від ліквору в шлуночковій системі. В T2-режимі кісти мають підвищений МР-сигнал.

#### **Лікування**

##### **Хірургічне лікування**

1. При наявності гліоми інтраорбітальної частини зорового нерва, що супроводжується втратою зору, виконується її резекція інтракраніальним доступом через дах орбіти.

2. При наявності гліоми інтраорбітальної і інтракраніальної частин зорового нерва виконується її видалення інтракраніальним доступом на рівні перехрестя.

3. У випадках кістозних хіазмальних пухлин виконується часткове видалення пухлини з дренаванням кісти інтракраніальним доступом.

4. При наявності оклюзійної гідроцефалії виконується лікворошунтуюча операція з застосуванням клапанних систем.

5. У випадках хіазмальних гліом або передніх гіпоталамічних пухлин підхід до лікування здебільшого терапевтичний, призначається опромінення.

##### **Медикаментозна терапія**

Використання знеболюючих, дегідратаційних, гормональних препаратів, антибактеріальної терапії.

##### **Критерії ефективності та очікувані результати лікування**

Критерії виписки із стаціонару: покращення стану хворого, регрес загально мозкової симптоматики, гіпертензійно-гідроцефального синдрому і, частково, вогнищевої симптоматики. Термін лікування: 2-3 тижні.

Подальше лікування в неврологічному, офтальмологічному, реабілітаційному відділеннях.

**Головний позаштатний спеціаліст**

**МОЗ України за спеціальністю «дитяча**

**нейрохірургія» Підпис**

**Ю.О.Орлов**

**ЗАТВЕРДЖЕНО**наказом Міністерства охорони здоров'я України  
від 17.06.2008 № 320**Клінічний протокол  
надання медичної допомоги дітям із пухлинами III шлуночка головного мозку**

Шифр за МКХ-10: доброякісні новоутворення головного мозку над мозковим наметом, шифр D 33.0.

Пухлини III шлуночка складають 15-20% всіх супратенторіальних пухлин дитячого віку. В цьому місці зустрічаються астроцитоми, дермоїди, епідермоїди, хориоїдпапіломи, колоїдні кісти.

**Ознаки та критерії діагностики**

Пухлини III шлуночка супроводжуються симптомами підвищеного внутрішньочерепного тиску. Типовою картиною внутрішньочерепної гіпертензії є головний біль, нудота, блювота, набряк дисків зорових нервів. Крім цього, в деяких випадках у хворих можуть бути психічні розлади, порушення пам'яті та гормональна дисфункція. Тривалість захворювання-від декількох місяців до декількох років.

**Умови, в яких повинна надаватися медична допомога**

Пацієнти з встановленим діагнозом пухлини III шлуночка підлягають стаціонарному обстеженню та хірургічному лікуванню у нейрохірургічному відділенні з подальшим лікуванням в неврологічному або реабілітаційному відділеннях та інших відділеннях за призначенням.

**Діагностика**

1. Анамнестичні дані.
2. Неврологічний огляд.
3. Соматичний огляд.
4. Офтальмологічний огляд.
5. Отоневрологічний огляд.
6. Визначення групи крові, резус-фактора.
7. Визначення коагулограми та часу згортання.
8. Загальний аналіз крові та сечі.
9. Біохімічне дослідження крові (електроліти, гематокрит, загальний білок, осмолярність плазми).

**КТ головного мозку**

КТ-грами визначають локалізацію та розміри пухлини, а також розміри шлуночкової системи. Астроцитоми мають щільність мозкової речовини, епідермоїди - щільність ліквору. Колоїдна кіста виглядає як округле новоутворення підвищеної щільності, яке має чіткі контури.

**МРТ головного мозку**

Астроцитома має слабо інтенсивний сигнал на T1- виважених зображеннях і підвищений сигнал на T2- зображеннях.

Епідермоїд має гіпо- ізоінтенсивний сигнал на T1- виважених томограмах та підвищений сигнал на T2- томограмах.

Колоїдна кіста виглядає як ізо- або гіперінтенсивне вогнище на T1 виважених зображеннях.

**Лікування**

*Хірургічне лікування* – видалення пухлини (в т.ч. і ендоскопічне). Доступи: транскальозний та транскортикально-трансвентрикулярний.

*Медикаментозна терапія*

Використання знеболюючих, дегідратаційних, гемостатичних препаратів, антибактеріальної терапії.

Термін лікування: 2-3 тижні.

**Критерії ефективності та очікувані результати лікування**

Критерії виписки із стаціонару-регрес гіпертензійно-гідроцефального синдрому. Термін лікування в умовах нейрохірургічного стаціонару-2-3 тижні. Контрольний огляд та контрольна МРТ головного мозку через 3-6 місяців.

**Головний позаштатний спеціаліст**

**МОЗ України за спеціальністю «дитяча нейрохірургія» Підпис**

**Ю.О.Орлов**

ЗАТВЕРДЖЕНО

наказом Міністерства охорони здоров'я України  
від 17.06.2008 № 320

**Клінічний протокол  
надання медичної допомоги дітям із доброякісними пухлинами пінеальної ділянки  
головного мозку**

Шифр за МКХ-10: D.33

Пухлини пінеальної області складають 1-4% усіх пухлин головного мозку. До цієї групи належать пінеаломи, тератоми, дермоїди, епідермоїди, кісти, менінгіоми, астроцити, епендімоми.

**Ознаки та критерії діагностики**

Доброякісні пухлини пінеальної області головного мозку супроводжуються симптомами внутрішньочерепного тиску, координаторними порушеннями та інколи чотиригорбковим синдромом.

Клініка захворювання визначається симптомами, обумовленими двома основними механізмами:

1. Ефект гіпертензійно-гідроцефального синдрому, обумовленого оклюзією лікворних шляхів на рівні водогону мозку;
2. Пряма дія пухлини на мозочкові провідні шляхи та чотиригорбкову пластинку.  
Тривалість захворювання - від декількох місяців до декількох років.

**Умови, в яких повинна надаватися медична допомога**

Пацієнти з встановленим діагнозом пухлини пінеальної області підлягають стаціонарному обстеженню та хірургічному лікуванню у нейрохірургічному відділенні з подальшим лікуванням в неврологічному або реабілітаційному відділеннях та інших відділеннях за призначенням.

**Діагностика**

1. Анамнестичні дані.
2. Неврологічний огляд.
3. Соматичний огляд.
4. Офтальмологічний огляд.
5. Отоневрологічний огляд.
6. Визначення групи крові, резус-фактора.
7. Визначення коагулограми та часу згортання.
8. Загальний аналіз крові та сечі.
9. Біохімічне дослідження крові (електроліти, гематокрит, загальний білок, осмолярність плазми).

**КТ головного мозку**

Ознаки пінеаломи: підвищеної щільності маса в пінеальній ділянці.

Ознаки тератоми: підвищеної щільності маса містить в собі жир, кісткові компоненти.

Ознаки дермоїда: округлої форми маса добре відмежована від мозкової тканини, має понижену щільність.

Ознаки епідермоїда: маса має щільність ліквору.

Ознаки менінгіоми: пухлина має підвищену щільність.

Ознаки астроцити: зона гетерогенної щільності з петрифікованими ділянками.

Ознаки епендімоми: вузол підвищеної щільності, накопичуючий контраст.



**МРТ головного мозку**

Ознаки пінеаломи: чітко окреслені межі, не інфільтрує сусідні мозкові структури;

На T1- виважених зображеннях, представляє собою об'ємне утворення відносно гомогенної будови з гіпоінтенсивним МР-сигналом, на T2-зображеннях – з гіперінтенсивним сигналом.

Ознаки тератоми: характерна гетерогенність МР-сигналу.

Ознаки дермоїда: містить жир, на T1-зображеннях пухлина має гетерогенну будову з ділянками підвищеної інтенсивності сигналу, на T2-зображеннях –

Гетерогенно гіпоінтенсивний сигнал від строми пухлини.

Ознаки епідермоїда: утворення має нерівний фестончатий контур, в T2-режимі сигнал від пухлини практично ізоінтенсивний з ліквором, в T1-режимі – різниця між ними більш виражена.

Ознаки менінгіоми: на T1-виважених зображеннях – ізоінтенсивний сигнал, на T2- гіперінтенсивний сигнал.

Ознаки астроцитомі: на T1-зображеннях пухлина має відносно гомогенну будову зі слабо інтенсивним сигналом.

Ознаки епендімоми: в T1- і в T2-режимах оприділяється відносно гомогенна пухлина; в T1-режимі пухлина має гіпоінтенсивний сигнал, в T2- слабо гіперінтенсивний сигнал.

**Лікування**

*Хірургічне лікування* видалення пухлини з використанням одного із доступів:

1. Надмозочково-підтенторіальний доступ;

2. Підпотилично-транстенторіальний доступ;

Перед видаленням пухлини - лікворошунтуюча операція.

*Медикаментозна терапія*

Використання знеболюючих, дегідратаційних, гемостатичних препаратів, антибактеріальної терапії.

**Критерії ефективності та очікувані результати лікування**

Критерії виписки зі стаціонару – регрес гіпертензійно-гідроцефального синдрому.

Термін лікування: 2-3 тижні. Подальше лікування в неврологічному або реабілітаційному відділенні. Контрольний огляд та контрольна МРТ головного мозку через 3-6 місяців.

**Головний позаштатний спеціаліст**

**МОЗ України за спеціальністю «дитяча нейрохірургія» Підпис**

**Ю.О.Орлов**

## ЗАТВЕРДЖЕНО

наказом Міністерства охорони здоров'я України  
від 17.06.2008 № 320**Клінічний протокол  
надання медичної допомоги дітям із супратенторіальними астроцитомами**

Шифр за МКХ-10: C71 (C71.0-C71.9)

**Ознаки та критерії діагностики**

**Супратенторіальні астроцитомы у дітей** складають близько половини первинних новоутворень головного мозку. Це первинні пухлини головного мозку, які утворюються з клітин астроцитарного ростка. Характеризуються вогнищевим ураженням структур головного мозку, що супроводжується періфокальними реакціями мозкової тканини, оклюзійним та дислокаційним синдромом.

Клінічними ознаками супратенторіальних астроцитом є:

1. Загально мозкова симптоматика, спричинена підвищенням внутрішньочерепного тиску, що зумовлено сукупністю низки факторів: безпосередньо мас-ефектом пухлини, набряком мозку, порушенням ліквороциркуляції, гемодинамічними розладами та проявами інтоксикації. Найтиповішими загально мозковими симптомами у дітей є головний біль, блювання, запаморочення, порушення свідомості, макрокранія, набряк дисків зорових нервів.

2. Вогнищеві симптоми (рухові, чутливі, нюхові, слухові, зорові, мовні порушення, епілептичні напади), які обумовлені безпосередньою дією пухлини на мозкові структури, та вторинно-вогнищеві, обумовлені набряком, дислокацією мозку, та ішемічними порушеннями. Вогнищева симптоматика залежить від локалізації пухлини (лобова, тім'яна, скронева, потилична, підкоркові утвори та їх поєднання)

Діагностичними критеріями супратенторіальних астроцитом, що дають змогу відрізнити їх від судинних захворювань, інфекційно-запальних та травматичних уражень головного мозку є динаміка клінічних проявів та патогномонічних ознак пухлинного росту при КТ/МРТ. Гістологічні ознаки супратенторіальних астроцитом залежать від ступеня злоякісності пухлини: дедиференціювання пухлинних клітин, наявність патологічних форм мітозу, гіперплазія ендотелію дрібних судин, ущільнене розташування пухлинних клітин, ядерний поліморфізм, наявність некрозів в пухлині. Для супратенторіальних астроцитом характерний прогресуючий перебіг хвороби, темп якого залежить від ступеня злоякісності пухлин.

**Умови, в яких повинна надаватися медична допомога**

Пацієнти з уперше виявленими та рецидивами супратенторіальних астроцитом підлягають стаціонарному обстеженню і хірургічному лікуванню у дитячому нейрохірургічному відділенні з подальшим променевим, хіміотерапевтичним та симптоматичним лікуванням у спеціалізованих онкологічних, неврологічних та інших відділеннях за призначенням.

**Діагностика**

Діагностичні заходи включають:

1. Неврологічне, офтальмологічне та соматичне обстеження.
2. Визначення групи крові, резус-фактора.
3. Загальні аналізи крові та сечі, біохімічний аналіз крові, коагулограма крові, RW.
4. Ультразвукове обстеження (нейросонографія).
5. КТ/МРТ головного мозку без та з внутрішньовенним контрастним підсиленням.
6. ЕЕГ
7. ОФЕКТ (за окремими показаннями).
8. АГ (за окремими показаннями).

## Лікування

Хворі із супратенторіальними астроцитомами підлягають комбінованому лікуванню (хірургічне, променеве, хіміотерапевтичне, відновне, симптоматичне), складові і послідовність проведення якого визначаються в залежності від гістологічного типу та ступеня злоякісності пухлини, її локалізації та розповсюдження, стану хворого.

Основним методом лікування супратенторіальних астроцитом є хірургічний. Показання до хірургічного лікування базуються на оцінці критеріїв операбельності пухлини (з урахуванням її розташування та хірургічної доступності) та в залежності від віку хворого, його загального статусу. Хірургічне лікування передбачає максимально можливе видалення пухлинної тканини в функціонально дозволених межах при мінімізації хірургічної травми, збереженні суміжних мозкових структур (що в цілому має забезпечувати внутрішньочерепну декомпресію та зменшення неврологічного дефіциту). Хірургічне втручання проводиться з застосуванням мікрохірургічної (стандарт), нейронавігаційної, лазерної, ультразвукової техніки та інтраопераційної оптики. Хірургічний доступ здійснюється з урахуванням топографії пухлини за результатами КТ (МРТ). При планових втручаннях застосовується костно-пластична трепанація.

Стереотаксична біопсія проводиться з діагностичною метою при мультифокальному ураженні мозку, дифузному характері росту пухлини та якщо залучені в пухлинний процес медіанні структури, коли хірургічне видалення пухлини є неможливим або недоцільним.

При неоперабельних пухлинах, в разі виникнення оклюзійного синдрому, проводяться лікворощунтуючі операції.

КТ (МРТ) контроль проводиться в наступні 48 годин після операції з метою визначення повноти або об'єму видалення пухлини, дислокаційних та можливих геморагічних ускладнень.

Наступне медикаментозне лікування включає протинабрякову, дегідратаційну, протисудомну, антибактеріальну та симптоматичну терапію за клінічними ознаками та лабораторними показниками.

Післяопераційна променева терапія проводиться при супратенторіальних астроцитомах II, III та IV ступенів злоякісності (СВД складає 45-75 Гр), але вона обмежена віком дитини (старше за 3 роки).

Хіміотерапевтичне лікування проводиться при пухлинах III та IV ступенів злоякісності (з урахуванням стану хворого, індивідуальної чутливості до антибластичного препарату, показників крові).

При неоперабельних пухлинах, в разі виникнення оклюзійного синдрому, проводяться лікворощунтуючі операції чи застосовують шунтуючі резервуари для інтратекального введення хіміопрепаратів та відсмоктування ліквору.

## Критерії ефективності та очікувані результати лікування

Критерії, за якими приймається рішення про виписку із нейрохірургічного стаціонару: поліпшення загального стану, регрес загально мозкової та вогнищевої симптоматики, загоєння післяопераційної рани, покращення якості життя.

Орієнтовна тривалість лікування в умовах нейрохірургічного стаціонару 10 - 14 діб (подальше променеве, хіміотерапевтичне, відновне та симптоматичне лікування проводиться у спеціалізованих відділеннях за призначенням). Контрольні КТ (МРТ) дослідження кожні 3-6 міс. Прогноз залежить від гістологічної структури пухлини, віку та стану хворого, а також об'єму видалення пухлини, її відношення до медіанних структур та функціонально важливих зон мозку, що визначає можливість видалення пухлини в оптимальному обсязі та ефективності післяопераційної ад'ювантної терапії.

**Головний позаштатний спеціаліст**

**МОЗ України за спеціальністю «дитяча нейрохірургія» Підпис**

**Ю.О.Орлов**

**ЗАТВЕРДЖЕНО**наказом Міністерства охорони здоров'я України  
від 17.06.2008 № 320**Клінічний протокол  
надання медичної допомоги дітям із хориоїдпапіломами головного мозку**

Шифр за МКХ-10: D.33

**Ознаки та критерії діагностики**

Хориоїдпапіломи складають від 2% до 5% всіх інтракраніальних пухлин в дитячій популяції. 60-70% цих новоутворень розташовано в бокових шлуночках. 10% хориоїдпапілом зустрічається у дітей першого року життя, 85 % - у перші п'ять років життя, 30% - в перші дві декади життя. Хориоїдпапіломи завжди супроводжуються гідроцефалією. Термін проявів клінічних симптомів - від декількох тижнів до декількох місяців. Клініка обумовлена розвитком гідроцефалії.

**Умови, в яких повинна надаватися медична допомога**

Пацієнти з встановленим діагнозом хориоїдпапіломи підлягають стаціонарному обстеженню і хірургічному лікуванню у дитячих нейрохірургічних відділеннях з подальшим симптоматичним лікуванням у неврологічних та інших відділеннях за призначенням.

**Діагностика**

1. Анамнестичні дані.
2. Неврологічний огляд.
3. Соматичний огляд.
4. Офтальмологічний огляд.
5. Отоневрологічний огляд.
6. Визначення групи крові, резус-фактора.
7. Визначення коагулограми та часу згортання.
8. Загальний аналіз крові та сечі.
9. Біохімічне дослідження крові (електроліти, гематокрит, загальний білок, осмолярність плазми).

**КТ головного мозку**

На КТ-грамах виявляється чітко окреслена маса, 3/4 папілом є ізо- або гіперденсними утвореннями в порівнянні з мозком, в 25% пухлин містяться петріфікати. Після введення контрасту відмічається інтенсивне гомогенне підсилення пухлини.

**МРТ головного мозку**

На T1-виважених зображеннях відзначаються ізоінтенсивні мозку пухлини з чітко окресленими контурами, які мають вигляд «цвітної капусти». На T2-виважених зображеннях папіломи виглядають як ізо- або слабо гіперінтенсивними масами.

**Гістобіологічний діагноз** встановлюється нейропатологом і повинен відповідати рекомендаціям ВООЗ.

**Лікування**

Хірургічне лікування – тотальне видалення пухлини.

Медикаментозна терапія – використання знеболюючих, дегідратаційних, гемостатичних препаратів, антибактеріальної терапії.

У випадку прогресування гіпертензійно-гідроцефального синдрому - лікворошунтуюча операція. Шунтуюча операція будь-якого типу до основної операції (зовнішній вентріку-

лярний дренаж, вентрікулоперитонеальний чи вентрікулоатріальний шунт, ендоскопічна перфорація дна III шлуночка) проводиться у відповідності до клінічної ситуації в кожному конкретному випадку.

#### **Критерії ефективності та очікувані результати лікування**

Критерії виписки із стаціонару: відсутність пухлини на контрольних КТ/МРТ-грамах, регрес гіпертензійно-гідроцефального синдрому. Термін перебування в стаціонарі – 10-14 днів. Подальше лікування в неврологічному або реабілітаційному відділеннях. Контрольна КТ та МРТ, огляд нейрохірурга та офтальмолога через 3-6 місяців.

**Головний позаштатний спеціаліст**

**МОЗ України за спеціальністю «дитяча нейрохірургія» Підпис**

**Ю.О.Орлов**

**ЗАТВЕРДЖЕНО**наказом Міністерства охорони здоров'я України  
від 17.06.2008 № 320**Клінічний протокол  
надання медичної допомоги дітям із пухлинами стовбура мозку**

Шифр за МКХ-10: Д.33.1

Пухлини стовбура мозку у дітей складають 15% всіх інтракраніальних пухлин та 20% всіх пухлин задньої черепної ями. Гліоми стовбура мозку – це гетерогенна група новоутворень, які розрізняються за гістоструктурою, характером росту та топографією. За топографічною ознакою пухлини стовбура мозку поділяються на пухлини середнього мозку, мосту, довгастого мозку, мосту та довгастого мозку, краніоспінальні пухлини.

Гістоструктура пухлин стовбура мозку різноманітна – це астроцитома фібрилярно-проtoplазматична, анапластична астроцитома, епендімома, анапластична епендімоастроцитома. Характер росту пухлин - вузловий, дифузний, вузловий з екзофітним компонентом, кістозний.

**Ознаки та критерії діагностики**

Враження верхніх відділів стовбура мозку поєднується з нудотою, сонливістю, в'ялістю, мозочковими симптомами та гідроцефалією.

Враження нижніх відділів стовбура мозку виявляється бульбарними порушеннями, дизартрією і в меншому ступені, симптомами підвищеного внутрішньочерепного тиску та гідроцефалії.

Тривалість захворювання: від декількох тижнів до декількох років.

Диференційний діагноз включає стовбуровий енцефаліт, епідермоїдну кісту, інші задньоямочні пухлини, абсцес, туберкулому, гемангіому, артеріо-венозні мальформації, демієлінізуючі захворювання.

**Умови, в яких повинна надаватися медична допомога**

Пацієнти з встановленим діагнозом пухлини стовбура головного мозку підлягають стаціонарному обстеженню і хірургічному лікуванню у нейрохірургічному відділенні з подальшим симптоматичним лікуванням у неврологічних та інших відділеннях за призначенням.

**Діагностика**

1. Анамнестичні дані.
2. Неврологічний огляд.
3. Соматичний огляд.
4. Офтальмологічний огляд.
5. Отоневрологічний огляд.
6. Визначення групи крові, резус-фактору.
7. Визначення коагулограми та часу згортання.
8. Загальний аналіз крові та сечі.
9. Біохімічне дослідження крові (електроліти, гематокрит, загальний білок, осмолярність плазми).

**КТ головного мозку**

Визначення локалізації пухлини, її розмірів та характеру росту.

Характерні ознаки-зміщення IV шлуночка, зміни в цистернах моста та міжножкових цистернах. У 25% хворих виявляється зона гіподенсивності в стовбурі головного мозку.

### **МРТ головного мозку**

Вузлові пухлини стовбура мозку відзначаються чітко окресленими контурами, поєднанням солідної частини з кістозними порожнинами. Екзофітний компонент пухлини може розповсюджуватись в порожнину IV шлуночка, велику потиличну цистерну, передню або бокову цистерну моста, міжножкову цистерну. Вузлові пухлини накопичують контрастну речовину.

Дифузні пухлини стовбура мозку характеризуються гіпо- або ізоінтенсивним сигналом на T1 –виваженому зображенні та рівномірним підвищенням сигналу на T2- томограмах. Межі пухлини простежуються невиразно.

### **Лікування**

Характер та об'єм оперативного втручання залежить від анатомічної доступності пухлини, її розмірів, гістобіологічних властивостей пухлини, віку дитини та важкості її стану.

При наявності вираженої оклюзійної гідроцефалії та неоперабельності пухлини стовбура мозку (дифузний характер росту або поширене розповсюдження) показана лікворощунтуюча операція з використанням вентрикулоперітонеальних клапанних систем.

Метою хірургічного лікування пухлин стовбура мозку є його декомпресія та зменшення об'єму пухлини. При оперативних втручаннях обов'язкове використання операційного мікроскопу та ультразвукового аспіратора.

**Хірургічному лікуванню** підлягають пухлини вогнищового характеру, з екзофітним та кістозним компонентом. Для видалення пухлин мезенцефальних відділів головного мозку використовується надмозочково-підтенторіальний доступ або підпотилично-транстенторіальний доступ. Для видалення пухлин, які розповсюджуються в порожнину IV шлуночку та мосто-мозочковий кут, показана підпотилична краніотомія. У випадках дифузних пухлин мосту і отриманні результатів біопсії, що свідчать про злоякісну природу пухлини, показано використання ад'ювантних методів лікування – хіміотерапії та опромінення.

### **Медикаментозна терапія**

Використання знеболюючих, дегідратаційних, гемостатичних препаратів, антибактеріальної терапії.

### **Критерії ефективності та очікувані результати лікування**

Критерії виписки із стаціонару: стабільні функції дихання та серцево-судинної системи, регрес гіпертензійно-гідроцефального синдрому. Термін перебування в стаціонарі-3-4 тижні.

Подальше лікування в неврологічному або реабілітаційному відділеннях або (при наявності показів) в відділенні опромінюючої терапії. Контрольний огляд та контрольна МРТ головного мозку через 3-6 місяців.

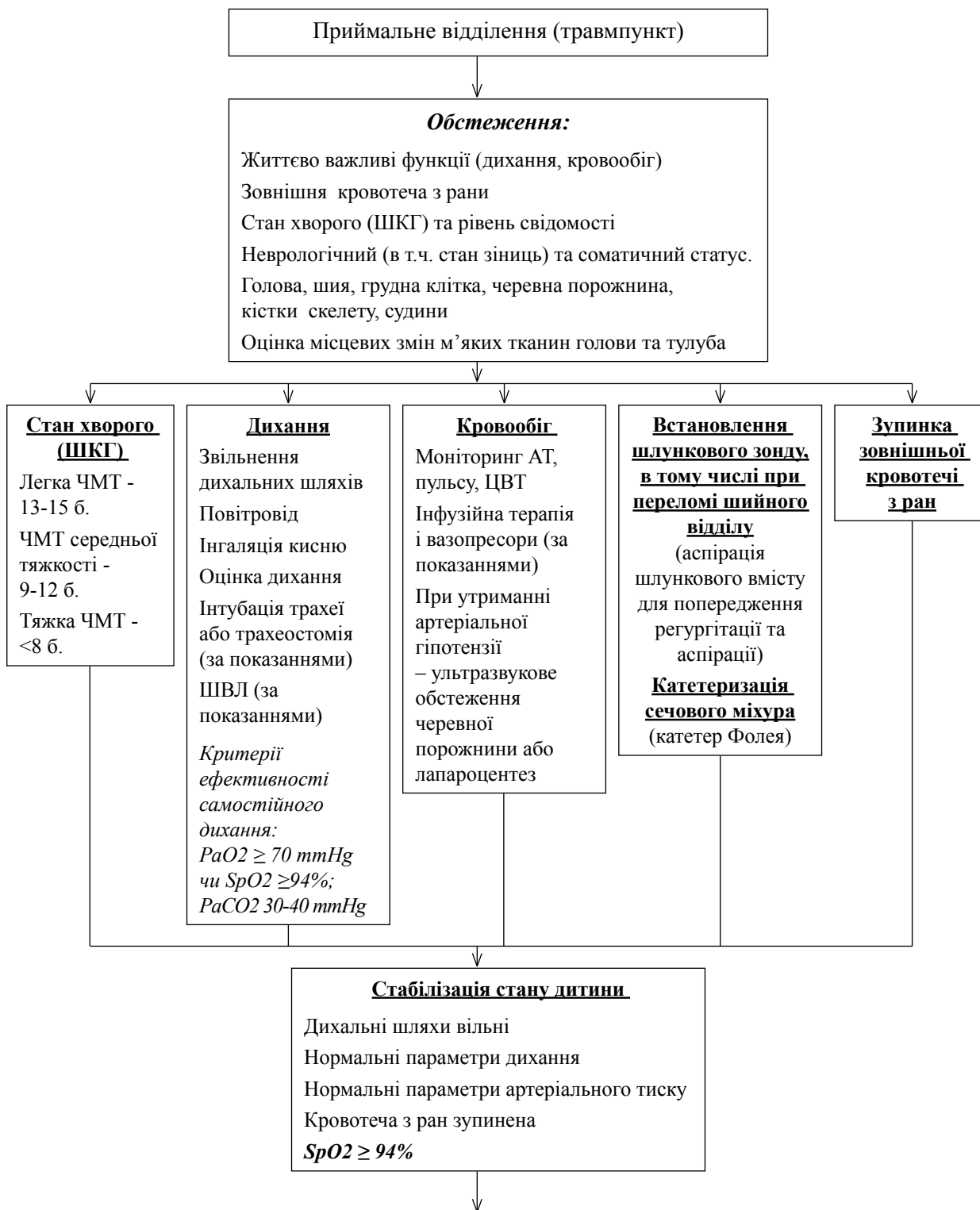
**Головний позаштатний спеціаліст**

**МОЗ України за спеціальністю «дитяча нейрохірургія» Підпис**

**Ю.О.Орлов**

ЗАТВЕРДЖЕНО  
наказом Міністерства охорони здоров'я України  
від 17.06.2008 № 320

### Алгоритм надання медичної допомоги дитині з черепно-мозковою травмою в гострому періоді

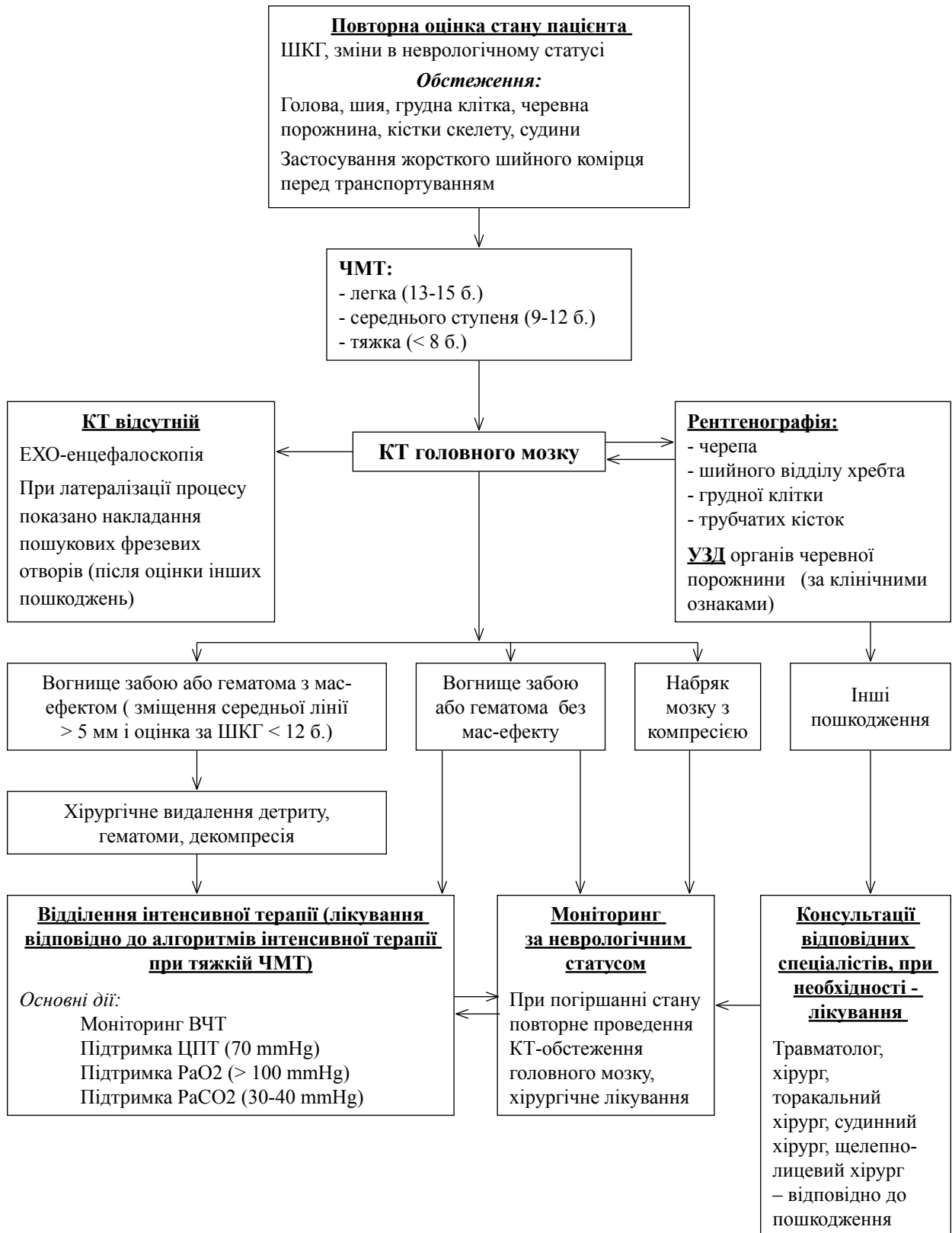


Продовження алгоритму на наступній сторінці



продовження

### Алгоритм надання медичної допомоги дитині з черепно-мозковою травмою в гострому періоді



Головний позаштатний спеціаліст МОЗ України  
за спеціальністю «дитяча нейрохірургія»

Підпис

Ю.О.Орлов